

표지

논문제목

김토끼 하악골에서 신연 골형성술시 BMP-2,-4의 발현

Expression of BMP-2, -4 during distraction osteogenesis in the rabbit mandible

저자

김상우, 송현철*, 지유진*

Sang-Woo Kim, Hyun-Chul Song*, Yu-Jin Jee*

소속기관

가톨릭대학교 임상치과대학원 구강악안면외과학과

가톨릭대학교 성빈센트병원 치과 구강악안면외과*

Department of Oral & Maxillofacial Surgery, Graduate School of Clinical Dental Science, The Catholic University of Korea

Division of Oral & Maxillofacial Surgery, Department of Dentistry, St. Vincent's Hospital, The Catholic University of Korea*

교신저자

송현철

442-060 경기도 수원시 팔달구 지동 93 가톨릭대학교 성빈센트병원 치과

Hyun-Chul Song

Department of Dentistry, St. Vincent's Hospital, The Catholic University of Korea, 93 Chi-Dong, Paldal-Ku, Suwon 442-060, Korea

Tel: 82-31-249-7670 Fax: 82-31-258-3352

E-mail: omsjy@kornet.net

별책부수

50부

공지사항

본 연구에 사용된 신연장치 제작을 위하여 도움을 주신 (주)제일메디칼코퍼레이션 사에 감사드립니다.

초록

Expression of BMP-2, -4 during distraction osteogenesis in the rabbit mandible

Sang-Woo Kim, Hyun-Chul Song*, Yu-Jin Jee*

*Department of Oral & Maxillofacial Surgery, Graduate School of Clinical Dental Science,
The Catholic University of Korea*

*Division of Oral & Maxillofacial Surgery, Department of Dentistry, St. Vincent's Hospital,
The Catholic University of Korea**

Distraction osteogenesis(DO) is defined as a gradual mechanical process of mechanical stretching two vascularized bone surface apart with a critical rate and rhythm such that new bone forms within the expanding gap, reliably bridges the gap, and ultimately remodels to normal structure. DO has become a mainstay in bone tissue engineering and has significantly improved our armamentarium for reconstructive craniomaxillofacial procedures.

But the molecular and biological mechanisms that regulate the formation of new bone during distraction osteogenesis are not completely understood.

BMPs are potent osteoinductive agents.

Our hypothesis was that BMPs, especially BMP-2 and BMP-4, might play an important role in the signaling pathways that link the mechanical forces created by distraction to biological responses and in prompting new bone formation. Using a rabbit's mandible, we investigated the expression of BMP-2, -4 at different time points during distraction osteogenesis.

The purpose of this study is to research the pattern of expression of BMP-2, -4 in new bone formation during distraction osteogenesis of the rabbit mandible. The experimental group was applied gradual distraction (0.7mm a day by twice a day, 4.9mm in total, for 7 days) and the control group was carried out osteotomy alone. They were examined clinically, histologically, and by RT-PCR analysis.

On 3 days after osteotomy, the high level of expression of BMP-2, -4 was detected. But, the expression of BMP-4 was decreased during latency period. As distraction was started, its expression was increased and maintained till postoperative 28days. In control group, the expression of BMP-4was remarkably decreased till postoperative 14 days. On the other hand, the expression of BMP-2 was no difference between experimental group and control group. The expression of BMP-4 was maintained at high level during the entire experimental period in both group.

These findings suggested that excellent bone formation during distraction osteogenesis is associated with enhanced expression of BMP-4 genes by mechanical tension stress.

Key words: **distraction osteogenesis, molecular mechanism, RT-PCR analysis, BMP-2, BMP-4,**

본문

I. 서론

신연 골형성술은 인위적으로 가해진 골절단에 의해 분리된 골을 외부고정장치를 이용하여 천천히 점진적인 신연을 시킴으로서 골이식 없이 골과 연조직을 동시에 증가시킬 수 있는 외과적 재건 술식이다.

이 술식은 러시아 정형외과 의사인 Ilizarov¹²의 'The law of tension-stress'에 의해 소개되었으며 신연이 적당한 속도로 유지되는 한 골형성은 유도되고 길이가 늘어나면서 골연속성은 유지되며 신연이 멈추었을 때 골길이 연장은 멈추게 되고 새로 형성된 신생골은 점차 경화된다는 것이다.

성공적인 신연 골형성술은 고정원의 안정성, 매일 매일의 신연 속도, 그리고 국소적인 연조직 밀봉과 혈액공급의 보존 등에 의해 좌우되는 것으로 알려졌다^{3,4}. 신연 골형성술과 관련하여 생기계학적, 조직학적, 그리고 초미세구조적 변화들이 널리 연구되었음에도 불구하고 점진적으로 신연된 골절단부 내에서의 신생골형성을 지배하는 분자생물학적 기전들은 아직도 대체로 불명확한 채로 남아있다.

최근의 연구를 통해 신연 골형성술 동안 많은 사이토킨들(TGF- β 1, β 2, β 3, BMPs, IGF-1, bFGF)과 세포외기질 단백질(Osteonectin, Osteocalcin)의 유전자 조절에 대해 많이 밝혀졌다. 이 중에서 골치유를 촉진시키는 BMPs(Bone Morphogenetic Proteins)들의 잠재성은 정형외과적 치료과정에서 큰 관심거리이다.

BMP는 Urist⁵에 의해 처음으로 명명되었고 비골격성 증배엽 세포들로부터 연골과 골형성을 유도할 수 있는 능력을 갖고 있으며 골기질내에서 처음으로 확인된 다기능성 성장인자로서 TGF β 군계(Transforming Growth Factor- β family)에 속하는 골유도 성장인자로 알려져 있으며 통상적으로 단백질 구조의 상동(homology)에 기초하여 몇몇 아과(subfamily)로 분류된다⁶. 여러 가지 BMP 아형들 가운데 염기서열이 서로 매우 가까운 것으로 알려진 BMP-2와 BMP-4는 신생골 형성 능력이 뛰어나며 골절 치유 과정이라든가 신연 골형성술에서도 이들이 중요한 조절 인자로 기대되고 있으며 신연 골형성술 동안 이들 골유도물질의 발현 양상을 밝힘으로서 신연술에 의해 신생골 형성이 향진되는 기전을 밝히는 단서가 될 것이다.

본 연구의 목적은 골세포의 증식과 분화에 깊이 관여한다고 알려진 BMP들 중에서 특히 신생골 형성 능력이 뛰어나며, 골절 치유 과정과 신연 골형성술에서도 중요한 조절 인자로 작용할 것으로 기대되는 BMP-2, -4가 신연 골형성술시 어떻게 발현되는지를 Reverse Transcription Polymerase Chain Reaction(RT-PCR) 분석법으로 검사하여 향후 신연 골형성술시 우리가 궁극적으로 원하는 안전하고 빠른 골형성 촉진을 위한 임상적 유용성에 대한 연구에 도움을 주고자 한다.

II. 대상 및 방법

1.대상

실험동물로 체중 2.5 - 3 Kg의 집토끼 16마리를 사용하였으며 예비실험을 시행하여 집토끼의 하

악골을 채취하고 정상 해부학적 구조를 인지하였다. 집토끼의 하악 우각부는 골이 매우 얇아서 골신연에 부적합하고 비교적 소구치부와 이공사이가 골두께가 두꺼워 이 부위에서 골절단을 시행하기로 계획하고 신연기 위치등을 설정하였다(Fig.1). 신연장치는 구개부의 확장에 사용되는 Mini stainless steel skeleton-type expansion screw(Dentaram, Germany)와 Mini titanium screw(2.0mm×18mm, (주)제일메디칼코퍼레이션, 한국) 2개를 이용하여 제작하였다. 이 신연기는 360°회전에 0.7mm, 최대 6.5mm까지 신장 가능하였다.

2. 방법

1) 실험

골절단만 시행한 대조군(C군, n=8)과 신연 골형성술을 시행한 신연군(E군, n=8)으로 나누어 실험하였다.

술 전 8시간 금식을 시행하고 Ketamin(Ketalar, 유한양행, 한국) 30mg/kg와 Xylazine(Rompun, 바이엘코리아, 한국) 10mg/kg를 혼합하여 근육주사하여 전신마취를 시행하고 집토끼를 양와위로 고정된 뒤 양측 하악 하연부를 베타딘 용액으로 소독하고 국소마취와 지혈 목적으로 1:100,000 epinephrine을 함유한 2% lidocaine(유한양행, 한국)을 피하주사하였다. 하악 하연부를 절개를 시행하여 하악골을 노출시킨 후 소구치 전방부에서 이공을 통해 나오는 이신경을 조심스럽게 견인하였다(Fig 2). 신연군에서는 소구치 전방과 이공사이에 골절단부를 표시한 후 신연장치를 2개의 나사로 고정시켜 위치를 확인한 다음 장치를 제거하고 저속 치과용 절삭기구로 피질골 절제술을 시행하였다. 신경 손상에 주의하여 골수강내는 절제를 시행하지 않고 치즐을 이용하여 완전 골절단을 시행하였다. 그 후 골의 가동성을 확인한 다음 신연장치를 고정하였다. 수술부는 생리식염수로 깨끗이 세척한 후 증별봉합하였다. 이후 반대측도 같은 방법으로 수술을 시행하였다. 대조군에서는 같은 방법으로 소구치부와 이공사이에서 골절단을 시행 후 골가동성을 확인하고 금속판과 길이 4mm의 나사를 이용하여 골절단부 고정을 시행하였다. 모든 실험동물은 3일간 Gentamycin 0.1ml/kg(겐타마이신, 대성, 한국) 과 Beecom 2ml/1회(비콤 씨, 대성, 한국)을 근육주사하여 감염 예방과 술 후 저작곤란으로 인한 영양결핍을 방지하였다.

실험군에서의 골신연은 골절단과 장치고정 후 5일간의 잠복기를 두어 골절단부의 재혈관화와 염증의 소실 및 일차성 가골형성을 도모한 후 0.35mm씩 12시간마다 (0.7mm/day) 신연을 시행하여 7일동안 총 4.9mm의 신연량을 얻도록 계획하였으며, 술 후 최장 28일까지 경과를 관찰하기로 하였다.

2) 육안적 검사

신연장치 장착 후 집토끼의 사료 습식상태, 신연부위 및 장치 장착부위의 조직반응에 대해 검사하고 신연을 위한 회전시 저항감의 정도를 관찰하였으며 상, 하악 전치간의 교합변화를 통해 신연상태를 파악하였고 각 시기에 채취된 검체에서 골신연부와 골치유 상태를 육안적으로 관찰기록하였다.

3) 표본제작

수술 후 잠복기, 신연초기, 경화초기, 경화말기에 해당되는 술 후 3일, 7일, 14일 및 28일에 각 실험군에서 2마리씩 희생시켜 조직표본을 얻었다(Table 1). 탈회표본제작을 위하여 채취한 검체를 10% 중성 포르말린에 3일간 일차 고정된 후 흐르는 물에서 세척하고 5% 포름산과 구연산 나트륨을 동량으로 희석한 탈회액에서 5일간 탈회를 하였다. 그후 조직을 조직캡슐에 넣어 흐르는 물에 12시간 동안 수세한 다음 통상의 방법으로 파라핀 포매를 시행하고 4 μ m두께로 시상연속 절편을 제작하였으며 절편에는 골절제부와 골신연부 및 정상부위가 모두 포함되도록 제작하였으며 H&E 염색을 시행하여 광학현미경하에서 전반적인 조직학적 양상을 관찰하였다.

4) Reverse Transcription-Polymerase Chain Reaction (RT-PCR) Analysis

골형성에 관여하는 BMP-2, 4 등의 발현양상을 RT-PCR analysis를 이용하여 다음과 같이 검사하였다. 표본제작을 위해 채취된 부위의 반대편 골신장부를 고정용 나사 내측부위에서 절제하고 즉시 액화질소에 넣어 급냉시킨 뒤 막자사발에서 잘게 부수고 Trizol(Invitrogen Co., USA)를 첨가한 후 1/10배의 chloroform으로 처리하여 상층을 분리하였다. 다음 동량의 isopropanol로 처리하여 pellets을 DEPC-70% ethanol로 씻은 후 건조시켜 DEPC-D/W에 녹였다. RNA는 260nm에서 흡광도를 측정 후 정량하여 reverse transcription reaction을 실시하였고 그 반응액은 1×RT buffer(Promega, USA), 20µM dNTP, 0.25µg oligo(dT)₁₅primer, 5units AMV(Avian Myoblastosis Virus) reverse transcriptase(Promega, USA) 및 2µg RNA에 DEPC-D/W를 가하여 총량을 10µl로 한 뒤 42°C에서 60분간 반응시켰다. 반응이 끝난 후 RT product 5µl에 1×PCR buffer(Promega, USA), 10 pmol sense 및 antisense primer, 1 unit Taq polymerase 및 증류수를 가하여 총량을 25µl로 한 후 58°C에서 30분간 처리한 후 다시 92°C에서 15초, 60°C에서 30초, 72°C에서 30초간 35회 실시한 후 72°C에서 10분간 반응시켰다. Primer서열은 BMP-2는 sense primer AGGTGTCTCCAAGAGACA와 antisense primer AGGTGTCTCCAAGAGACATG (253bp), BMP-4는 sense primer GCTGGCCATTGAGGTGAC와 antisense primer GAATGGCGACGGCAGTTC (257bp)를 적용하였다(Table 2). PCR 반응이 종료된 검체들에서 각 산물을 5µl씩 취하여 6×loading buffer(0.25% bromphenol blue, 0.25% xylene cyanol, 30% glycerol in water) 2µl와 혼합하여 2% 한천 겔(agarose gel)에 100V에서 30분간 전기영동하고 ethidium bromide로 염색하여 자외선 투사기로 관찰한 다음 폴라로이드 카메라로 촬영하여 검사하였다.

RT-PCR analysis을 시행하여 나온 발현상을 Image Master VDS software(Pharmacia Biotech, version 2.0, USA)를 이용하여 양적 분석을 시행하여 술 후 3일군의 양을 100으로 하여 상대치를 구하였고 이를 통해 신연군과 대조군의 발현차이를 분석하였다.

III. 연구결과

1. 육안적 소견

모든 실험동물은 수술 후 저작장애로 1-2일 정도 고형사료 섭취가 제한적이었으나 잠복기동안 체중감소 및 감염 등의 별다른 합병증 없이 건강하였다. 또한 신연장치 주위의 감염, 신연장치 탈락 등과 같은 합병증은 발생하지 않았고 신연장치 회전에 따른 저항감은 초기에는 증가되었으나 신연이 진행될수록 저항감이 감소하였고 전치부에서는 반대교합이 형성되었다(Fig. 3). 일부 가토에서는 골절단과 장치 장착을 위한 나사고정시 하악전치 치근단부 손상으로 인한 감염과 함께 신연에 따른 상하악전치의 접촉으로 인해 전치 탈락도 발생하였다.

동물 희생시 골절단부에 대한 신연군과 대조군의 육안적 평가를 시행하였다. 잠복기에 해당하는 술 후 3일군에서 신연군 및 대조군 모두 골절단부에 혈액이 응고되어 있는 상태로 가골형성은 보이지 않았다. 신연기 초에 해당하는 술 후 7일째 대조군에서는 가골형성을 확인하였으며 신연군에서는 골절단부 폭경의 증가와 함께 가골 및 혈종이 혼재된 양상을 보였다. 또한 조직표본제작을 위한 장치제거시 골단부가 쉽게 분리되는 소견을 나타내었다. 경화기 초에 해당하는 술 후 14일째 대조군에서는 골절제부가 희미하게 나타나는 골양조직으로 치유되었고 신연군은 골양조직과 함께 골신연부를 확인할 수 있었다. 경화기 말에 해당하는 술 후 28일째 전치부에서는 반대교합 및 골신연에 따른 전치 마모와 치수감염으로 인한 치아변색이 발생하였다. 신연군은 진전된 골형성과

함께 경계가 불명확해졌고 골신연부의 섬유성 조직은 보이지 않았다. 대조군에서는 골절제부가 완전히 신생골로 치유되었으며 주위 골과의 경계가 불분명하였고 금속판위로의 골형성도 관찰할 수 있었다.

2. 조직학적 소견

수술 후 3일째 신연군과 대조군 모두에서 골절단부의 혈종과 염증세포의 침윤상을 보이고 있었다. 신연 초기에 해당하는 술 후 7일째에서 신연군은 섬유성 가골과 함께 골형성을 관찰할 수 있었으며 대조군에서는 피사조직과 함께 섬유성조직, 골형성부등이 혼재되어 나타났으며 연골성 조직도 관찰되었다. 경화 초기에 해당하는 술 후 14일째에서 신연군은 약간의 연골성 조직이 관찰되었고 더욱 성숙된 골형성부를 관찰할 수 있었으며 대조군은 증가된 골형성부에서 골소주를 관찰할 수 있었다. 경화기 말인 술 후 28일째에서 신연군에서는 신생골이 기존골과 잘 연결되어 있는 소견과 신생혈관을 관찰할 수 있었으며 대조군에서는 신생골과 기존골의 연결이 우수하였고 신생골대로 혈관이 잘 발달되어 있는 소견을 나타내었다 (Fig. 4).

3. RT-PCR 소견

BMP-2 mRNA의 발현은 골절제 후 경화초기인 술 후 14일까지 실험군과 대조군 모두에서 거의 차이가 없이 강한 발현상을 보이고 경화기 말인 28일째에는 두 군 모두에서 감소하는 발현상을 보였다.

반면 BMP-4 mRNA는 신연군의 경우, 신연초기인 술 후 7일째에 현저한 감소를 보이다가 경화 말기까지 발현상이 유지되는 반면 대조군에서는 술 후 14일까지 계속 현저한 감소를 보이다가 술 후 14일부터는 발현상이 술 후 28일까지 유지되는 양상을 보였다.

IV. 고 찰

골은 생물학적으로 회복 과정의 일부분으로서 재생 능력을 지닌 특별한 조직이다. 골절 치유는 가장 흔한 골재생 형태이며 예측할 수 있는 유형이다. 러시아의 Ilizarov¹²에 의해 사지 신장을 위해 골재생이 발표되었는데, 신연 골형성술로 알려진 이 술식은 큰 골격 손실부의 회복, 골손실을 지닌 심각한 외상의 경우에 골의 운반, 사지의 기형, 안면골 기형의 교정 등을 포함하여 다양한 정형외과적 상황 등에 적용되어 왔다⁷.

Rosen 등⁸에 의하면 적당한 기계적 인장 자극은 가골(callus)을 파괴하지 않고 오히려 골유도를 자극하는 것으로 믿어진다고 하는데 이러한 신연 골형성술은 대부분의 연조직(예; 피부, 근막, 신경, 혈관, 근육 등)에 대해서도 점진적인 견인력을 가함으로써 골과 같이 늘릴 수 있다는 점에서, 또한 신연 골형성술은 골절치유의 한 변형으로 볼 수 있겠으나 원하는 방향과 필요한 양만큼 더 빠른 속도로 신생골을 형성할 수가 있다는 점에서 더욱 임상적 가치가 커진다. 또한 성공적인 신연 골형성술 동안 골재생을 유도하는 분자생물학적 사건들을 이해하는 것은 중요한 임상적 의미를 지니는데 즉, 신연동안 골재생을 향진시키기 위한 궁극적인 치료학적 목적을 위한 기초적인 자료로 활용될 수 있기 때문이다. 실제로 새로운 재조합형 단백질들, 유전자 전이 기술, 최소한의 침습적인 접근법, 생물 분해성이 있는 다방향의 신연기기(biodegradable multiplanar distraction devices) 등의 개발은 신연기와 경화기의 시간을 줄이고 합병증을 줄이고 환자에 대한 성공률을 극대화 시킴으로서 신연 골형성술 분야를 발전시킬 것이다. 따라서 이러한 신연 골형성술의 분자생물학적인 이해에 접근함으로써 임상적으로 많은 장점을 얻게 될텐데, 하지만 국내에서의 연구는

주로 골형성에 초점을 맞추어 신연 골형성술시 신연속도의 변화 등 다양한 기술적 변화를 통한 골형성 유무 등에 초점을 맞추어 왔고 신연술에 의해 유도된 BMP 등 성장인자들이 각 시기마다 어떤 역할을 하는지 등의 분자 생물학적 연구는 아직 활성화되어 있지 않다⁹.

BMP들은 동물실험에서 골격 이외의 장소에서도 골형성과 연골형성을 유도할 수 있고 배형성(embryogenesis)과 골격형성 과정에서도 중요한 역할을 하는 것으로 알려져 있다^{5,8,10}. 한편 동물 실험에서 BMP들은 성장 중인 골내에 있는 세포내에서, 골절된 가골내의 세포내에서, 그리고 BMP들이 이식된 골 이외의 부위 등에서도 발견되며^{11,12}, 또한 모낭, 심장, 신장, 치배, 전립선, 그리고 중추 신경계 등의 다른 조직에서도 발견된다. 아마도 이들 조직내에서의 BMP들의 작용은 형태형성(morphogenesis)과 성장을 조절하는 것 같다^{13,14}.

한편, 몇몇 인간 BMP들이 확인되었으며 재조합형 인간 BMP(recombinant human BMPs)들이 생체와 시험관 실험에서 골형성을 유도하는데 이용되었으며, 특히 rhBMP-2를 국소적으로 투여하여 투여부위에 신생골 형성을 유도하였다⁶. 또한 시험관 실험에서 간엽간세포(mesenchymal stem cell)를 골모세포-골세포까지 분화하도록 유도하는 한편, 간엽간세포에서 지방세포로 또는 근세포로의 분화를 억제하는 것으로 알려져 있으며¹⁵, BMP들 중에서도 BMP-2와 BMP-4는 골절치유의 초기단계에서 강하게 발견되며 골형성이 일어난 후 점차 감소되기 때문에 BMP-2, -4가 골절치유의 초기단계에 주로 관여하는 요소 중 하나라고 알려져 있다¹⁶.

Yu 등¹⁷은 집토끼의 골절치유시 골절 3일째에 TGF- β , BMP-2, BMP-4, BMP-7, Smads의 현저한 발현이 있었고 28일 째에 이들 인자들의 감소를 알아냈으며 이를 통해 BMP들과 TGF- β 와 관련된 Smad군들이 골절 치유시 초기 단계에 중요한 역할을 한다고 주장했다.

또한 동물 실험에서 내인성 BMP들은 골절제에 의한 자극에 의해서 뿐만 아니라 신연에 의한 기계적 인장자극에 의해서도 유도되었다.

Sato 등¹⁸은 쥐에서의 연구에서, 단순골절에서보다 신연시킨 군에서 신연기 동안 더욱 왕성한 분자학적 사건들이 일어난다고 하였는데 즉, BMP-2와 BMP-4 mRNA의 발현은 신연 10일째에 강하게 증가되었으며 골절제시보다 약 20배나 더 높았으며 신연이 계속되는 한 이들의 발현은 지속되었다. 이를 통해 내인성 BMP들은 잠복기동안 골절제에 의한 자극에 의해서 뿐만 아니라 신연기 동안 기계적 인장 자극에 의해 유도되며 반응한다고 주장했다.

조 등¹⁵은 백서 경골에서의 BMP-4 mRNA 발현은 신연 골형성술과 골절치유 과정에서 큰 차이없이 모두 지속적으로 술 후 8주까지 수술 전에 비해 계속 발현이 증가되어 있는 양상을 보였으나 BMP-2 mRNA 발현은 골절 치유에서는 일시적으로 항진되었다가 술 후 4주 이후 감소하는 양상을 보였다. 하지만 신연 골형성군에서는 더 오랫동안, 그리고 더 많이 발현이 항진되었다고 보고하였다.

Yates 등¹⁹도 돼지 하악의 신연 골형성술동안 IGF-1, TGT-*b*, BMP-4가 발현됨을 증명하였다.

Rauch 등²⁰은 토끼에서의 신연 골형성술과정에서 BMP-2, BMP-4, BMP-7들이 신연기동안 높은 수준의 발현을 보였으며 경화기 동안에는 점차적으로 사라짐을 보고하였다.

Campisi 등²¹은 집토끼에서의 하악 신연 골형성술시에 신연기동안에는 BMP-2와 BMP-4가 조골세포 내에서, 경화기 동안에는 연골세포(chondrocyte) 내에서 강하게 발현되었다고 보고하였다.

이 외에 Li 등²²은 집토끼에서 BMP유전자 산출물(gene product)이 신연 골형성술시에 골과 연골형성을 조절하는 국소적인 조절인자 중 하나임을 암시한다고 주장했으며, 또한 Li 등²³은 rhBMP-2를 완충제(buffer)로 주입하거나 rhBMP-2를 흡수성 교원질 스폰지(adsorbable collagen sponge)에 묻혀 이식함으로써 신연 골형성술시의 경화기를 증진시킬 수 있다고 보고하였다.

이전의 연구들을 통해 신연 골형성술 동안 신연에 의한 기계적 인장자극은 BMP-2와 BMP-4의 발현을 유도함을 알 수 있었고, 이러한 BMP들이 세포 반응을 일으키게 하는 신호전달체계에서

중요한 매개체 역할을 하는 것으로 생각되었다. 즉, 내인성 BMP들의 발현은 잠복기동안 골절제에 의한 자극에 의해서 뿐만 아니라 신연기동안의 기계적 인장자극에 의해서도 유도된다고 사료된다¹⁸.

본 연구에서는 BMP-2 mRNA 발현의 경우 이전의 보고들과는 달리 신연군과 대조군에서 거의 차이가 없이 골절제 후 강한 발현상을 보였으며, 두 군이 모두 경화기초까지 유지되다가 경화기 말인 술 후 28일에 현저히 감소되는 양상을 보였다.

BMP-4 발현의 경우는 이전의 실험들과 유사했으며 즉, 신연군의 경우 신연이 시작된 술 후 7일째에 감소되었다가 경화기 말까지 유지되는 반면 대조군의 경우 술 후 14일까지 감소하다 그 이후에는 변화가 없었다. 또한 본 실험에서의 BMP-2와 BMP-4 mRNA의 발현에 대한 차이점은 BMP-2와 BMP-4의 기능적 차이에 따른 것으로도 생각된다. 즉, BMP-2는 골세포의 분화 단계의 보다 초기에 강하게 발현하여 신연이 끝나는 시점에서 가골이 성숙단계에 들어서기 시작하면 발현이 감소되는 반면, BMP-4는 BMP-2보다는 발현 강도가 덜하지만 분화가 진행된 후에도 계속 유지되어 더 오랜기간 기능을 한다고 생각할 수 있다. BMP-2 mRNA 발현이 신연 초기부터 더 강한 발현상을 보이고 경화기초까지 유지되는 것으로 보아 신연 골형성술시 초기 기능이 BMP-4보다 더 강하다고도 볼 수 있을 것 같으나 이에 대한 연구는 더 있어야 할 것 같다. 하지만 잠복기말에 감소하던 BMP-4의 발현이 신연이 시작되면서 다소 증가되고 경화기말까지 유지되는 것은 신연시 골절 치유군보다 오랜 기간에 걸쳐 신생골 형성이 이루어짐을 의미하며 신연에 의한 신생골 형성에 BMP-4의 기능 또한 중요하다고 볼 수 있다. BMP-4의 골절치유군에서의 잠복기 말부터의 발현감소는 가골이 이미 성숙되면서 필요성이 감소되었다고 생각된다.

신연시켰을 때 BMP-2 mRNA 발현의 경우 대조군과 별다른 차이를 보이지 않는 것으로 보아 BMP-2의 경우 신연에 의해 자극을 받는 것 같지 않으며 단지 골절제에 의한 자극에 의해 발현되는 것 같다. 이는 이전의 연구들과 차이를 보이는 것으로 이에 대한 연구는 더 필요한 것 같다. 하지만 BMP-4의 경우 신연에 의한 자극을 받아 발현이 유도되는 것으로 보인다.

V. 결 론

가토에서의 신연 골형성술과 골절 치유 과정에서 BMP-2 mRNA와 BMP-4 mRNA의 각 시기마다의 발현 양상에는 다음과 같은 차이가 있었다.

- (1) BMP-2 mRNA 발현은 신연군과 대조군 사이에 차이가 없이 골절제 직후부터 강한 발현상을 보이며 유지하다가 경화기초인 14일째부터 감소하는 발현상을 보였다.
- (2) BMP-4 mRNA는 두 군이 서로 다른 발현상을 보였는데 즉, 신연군의 경우 신연초기에 현저한 감소를 보였으나 경화초기인 술 후 14일째에 다소 증가하였고 경화기 말까지 유지되었다. 대조군의 경우 경화초기인 술 후 14일째까지 현저한 감소를 보이고 이 후에는 변화가 없었다.
- (3) BMP-2와 BMP-4 두 단백질은 골절치유 초기에 주로 관여하며 신연 골형성술식으로 BMP-4만 경화초기까지 발현기간이 연장되었다.

참고문헌

1. Ilizarov GA: The tension-stress effect on the genesis and growth of tissues; I. The influence of stability of fixation and soft-tissue preservation. Clin Orthop 1989a;238:249.
2. Ilizarov GA: The tension-stress effect on the genesis and growth of tissues; II. The influence of the rate and frequency of distraction. Clin Orthop 1989b;239:263.
3. Aronson J, Harrison B, Boyd CM, Cannon DJ, Lubansky HJ: Mechanical induction of osteogenesis; the importance of pin rigidity. J Ped Orthop 1988;8:396-401.
4. Bouletreau PJ, Warren SM, Longaker MT: The molecular biology of distraction osteogenesis. J Craniomaxillofac Surg 2002;30:1-11.
5. Urist MR: Bone Formation by autoinduction. Science 1965;150:893-899.
6. Leslie CL, Sterling SR, Gilbert T: Recombinant Human Bone BMP-2 for Maxillary Sinus Grafting; 상악동이식술, 정월사, 1999;159-170.
7. Einhorn TA, Lee CA: Bone regeneration. J Am Acad Orthop Surg 2001;9:157-165.
8. Rosen V, Cox K, Hattersley G: Bone morphogenetic proteins. In; Bilezikian JP, Raisz LG, Rodan GA. Principles of Bone Biology. Academic Press, Inc., Cambridge, MA, U.S.A. 1996; 661-671.
9. 지유진, 송현철, 김여갑, 김 진, 김창현: 신연 골형성술에 있어서의 분자생물학적 최신지견. 대구 의지 2002;28:456-463.
10. Wozney JM, Rosen V, Celeste AJ: Novel regulators of bone formation: Molecular clones and activities. Science 1988;242:1528-1534.
11. Finkelman RD, Bell NH, Strong DD, Demers LM, Baylink DJ: Ovariectomy selectively reduces the concentration of TGF β in rat bone: implications for estrogen deficiency-associated bone loss. Proc Natl Acad Sci 1992;89:12190-12193.
12. Bostrom MP, Lane JM, Berberian WS: Immunolocalization and expression of BMP-2 and -4 in fracture healing. Orthop Res 1995;13:357-367.
13. Elimak K. Osteoinduction Proteins. Ann Med 1993;25:395-402.
14. Harris SE, Bonewald LF, Harris MA: Effects of TGF β on bone nodule formation and expression of BMP-2, osteocalcin, osteopontin, alkaline phosphatase, and type 1 collagen mRNA in long-term cultures of fetal rat calvarial osteoblasts. J Bone Miner Res 1994;9:855-863.
15. 조태준, 최인호, 정진엽: 신연골 형성술과 골절 치유에서 제2형 및 제4형 골형성 단백질 유전자 mRNA의 시간적, 공간적 발현. 대한정형외과학회지 1998;33:595-603.
16. James H. Beaty MD Editor. Orthopaedic knowledge update, 1999;30-32.
17. Yu Y, Yang JL, Chapman-Sheath PJ, Walsh WR: TGF- β , BMPs, and their signal transducing mediators, Smads, in rat fracture healing. J Biomed Mater Res 2002;60:392-397.
18. Sato M, Ochi T, Nakase T, Hirota S, Kitamura Y, Nomura S et al: Mechanical tension-stress induces expression of BMP-2 and BMP-4, but Not BMP-6, BMP-7 and GDF-5 mRNA during distraction osteogenesis. J Bone Miner Res 1999;14:1084-1095.
19. Yates KE, Troulis MJ, Kaban LB, Glowacki J: IGF-I, TGF- β and BMP-4 are expressed during distraction osteogenesis of the pig mandible. Int J Oral Maxillofac Surg

2002;31:173-178.

20. Rauch F, Lauzier D, Croteau S, Travers R, Glorieux FH, Hamdy R: Temporal and Spatial expression of BMP-2,-4 and -7 during distraction osteogenesis in rabbits. *Bone* 2000;27:453-459.

21. Campici P, Hamdy RC, Lauzier D, Amako M, Rauch F, Lessard ML: Expression of BMPs during mandibular distraction osteogenesis. *Plast Reconstr Surg* 2003;111:201-208.

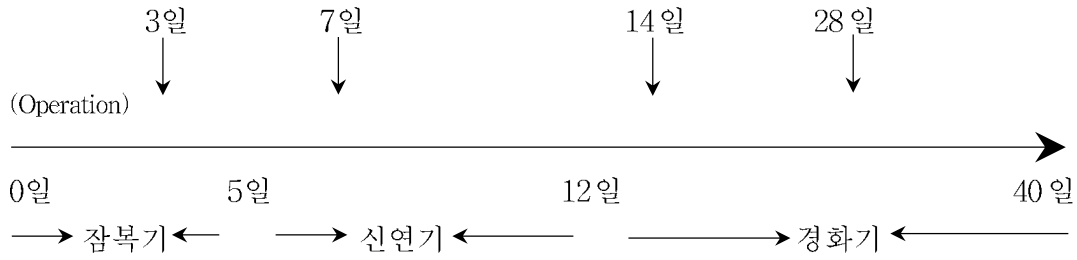
22. Li G, Berven S, Simpson H, Triffitt JT: Expression of BMP-4 mRNA during distraction osteogenesis in rabbits. *Acta Orthop Scand* 1998;69:42-45.

23. Li G, Bouxsein ML, Luppen C: Bone consolidation is enhanced by rhBMP-2 in a rabbit model of distraction osteogenesis. *J Orthop Res* 2002;20:779-788.

24. Morone MA, Boden SD, Hair G: Gene expression during autograft lumbar spine fusion and the effect of Bone Morphogenetic Protein 2. *Clin Orthop* 1998;351:252-265.

도표

Table 1. Experimental schedule.



Experimental groups were sacrificed at 3rd, 7th, 14th, and 28th day after operation.

Table 2. Primer sequences²⁴ From: Morone: Clin Orthop, Volume(351). June 1998.252-65

Protein	Forward	Reverse	bp
BMP-2	AGGTGTCTCCAAGAGACA	AGGTGTCTCCAAGAGACATG	253
BMP-4	GCTGGCCATTGAGGTGAC	GAATGGCGACGGCAGTTC	257

논문사진

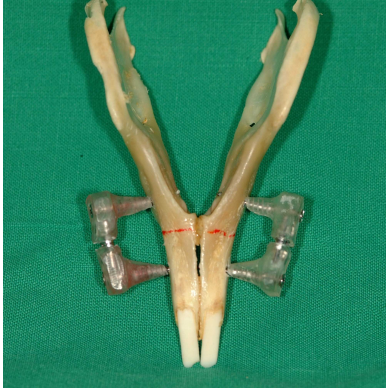

Figure 1. Distraction design

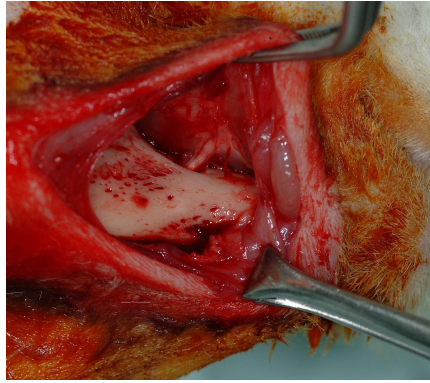
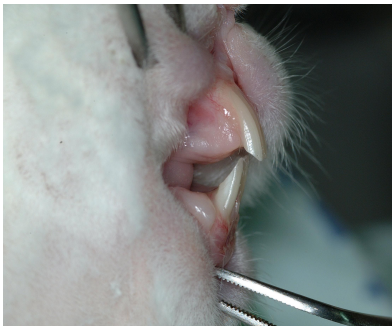
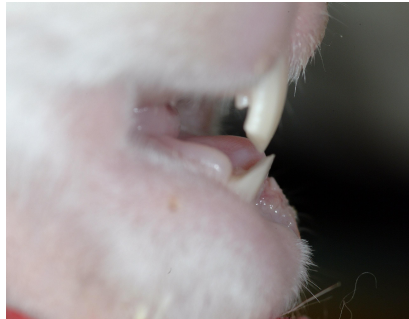
Figure 2. Operation



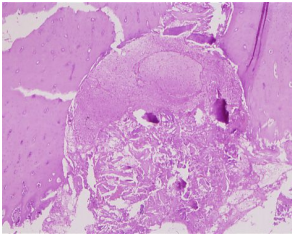
a. Prior to distraction



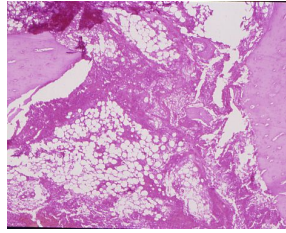
b. After distraction

Figure 3. Clinical feature

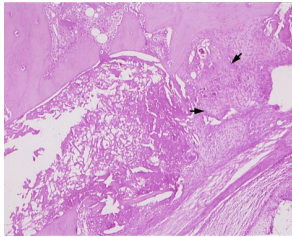
C3 (×40)



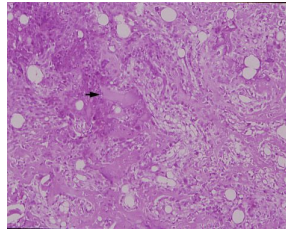
E3 (×40)



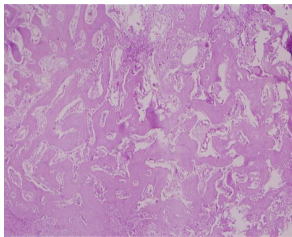
C7 (×40)



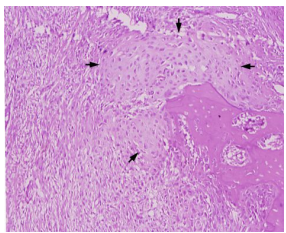
E7 (×100)



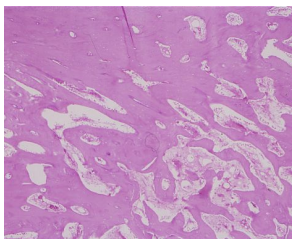
C14 (×40)



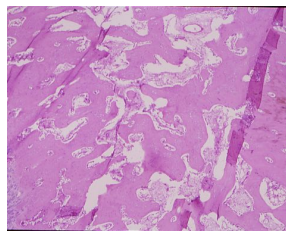
E14 (×40)



C28 (×40)



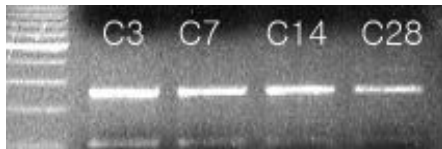
E28 (×40)



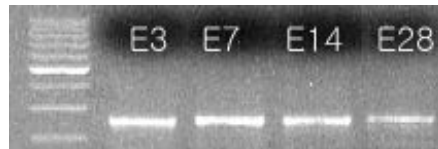Control groups

Experimental groups

Figure 4. Histologic feature (H-E stain)



Control group



Experimental group

Figure 5. Expression of BMP-2 growth factor

	3 day	7 day	14 day	28 day
E group	100	108	107	76.3
C group	100	98.4	103	65.5

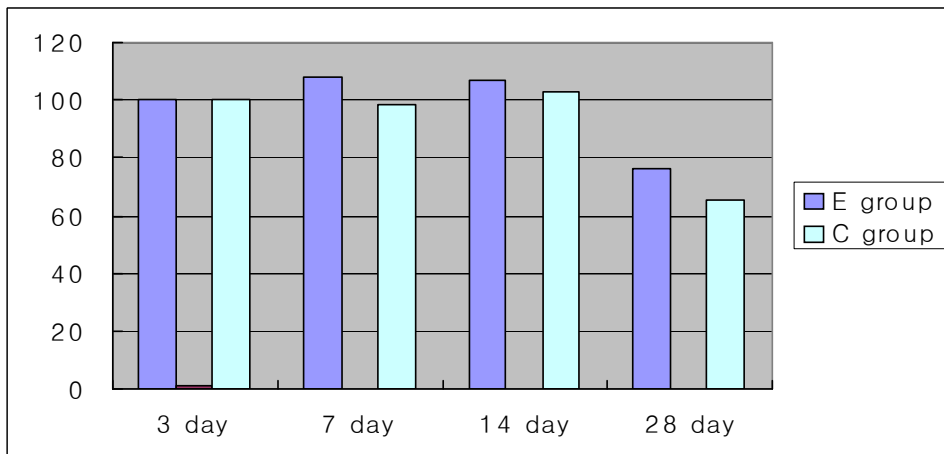
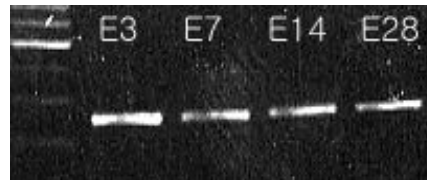
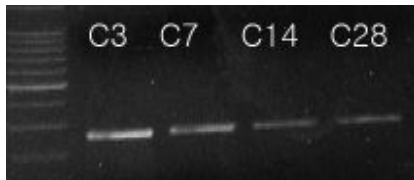

Figure 6. Quantitative analysis of BMP-2



Control group

Experimental group

Figure 7. Expression of BMP-4 growth factor

	3 day	7 day	14 day	28 day
E group	100	63.8	66.1	57.2
C group	100	78.5	45.1	45.8

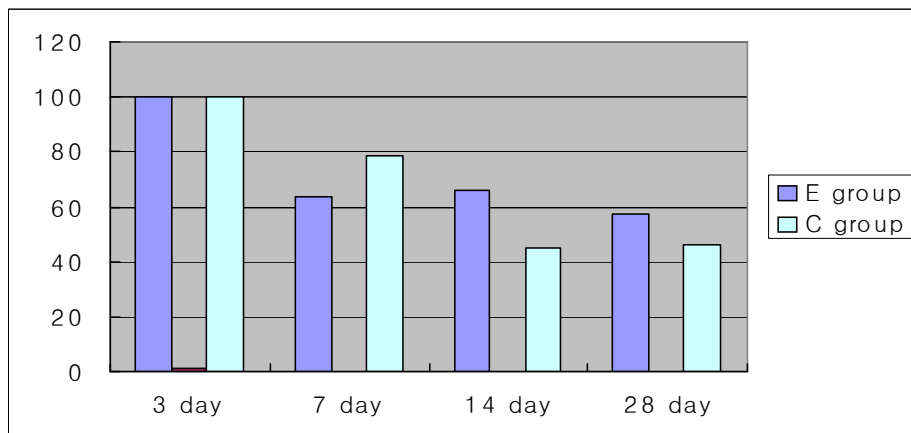


Figure 8. Quantitative analysis of BMP-4

논문사진설명

Figure 1. Distraction design.

Note that osteotomy was made bilaterally anterior to the first premolar.

Figure 2. Operation.

Periosteum was elevated along the border of the mandible and mental nerve was identified.

Figure 3. Clinical feature.

After distraction, slightly cross-bite developed.

Figure 4. Histologic feature (H-E stain).

Newly formed osteoid tissue(arrow) was viewed in E7, and small foci of endochondral ossification(arrow) was existed in E14. The new bone trabeculae resulted in a near complete closure of distraction gap in E28.

Figure 5. Expression of BMP-2.

Expression of BMP-2 were detected throughout the experiment in both groups.

Figure 6. Quantitative analysis of BMP-2.

Note that expression of BMP-2 were maintained at slightly high level during distraction and consolidation period in E group than C group.

Figure 7. Expression of BMP-4.

Expression of BMP-4 were detected throughout the experiment in both groups.

Figure 8. Quantitative analysis of BMP-4.

Note that expression of BMP-4 were maintained at high level during consolidation period in E group than C group.

표지

논문제목

집토끼 하악골에서 신연 골형성술시 BMP-2,-4의 발현

Expression of BMP-2, -4 during distraction osteogenesis in the rabbit mandible

저자

김상우, 지유진*, 송현철*

Sang-Woo Kim, Yu-Jin Jee*, Hyun-Chul Song*

소속기관

가톨릭대학교 임상치과대학원 구강악안면외과학과

가톨릭대학교 성빈센트병원 치과 구강악안면외과*

Department of Oral & Maxillofacial Surgery, Graduate School of Clinical Dental Science, The Catholic University of Korea

Division of Oral & Maxillofacial Surgery, Department of Dentistry, St. Vincent's Hospital, The Catholic University of Korea*

교신저자

지유진

442-060 경기도 수원시 팔달구 지동 93 가톨릭대학교 성빈센트병원 치과

Yu-Jin Jee

Department of Dentistry, St. Vincent's Hospital, The Catholic University of Korea, 93 Chi-Dong, Paldal-Ku, Suwon 442-060, Korea

Tel: 82-31-249-7670 Fax: 82-31-258-3352

E-mail: omsjyj@kornet.net

별책부수

30부

공지사항

1. 본 연구는 2003년도 가톨릭대학교 성빈센트병원 임상의학 연구비 지원에 의해 이루어졌음.
2. 본 연구에 사용된 신연장치 제작을 위하여 도움을 주신 (주)제일메디칼코퍼레이션 사에 감사드립니다.

논문사진설명

Figure 1. Distraction design.

Note that osteotomy was made bilaterally anterior to the first premolar.

Figure 2. Operation.

Periosteum was elevated along the border of the mandible and mental nerve was identified.

Figure 3. Clinical feature.

After distraction, slightly cross-bite developed.

Figure 4. Histologic feature (H-E stain).

Newly formed osteoid tissue(arrow) was viewed in E7, and small foci of endochondral ossification(arrow) was existed in E14. The new bone trabeculae resulted in a near complete closure of distraction gap in E28.

Figure 5. Expression of BMP-2.

Expression of BMP-2 were detected throughout the experiment in both groups.

Figure 6. Quantitative analysis of BMP-2.

Note that expression of BMP-2 were maintained at slightly high level during distraction and consolidation period in E group than C group.

Figure 7. Expression of BMP-4.

Expression of BMP-4 were detected throughout the experiment in both groups.

Figure 8. Quantitative analysis of BMP-4.

Note that expression of BMP-4 were maintained at high level during consolidation period in E group than C group.