

하악과두 골절후 발생한 편측성 하악골 형성부전의 치료로서 복합적 악골 신장술의 임상증례

오승환 · 민승기 · 권경환 · 고세욱 · 이경석
원광대학교 치과대학 구강악안면외과학교실

Abstracts

COMPLEX DISTRACTION OSTEOGENESIS ON HEMIMANDIBULAR HYPOPLASIA : A CASE REPORT

Sung-Hwan Oh, Seung-Gi Min, Kyong-Hwan Kwon, Se-Wook Koh,
Kyong-Seuk Lee,

*Department of Oral and Maxillofacial Surgery, School of Dentistry, Wonkwang
Univ.*

Uni- or bilateral mandibular hypoplasia can be associated with various syndromes or is acquired after early traumatic or inflammatory disease in the temporomandibular joint(TMJ). Early treatment is necessary to avoid consequent impairment of midfacial growth. The standard treatment of these malformations consists of the application of bone grafts which can lead to unpredictable growth, but the new procedure of bone lengthening which was presented by McCarthy et al. represents a limited surgical intervention and therefore open up a new perspective of treatment, especially in younger children with severe deformities. Patients with hemifacial microsomia and facial asymmetry have a vertically short maxilla, a tilted occlusal plane, and a short mandible.

A 14-years-old boy with facial asymmetry, who was fractured on both condyle and mandibular symphysis before 8 years ago, was treated by mandibular ramus lengthening, symphysial widening and surgically assisted rapid palatal expansion with corticotomy. After allowing 1 week for the healing of the periosteum, the distraction was performed at the rate of 0.5-1.0mm per day for 7 days on maxilla and 14 days on mandible. The device was maintained on maxilla and mandible for 12 weeks following distraction. The difference in ramus and mandibular transverse deficiency were corrected and facial asymmetry was improved with complex distraction osteogenesis.

Key words : Hemimandibular hypoplasia, Symphysis widening, Ramus Lengthening, Surgically assisted rapid palatal expansion

I. 서론

편측성 또는 양측성 하악골 형성부전은 다양한 선천적 기형 또는 후천적인 악관절 외상 또는 염증성 질환 후에 발생할 수 있다. 이때 중안면부의 성장장애를 피하기 위하여 기형의 초기에 적극적인 치료가 필요하다.¹⁾ 일반적으로 하악골형성부전의 치료는 골절단술과 골이식술, 연조직 이식술등에 의하여 이루어지나 이 경우 상악과 하악이 각각 치료되어야 하고, 여러단계의 외과적 치료와 재건이 복합적으로 이루어져야하는 복잡한 과정이다. 그러나 최근 골신장술의 발전으로 McCarthy등^{2,3)}이 이를 두개 악골 부위에 적용한 이래 3차원적 두개 안면 및 악골 형태의 재형성이 가능하게 되어 이러한 편측성 하악골 형성부전과 이에 따른 안면비대칭은 골신장술로서 치료할 수 있게 되었다.^{4,5)}

편측성 하악골 형성부전은 짧아진 하악골 상행지, 후퇴된 이부, 변형된 하악골 체부에 의하여 3차원적인 변형을 보이며 하악골의 형성부전에 동반하여 상악골의 보상적인 발육부전이 함께 나타날 수 있어 안면비대칭이 발생할수 있다. 이를 해소하기 위해서는 정확한 3차원적 분석에 근거한 안면 재건이 필요하며 상악과 하악, 그리고 악골내에서도 변형된 부위에 다양한 골신장술을 적용하여 입체적인 골재형성을 이루어야 한다.

이환측의 하악의 모양과 길이의 변화는 교합의 변화를 가져오나 어린 환자에서는 유치열과 상악의 빠른 성장으로 그 효과는 미약하여 최소의 교정치료로 해결할 수 있지만 성인에서는 하악골 신장술이 장기간의 교정치료를 요구하는 심각한 변화를 일으킬 수 있으며. 이를 해소하기 위해 Molina등은^{5,6)} 편측성 하악골 형성부전의 환자에서 안면비대칭을 두 개의 분리된 신장기를 이용하여 치료되지 않은 편측성 하악골형성부전의 성인에서 상악과 하악의 지속적인 신장술을 소개하였다. 그 방법으로는 협측골만을 절단하는 부분 LeFort I 절단술이 시행

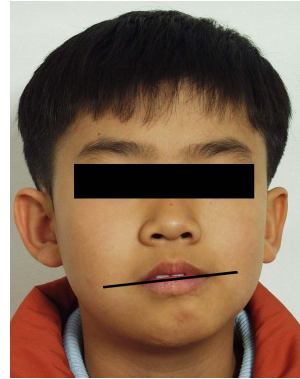

Fig 1. Preoperative photograph : Frontal view.

되었고 동시에 하악의 피질골 절단술이 이루어졌으며, 술후 5일간의 악간고정 후 골신장술이 시행되었다. 이러한 방법으로 편측성 하악골형성부전의 성인의 안면비대칭의 해소와 교합의 안정을 함께 이룰 수 있었다. 편측성 하악골형성부전은 상악골과 하악골을 동시에 신장함으로써 교합의 안정성을 유지하면서 안면비대칭을 해소할 수 있는 것으로 사료된다.

이에 본 교실에서는 외상 후 발생한 편측성 하악골 형성부전의 환자에서 3차원 CT와 신속조형 모형을 이용하여 형성부전과 비대칭 부위를 정확히 파악한 후 이를 하악 정중부확장술(symphysis widening), 하악골 상행지신장술(mandibular lengthening), 외과적술식을 동반한 급속구개확장술(Surgically Assisted Rapid Palatal Expansion; SARPE)을 통한 복합적 골신장술을 적용하여 상악골과 하악골의 3차원적인 성장을 균형적으로 얻을 수 있었기에 보고하는 바이다.

II. 증례

14세 남자환자가 1995년 6세때 교통사고로 인하여 하악골 정중부 및 양측성 하악과두골절이 발생하여 과두부의 비관혈적 정복술 및 정중부의 관혈적 정복술을 시행하였으나 술후 5년 2개월째 미약한 안면비대

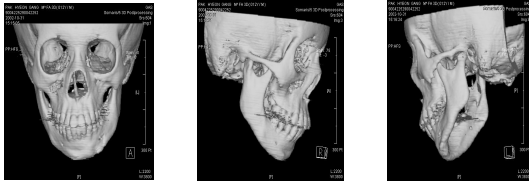


Fig 2. 3-Dimensional CT.

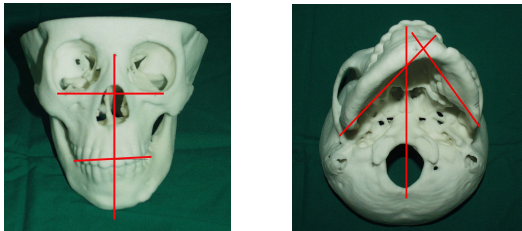


Fig 3. Rapid prototyping model

칭과 하악골의 좌측 변위를 보여 본과에 내원하였다. 환자는 그후 2년동안 악정형장치에 의하여 성장치료를 받았으나 비대칭 안모는 해소되지 않고 교합변위가 지속되어 이에 악골 신장술에 의한 수술을 계획하였다(Fig 1).

먼저 정확한 진단을 위하여 임상 및 일반방사선 검사를 시행하였고 3차원 CT를 촬영하여 입체적인 영상을 얻었으며 이를 바탕으로 신속축형모형(Rapid Prototyping Model ; RP Model, Cybermed, Korea)을 제작하였다(Fig 2, 3).

그 결과 환자는 좌우측, 특히 좌측 하악과두 골절과 그에 따른 성장장애로 인한 좌측 하악골 형성부전과 사고당시 하악 전방부 골절로 인한 악궁 협착 그리고 상악골의 보상성 횡적 성장부전이 동반된 안면 비대칭으로 진단되었다. 이에 저자들은 하악 좌측 측절치부의 악궁협착을 보상하기 위하여 하악정중부확장술과 하악골 상행지의 길이 차이를 보상하기 위한 하악골상행지 신장술, 하악골 저형성에 따른 보상적 상악골 저성장을 개선하기 위하여 외과적 술식을 동반한 급속구개확장술(SARPE)을 함께 시행하여 악골의 3차원적인 재형성을 계획하였다. 제작된 RP 모형에서 모의수술을 시행

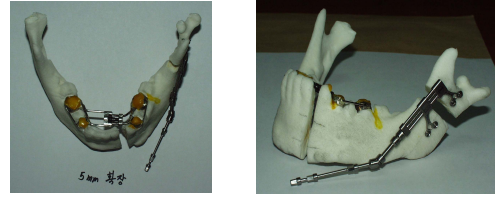


Fig 4. Model surgery

하여 악골 재형성에 필요한 각각의 신장량을 예상할 수 있었으며 각 술식 단계별 오차를 줄일수 있도록 하였다(Fig4).

2002년 12월 전신마취하에 좌측 하악골 상행지부위에서는 먼저 구강내 접근을 통하여 하악지의 전연을 노출시킨후 골신장 방향에 따라 미리 계획된 골절선에 맞게 reciprocating saw를 이용하여 내측과 외측에서 피질골절단술을 상행지의 전방에서 후방으로 시행하였다. 내측피질골 절단술은 외측피질골 절단술보다 높은 위치에서 하악설(lingula) 하방에서 이루어졌다. 이후 신경을 포함하고 있는 하악관의 손상을 피하기 위하여 작은 spatula osteotome을 이용하여 골절단술을 시행하였다. 골절단술 후 구내용 골신장기(Intraoral distractor, Stryker Leibinger, Germany)를 monocortical screw(2.0*6mm, Med-Tec Corporation, Korea)를 이용하여 고정하였으며 골신장을 위하여 신장기의 연장부를 구외로 노출시켰다. 다음으로 하악골 정중부 확장술은 통법에 따라 하악정중부 좌측 제2소구치에서 우측 견치까지 구강내 절개를 시행한 후 하방부위는 reciprocating saw를 이용하고 상방의 치조골부위는 spatula osteotome을 이용하여 하악 좌측 중절치와 하악 좌측 견치 사이골을 절단하였으며 골절단술 후 교정용 Hyrex screw(Dentaurum, Germany)를 이용하여 본원 교정과에서 자체 제작한 tooth-borne type의 골신장기를 장착하였다(Fig 4). 또, 다음으로 상악골의 횡적 확장을 위하여 상악에서는 좌측제1소구치에서 제2대구치까지 구강내 절개를 시행후 상악 좌측 견치에서 제2대구치까지 피질골절단

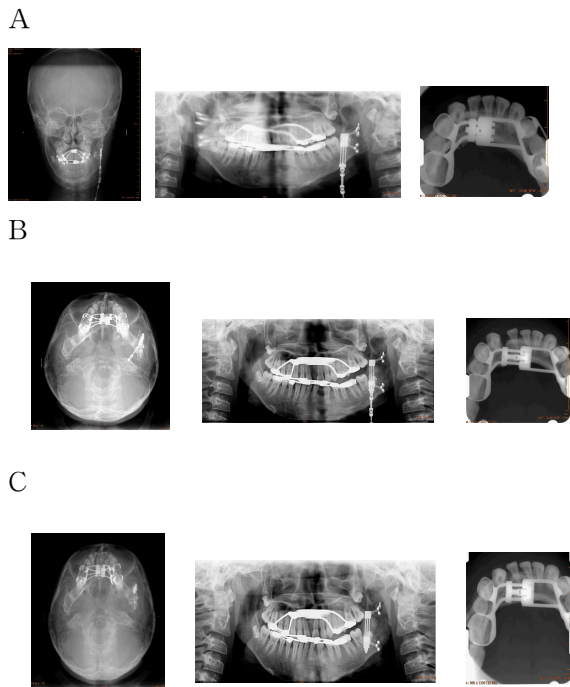


Fig 5. Radiograph : A. Postoperative 1 Day, B. Activation 10 Days, C. Consolidation 10 weeks

술을 시행하여 hyrex screw를 이용하여 미리 제작된 tooth-borne type의 확장기를 구개측에 장착하였다.

7일간의 잠복기를 보낸 후 매일 0.5-1.0mm의 속도로 상악은 7일, 하악은 14일의 신장기를 거쳤으며 그후 12주간의 유지기를 보냈다. 하악골 상행지의 신장 부위는 유지기 동안 신장을 위해 구외로 나와있던 부위를 제거하고 resin을 이용하여 고정하였다. 술후 각각의 시기마다 방사선촬영 및 임상검사를 시행하였으며 골신장량과 임상증상 등을 평가하였다(Fig 5).

술후 상행지의 길이는 좌측에서는 16.0mm 증가하였다(Table 1). 계측은 하악 절흔과 antegonial notch사이에서 이루어졌다. 하악골 정중부의 골절단 부위에서는 골절단면 사이의 거리가 2.6mm 증가하였고 양측 하악소구치의 중심과 사이의 거리는 5.3mm, 양측 하악대구치의 중심과 사이의 거리는 3.9mm 증가하였다(Table 2). 이에 따라 하악 정중부에서 2.6mm의 공간을 확보

하게 됨으로써 추후 교정치료 및 보철치료를 통한 치열의 안정화가 가능하게 되었다. 하악 악궁의 증가를 보상하기 위해 상악에서도 골신장이 이루어졌으며 양측 상악소구치사이의 거리는 3.7mm, 양측 상악대구치사이 거리는 3.9mm 증가하였다(Table 3). 그 결과 환자의 안모도 상악과 하악에서 안면비대칭이 획기적으로 개선되었으며 골신장술이 진행되는 과정에서 환자는 좌측 안면부의 미약한 감각이상과 술후 직후 개구 제한을 보였으나 시간이 경과함에 따라 증상이 개선되어 특이한 합병증은 나타나지 않았다.

III. 총론 및 고찰

편측성 하악골 형성부전에서 저형성된 하악골은 상악의 성장을 방해하고 골격의 비대칭에 의한 하악골의 변위는 상악골과 중안면부의 이차적인 기형을 유발할 수 있다^{1,7,8)}. 이러한 하악골과 중안면부의 성장기형은 매우 복합적이어서 일반적으로 편측성 하악골 형성부전을 가진 환자는 수직적으로 짧은 하악 상행지와 이환측으로 변위된 하악 정중부, 기울어진 교합평면, 상악골, 내측으로 변위된 하악골 우각부, 찌그러진 악궁 등을 보이며 특히 본 환자에서는 하악 전치 치아 일부가 사고에 의하여 탈거되면서 매우 좁아진 악궁을 보였고 이에 따라 상악골의 횡적 성장부전도 같이 보이고 있었다.

이러한 복합적인 악골 기형은 무엇보다 정확한 진단이 필수적인데 본 증례에서는 3차원 CT를 촬영하여 이를 바탕으로 입체적인 신속조형 모형을 제작하여 진단에 이용하였으며 제작된 신속조형 모형상에서 모의수술을 시행하여 요구되는 신장량을 측정할 수 있었으며 입체적인 악골의 재형성을 위한 각각의 힘의 방향을 설정할수 있었다. 신속조형 모형은 컴퓨터상의 3차원 영상 공간좌표를 토대로 이것과 똑같은 실물모형을 합성수지, 전분 등의 재료를 이용하여 연마

Table 1. Difference in ramus length after ramus legthening

	술전	술후	증가량
우측	52.3	52.7	0.4
좌측	45.2	61.2	16.0

Table 2. Difference in mandibular arch width after mandibular symphyseal widening

	술전	술후	증가량
골절단	1.3	3.9	2.6
Interpremolar distance	30.7	36.0	5.3
Intermolar distance	38.6	42.5	3.9

Table 3. Difference in maxillary arch width after surgically assisted rapid palatal expansion

	술전	술후	증가량
Interpremolar distance	39.7	43.4	3.7
Intermolar distance	46.7	50.6	3.9

(milling)나 적층법(stepwise submerging)으로 제작하는 것으로, 실제 신속조형 모형의 의학적 활용은 최근에 있어서 신속조형 모형의 장점과 유용성 때문에 많이 활용되고 있는데, 특히 악안면기형 환자의 경우 신속조형 모형은 환자의 진단과 치료계획을 세우는데 커다란 도움이 되며 Bill등은⁹⁾ 두개골에 큰 결손이 있는 환자를 신속조형 모형을 제작하여 치료계획과 외과적 지표로 사용하는데 도움을 받았다고 보고하였으며, Sailer등은¹⁰⁾ 악안면 기형 환자에서 술전 진단의 계측과 수술 계획에 있어서 신속조형 모형을 사용하여 전통적인 수술계획보다 신속조형 모형을 사용시 더 정확한 진단과 수술계획을 세울 수 있다고 보고하였다.

편측성 하악골 형성부전을 골신장술로 치료함에 있어 하악 이환부의 신장, 특히 저

형성된 상행지의 신장은 중요한 역할을 담당하고 있다^{2,11)}. 골신장 동안 신장 방향은 하방과 전방으로 향하게 되어야 하며, 골신장술에서 중요한 시기는 신장 방향을 결정하는 시기일 것이다. 하악의 하방과 전방신장을 위해 힘은 상행지의 후방부에 적용되어야 하며, 골신장 방향은 상행지의 골절단 방향, screw나 pin의 위치, device 위치를 결정하기 때문에 골신장방향은 골신장술에서 있어서 중요한 요소로서 작용하게 된다¹¹⁾. 본 증례에서는 미리 급속조형 모형상에서 골절선의 방향과 위치를 파악하여 모의수술 후 그 신장 방향을 결정하였기 때문에 정확한 수술이 가능할 수 있었다.

하악 구치부의 교차교합이나 총생은 일반적으로 하악의 횡적 부조화 때문이다. 이런 횡적 부조화는 교정적 확장, lip bumpers, Schwarz 장치, 기능성 장치 등을 이용하여 치료가 가능하나 전방부의 확장이 불안정하고 회귀경향이 강하다고 다수의 연구자들이 보고한 바 있다^{12,13)}. 하악 정중부의 골신장술은 1990년 Guerrero에¹⁴⁾ 의해 시작되었으며 그는 치아지지 신장기를 이용하여 치료하였다. 본 증례에서 hyrex screw를 이용하여 미리 제작한 치아지지 신장기를 이용하였으며 치아 탈락으로 일어난 협착된 악궁을 해소할 수 있었다.

상악의 횡적부조화를 치료하는데 여러 방법들이 소개되어져 왔으나 외과적 술식을 동반한 급속구개확장술이 상악의 협착 치료에 이용되고 있다. Glassman¹⁵⁾에 의해 소개된 급속구개확장술은 상악 견치에서부터 상악 제 2대구치까지 협측피질골 절단술과 정중구개봉합만을 osteotome을 이용하여 절단하는 방법으로 이는 구개측 접근이 필요하지 않으며 pterygomaxillary 봉합에 대한 수술이 필요없다. 또한 술중 출혈이나 외상등이 적고 수술시간도 짧다는 장점을 가지고 있으며, 이런 외과적 수술을 동반한 급속구개 확장술은 상악의 횡적부조화의 치료에 적합하다. 본 증례에서도 하악의 저성장

에 따른 좌측 상악의 저성장을 보상하기 위해 좌측 구치부의 피질골 절단술을 이용한 구개확장을 시도하였다. 본 증례에서 환자는 성장중이어서 정중구개봉합이 완성되지 않았을 것으로 판단되어 좌측 상악골 피질골만을 절단하여 정중구개측의 확장을 시도하여 정중구개봉합도 벌어지는 효과를 얻을 수 있었다.

본 증례에서 환자의 안면비대칭을 해소하기 위하여 외과적 술식을 동반한 급속구개 확장술, 하악골 정중부 확장술 및 하악골 상행지 신장술을 동시에 시행하였다. 이와 같이 복합적인 골 신장술은 하악골 상행지 신장술만을 시행한 증례와 비교하였을 때 횡적 부조화를 포함한 보다 입체적인 악골 재형성이 가능하였으며 골격적 재형성 뿐만 아니라 그와 연관된 근육 등의 연조직 재형성도 가능하였다.

이에 외상 후 발생한 편측성 하악골 형성 부전 환자의 안면비대칭 치료에 있어 복합적 골신장술을 이용하여 3차원적인 악골 재형성을 이루는데 있어 만족할 만한 결과를 얻었기에 보고하는 바이다.

V. 참고문헌

1. Murray JE : Analysis and treatment of hemifacial microsomia. *Plast Reconstr Surg* 1984;74:186.
2. McCarthy JG : The role of distraction osteogenesis in the reconstruction of the mandible in unilateral craniofacial microsomia. *Clin Plast Surg* 1994;21:625.
3. Molina F : Mandibular enlogation and reodelling by distraction : A farewell to major osteotomies. *Plast Reconstr Surg* 1995;96:825.
4. McCarthy JG : Lengthening of mandible by gradual distraction. *Plastic Reconstr Surg* 1992;89:1.
5. McCarthy J : *Plastic Surgery. Craniofacial Microsomia. Vol. 4.*

Philadelphia : WB Saunders, 1990.

6. Monestrario F : Simultaneous mandibular and maxillary distraction in hemifacial microsomia in adults : avoiding occlusal disasters. *Plast Reconstr Surg* 1997;100:852.
7. Kaban LB : Surgical correction of hemifacial microsomia in the growing child. *Plast Reconstr Surg* 1988;82:9.
8. Kaban LB : Surgical correction of mandibular hypoplasia in hemifacial microsomia : the case for treatment in early childhood. *J Oral Maxillofac Surg* 1998;56:628.
9. Bill JS : Sterolithography in oral and maxillofacial operation planning. *Int J Oral Maxillofac Surg* 1995;24:98.
10. Sailer HF : The value of sterolithographic models for preoperative diagnosis of craniofacial deformities and planning of surgical corrections. *Int J Oral Maxillofac Surg* 1998;27:327.
11. Rachmiel A : Lengthening of the mandible by distraction osteogenesis. *J Oral Maxillofac Surg* 1995;53:838.
12. Wemer S : Skeletodental changes in the adolescent accruing from use of the lip bumper. *Angle Orthod* 1994;64:13.
13. Herberger RJ : Stability of mandibular intercuspid width after long periods of retention. *Angle Orthod* 1981;51:78.
14. Guerrero CA : Rapid mandibular expansion. *Rev Venez Orthod* 1990;48:1.
15. Glassman AS : Conservative surgical orthodontic adult rapid palatal expansion : sixteen cases. *Am J Orthod* 1984;86:207.