

간세포성장인자가 골결손부의 치유에 미치는 영향

신상훈*, 김창주**, 김철훈**, 김용덕*, 정인교*
부산대학교 치과대학 구강악안면외과학교실*
동아대학교 의과대학 치과 구강악안면외과학교실**

The Effect of Hepatocyte Growth Factor for Repair of the Bone Defect

Sang-Hun Shin*, Chang-Ju Kim**, Cheol-Hun Kim**, Yong-Deok Kim*,
In-Kyo Chung*

Dept. of Oral & Maxillofacial Surgery, College of Dentistry, Pusan national
university*

Dept. of Oral & Maxillofacial Surgery, College of Medicine, Dong-A
university**

Bone healing plays an important role in orthognathic and craniofacial surgery. Bone tissue repair and regeneration are regulated by an array of growth and morphogenetic factors. Bone formation and remodeling require continuous generation of osteoprogenitor cells from bone marrow stromal cells, which generate and respond to a variety of growth factors with putative roles in hematopoiesis and mesenchymal differentiation. In this study, the efficacy of a single application of hepatocyte growth factor to

promote bone regeneration in 5-mm experimental calvarial defects of adult male rats was assessed histologically and immunohistochemically. The result of the experimental site were compared with those of the contralateral contral side. None of the control and experimental bone defects demonstrated complete bone closure. Bone regeneration was found close th the margine and central part of the defects. At 1, 2 weeks, there were found much significant cellural mitotic activity and many inflammatory cells and osteoblasts on the experimental site than control site. At 4, 6 weeks, new bone apposition was founded in both site but, more apposition was seen at experimental site. At 8, 12 weeks, also, some differences was found that more apposition of new bone and collagen fiber was seen on experimental site. Our results have some possibility that HGF do a early positive role to repair the bone defect. More study will be needed.

제 1 장 서 론

선천적 기형, 외상, 신생물 등과 같은 여러 상황에서 악안면 골격의 광범위한 골 결손이 생길 수 있다. 이는 때때로 심한 기능적, 심미적 문제점을 동반하며, 재건수술을 해야 하기도 한다. 여러 가지 한계점 때문에 치료는 복잡해지며, 골 결손부가 큰 경우에는 완전한 골의 재형성을 달성하지 못할 수도 있다. 결합조직이 골 결손부를 침범할 수 도 있으며, 형태적, 기능적 회복을 위해 부가적인 치료가 필요 할 수 있다.

이 때문에 골 결손부에 골 치유를 촉진시키고, 도움을 주는 물질들을 적용하려는 시도가 계속되어왔다. 악안면 골 결손부의 치유를 촉진시키기 위해 자가 골, 탈회동종골¹ 등을 사용해왔다. 안면 골 결손부의 재건을 위한 이식물로 생체 재료나 이물성형재료 또한 사용되어 왔지만 그 사용에 한계를 지니고 있다. 최근에는, 공여부에 손상을 준다는 단점이 존재하지만, 악안면 재건을 위해서는

자가골 이식이 가장 적절한 것으로 생각되고 있으며,² 신체구조물들의 성장과 분화에 직, 간접적으로 영향을 미치는 성장인자들을 골 결손부의 치유, 재건에 이용하려는 시도들이 이루어지고 있다.

지난 몇 년 동안, 여러 가지 성장인자들에 대한 많은 연구가 계속되어 왔으며, 골 결손부의 치유에 작용하는 이들의 역할에 대해 많은 사실들이 밝혀지고 있다. 특히, 성장인자가 골의 형성에 중요한 골모세포의 분화 및 활성화에 미치는 영향에 대해 여러 연구가 진행되고 있다.

최근, Grano 등은 성장인자 중 하나인 간세포성장인자가 골의 재형성에 관여한다는 사실을 보고하였다.³ Scatter factor로 알려진 간세포성장인자는 골모세포와 파골세포에 의해 생성된다고 알려져 있으며,^{3,4,5,6} 골의 대사에서 어떠한 역할을 하고 있고, 특히 골수간엽세포가 골 조상세포로 분화하고 성숙하는데 중요하게 작용할 수도 있다고 보고 되었다.^{7,8} Amano 등은 간세포 성장인자가 생체 외 실험에서 골과 연골의 형성을 촉진시킨다고 보고하였으며,⁹ G. D'ippolito 등은 간세포성장인자가 비타민 D₃와 함께 작용하여 연골조상세포와 골모세포의 분화를 촉진시킨다고 하였다.¹⁰ Takebayashi 등은 간세포성장인자가 연골세포의 분화를 촉진시킨다고 하였으며¹¹, Wakitani 등은 연골조직의 치유를 촉진시킨다고 보고하였다.¹² Giovanni 등은 생체의 실험에서 간세포성장인자가 함유된 Hydroxyapatite가 골모세포의 분화를 현저하게 증가시켰다고 보고하였으며.¹³ Fuller 등은 간세포성장인자가 파골세포의 골 흡수를 억제하기도 하고, 때로는 파골세포의 활성을 촉진시킬 수도 있다고 하였다.⁵ 이와 같이, 간세포성장인자는 골의 형성과 재형성에 있어 중요한 autocrine, paracrine 역할을 수행할 수도 있으며, 광범위한 악안면 골 결손부의 재건, 치유에 효과적으로 이용할 수 있을 것으로 사료되고 있다.

따라서 본 연구의 목적은 백서의 두정골에 인위적으로 골결손부를 형성한 다음 간세포성장인자를 적용하여 골 결손부의 치유에 어떤 영향을 미치는지를 조직학적, 방사선학적으로 평가하여 향후 악안면 영역의 골결손부 치료, 연구에 기초를 제공하고자 한다.

제 2 장 연구재료 및 방법

1. 연구재료

1) 실험동물

체중 300g 내외의 수컷 Sprague-Dawley계 백서 21마리를 사용하였다. 실험 기간 중 백서는 각각 분리되고 제한된 우리 내에서 자유로이 활동하게 하였으며, 실온에서 실험동물용 고형사료와 수돗물을 자유섭식하였다.

2) 실험재료

간세포성장인자(HGF)는 adv.CMV.HGF를 사용하였다. 이는 human HGF cDNA를 NotI으로 절단하여 바이러스의 NotI site에 삽입한 것이다. 바이러스 벡터는 사람 태아 신장 세포주인 293 세포주(ATCC, Rockville, MD, USA)에서 증폭시켜 cesium chloride density gradient centrifugation에 의하여 정제하고 투석하여 -80°C 에서 보관하였다.

간세포성장인자의 저장체로는 gelatin sponge carrier(Gelfoam, Lot no. 100; Upjohn, Inc., Kalamazoo, MI)를 사용 하였으며 5mm 직경과 2mm의 두께를 가지도록 제작하였다.

골모세포 및 다른 세포들의 분열활성을 확인하기 위하여 Brdu(5-Bromodeoxyuridine, Castra.)를 사용하였는데, 이는 세포가 분화하기 전 DNA의 S단계에 작용하여 세포의 분화능력을 볼 수 있게 한다. 이를 보기 위해 NCL-Brdu(Castra.)를 사용하여 면역조직화학 염색을 시행하였다.

2. 연구방법

1) 실험방법

Xylazine (Rumpun[®], Bayer, Korea)과 Ketamine HCl (Ketalan[®], Yuhan, Korea)을 5:18로 혼합하여 110mg/kg의 용량으로 백서 대퇴부에 근육주사하여 마취를 시행하였으며, 마취 후 실험대에 고정하였다. 두개상부의 수술부위를 제거하고 베타딘 용액을 도포하여 소독한 후, 지혈 목적으로 1:100,000 epinephrine을 함유한 2% lidocain HCl (Octacaine[®] 100, Novocol pharmaceutical of Canada, Inc.)을 피하주사하였다. 두피의 중간부위에 시상봉합선을 따라 약 20mm의 절개를 시행하였다. 피부와 근육층을 박리하고 골막을 노출시킨 다음, 다시 골막절개를 시행하였다. 골막을 박리하여 두정골을 노출시켰다. 시상봉합선의 양측으로 두정골에 두 개의 직경 5mm 크기의 골 결손부를 형성하였으며, 이를 위해 5mm trephine bur를 사용하였다(Fig 1). 골 결손부 변연의 과열손상을 방지하기 위해 멸균된 식염수로 지속적으로 관주하였다. 외과적 과정들은 조심스럽게 진행되었으며, 특히 경막과 상시상정맥동이 손상 받지 않도록 주의하였다(Fig 2). 우측 골 결손부를 실험군으로 사용하였으며, 좌측 골 결손부를 대조군으로 하였다.

대조군으로 사용된 골 결손부에는 상온에서 멸균된 생리식염수만 흡수된 Gelfoam spongy를 적용하였다. 실험군으로 사용된 골 결손부에는 Gelfoam spongy에 간세포성장인자를 지니고 있는 바이러스(adv.CMV.HGF)를 흡수시켜 적용하였다(Fig 3). 양측 결손부는 사이에 위치한 상시상정맥동과 시상봉합에 의해 분리되었다.

흡수성 봉합사로 골막의 봉합을 시행하였으며(Fig 4), 다음으로 비흡수성 봉합사를 이용하여 근육층과 두피층을 함께 봉합하였다. 봉합부위의 치유를 촉진하고 감염을 방지하기 위해 항생제 연고를 적용하였으며, 예방적으로 항생제 (ampicillin, Penbrex[®])를 대퇴부에 근육주사하였다.

외과적 실험을 시행한 후, 각 군당 3마리씩 3일 군, 1주군, 2주군, 4주군, 6주군, 8주군, 12주군으로 나누어 희생하였다. 각각 희생시키기 3시간 전 Brdu를 복막내 주사하였다.

2) 표본제작

실험을 시행한 지 3일, 1주, 2주, 4주, 6주, 8주, 12주가 경과한 후, 복막내로 Brodu를 주사하고 3시간이 경과한 뒤, 백서에 전신마취를 유도하여 조직고정을 위한 심장관류법을 시행하였다. 흉곽부에 Y절개를 통해서 심장을 노출시킨 후 관류펌프와 연결된 20게이지의 바늘을 좌심실첨부에서 삽입하여 대동맥으로 통하게 한 뒤에 지혈검자로 고정하고 인산완충식염수(PBS용액)를 주입한 후 우심방벽을 절개하여 체순환된 혈액이 체외로 배출되도록 하였다. 이후에 조직의 고정을 위해서 4% 중성포르말린 용액을 30분간 주입하였다.

관류고정 이후에 실험을 시행한 두정골을 적출하였다. 적출한 조직은 4%의 중성포르말린 고정액에 24시간 고정시킨 후 흐르는 물에 세척하고, 5% 포름산과 구연산나트륨을 희석한 탈회액에서 6주간 탈회를 시행하였다. 이 후 조직을 조직캡슐에 넣어 흐르는 물에 12시간 동안 수세한 다음, 통상적인 방법에 따라 알콜과 크실렌으로 탈수와 투명화를 시킨 후 파라핀에 포매하고 4 μ m 두께로 골결손부의 중심부에 횡단연속절편을 제작하였다.

3) 육안적 검사

실험기간동안 백서의 체중과 활동성 등의 생활력 및 수술부위의 감염소견을 관찰하였다. 백서를 희생 후 절제된 두정골에서 골의 치유상태나 골생성정도, 골질을 육안적으로 관찰하였다.

4) 방사선학적 검사

백서를 희생시킨 후, 촬영에 방해되는 하악골과 두개골의 기저부를 제거한 상태에서 방사선 촬영을 시행하였다. 이는 치과용 교합필름(Occlusal Film, Eastman Kodak Company, U.S.A.)을 이용하여 방사선 촬영튜브와 약 10cm의 거리에서, 65 kVp, 7.5 mA, 20msec의 조건하에 촬영하여 관찰하였다.

5) 조직학적 검사

제작된 표본을 관찰하기 위해 Hematozylin-Eosin(H-E) 및 Masson's trichrome으로 염색하여 광학현미경(Olympus BX50 F-3, JAPAN)으로 관찰하였다.

6) 면역조직화학적 검사

조직절편을 증류수에 수화시킨 후 endogenous peroxidase를 제거하기 위해 methylalcohol에 0.3% hydrogen peroxide를 첨가시킨 용액에서 20분간 처리한 다음, 0.01M phosphate buffered saline(이하 PBS)에서 10분간 3회 세척하고 5% normal horse serum에서 30분간 두었다. 그 후 조직절편을 세척하지 않고 부드럽게 blotting한 후, Brdu(Bromodeoxyuridine)의 1차항체인 1:400으로 희석된 NCL-Brdu(Castra.)를 4°C에서 14-16시간 동안 적용하였다. 그 다음 PBS로 10분씩 3회 세척한 후 2차항체인 biotinylated horse anti-mouse IgG (Vector Lab.)을 1:100으로 희석하여 실온에서 1시간 동안 적용하였다. 그런 후, 조직절편을 PBS로 10분씩 3회 수세한 다음, 30분전에 미리 만들어 실온에 방치해 놓은 ABC(avidin-biotin horseradish peroxidase complex)용액(A;10 μ l, B;10 μ l in 1ml PBS, Vector Lab.)을 조직절편에 실온에서 1시간 동안 적용하였다. 조직절편을 PBS로 10분씩 3회 세척한 후, 0.05M Tris-HCl buffer(pH 7.6)에 0.05% DAB(diaminohenzine, Sigma)와 0.01% hydrogen peroxide 혼합용액에서, 약 10분간 순서대로 세척한 후, Harris hematoxylin으로 대조염색을 하고 통상적인 방법으로 그 이후의 과정을 거쳐 Permount(Polysciences, USA)로 봉입하였다.

제 3 장. 연구 결과

1. 육안적 소견

실험을 시행한 모든 백서들은 건강한 상태를 유지하였고 실험을 시행하지 않은 백서와 비슷한 수준으로 체중이 증가하였다. 뇌기능의 손상이나 성장장애, 수술부위의 감염에 관한 임상증상은 관찰되지 않았으며, 수술부위는 잘 치유되었다.

골 결손부를 형성하고 간세포 성장인자를 적용한지 3일, 1주, 2주, 4주, 6주, 8주, 12주가 지난 백서를 차례로 희생시켜 결손부를 노출시킨 뒤 육안적으로 관찰하였다. 3일, 1주, 2주가 경과한 백서의 결손부에서는 실험군과 대조군, 양측 모두 아직 가골의 형성은 보이지 않았으며, 섬유성 조직에 의해 결손부가 채워져 있었으며, 정상골과의 경계는 뚜렷이 구별할 수 있었다. 4주가 경과한 백서의 실험군 결손부는 새로이 형성된 가골로 채워져 있었으며, 주위의 골과 비교해 볼 때 광택이 떨어졌으며 경계는 구별이 가능했다. 아직 결손부의 중앙부위는 신생골이 형성되지 않았다. 4주째 대조군의 결손부 역시 가골의 형성이 시작되고 있었으나 실험군에 비하여 적은 양의 신생조직이 형성되어 있음을 볼 수 있었다. 6주가 경과한 백서의 실험군의 골 결손부에서는 좀더 단단해 보이는 골 성분으로 결손부가 채워져 있었으며 주위 정상골과 구분이 어려워 졌으며, 8주, 12주가 경과한 백서의 실험군 골 결손부에서는 정상골과의 경계가 거의 구분이 힘들게 되었다. 6주, 8주, 12주가 경과한 백서의 대조군에서도 실험군과 유사한 골 치유반응을 볼 수 있었으나, 신생골의 양, 치밀도, 광택 등에 있어 실험군에 못 미치는 것을 볼 수 있었다.

2. 방사선학적 소견

3일, 1주, 2주군의 방사선 사진에서는 양측 골 결손부의 방사선 투과도에 차이를 볼 수 없었으며, 골 결손부의 경계가 뚜렷이 구분되었다(Fig 5). 4주군의 방사선 사진에서 실험군과 대조군 모두에서 약간의 방사선 불투과성을 볼 수 있었으며, 실험군에서 약간 불투과도가 높은 것처럼 보였다(Fig 6). 6주째부터 결손부의 경계가 불명확해지기 시작하였으며 역시 실험군의 방사선 불투과도가

상대적으로 높게 나타났다. 8주째, 양측 모두 방사선 불투과도가 증가하였으며 역시 간세포성장인자를 투여한 실험군 쪽에서 더 높은 방사선 불투과성을 나타내었다(Fig 7). 12주가 경과한 백서의 두부 방사선 사진에서는 거의 명확한 결손부 경계는 볼 수 없으며, 결손부의 변연뿐만 아니라 중앙부위에도 방사선 불투과성이 보였으며, 마찬가지로 실험군의 불투과도가 더 높은 것 같이 보였다. 하지만, 12주까지도 완전한 정상골과 같은 불투과도는 양측 모두 보이지 않았다(Fig 8).

3. 조직학적 소견

간세포성장인자를 적용한 지 3일이 지난 실험군의 조직 소견을 보면, 결손부의 중앙에는 아직 흡수되지 않은 Gelfoam sponge가 보이며, sponge 내부로 염증세포들의 침윤을 볼 수 있다(Fig 9). 다핵거대세포와 림프구를 볼 수 있으며, 경막과 인접한 부위에서부터 많은 염증세포의 이주와 함께 골모세포들이 모여 있는 것을 볼 수 있다(Fig 10). 정상골과의 경계부위는 아직 뚜렷한 절단 흔적이 남아있으며 골모세포들의 활성화는 보이지 않고, 경막 쪽으로부터 많은 골모세포들이 형성되어 골 결손부로 이주하고 있는 모습을 볼 수 있다. 대조군의 경우, 비슷한 조직 소견을 보이고 있으나 전체적으로 염증세포들의 수가 현저하게 나타나고 있다(Fig 11). 1주일이 지난 실험군의 조직 소견을 보면, 3일군보다 훨씬 증가한 염증세포와 골모세포들을 볼 수 있다. 다핵거대세포와 중성구를 많이 볼 수 있다. 정상골과의 경계부에서 신생 골기질의 형성이 시작되고 있음을 볼 수 있고, 그 주위로 골모세포들이 에워싸고 있으며 드문드문 파골세포와 골세포도 보인다(Fig 12, 13). 결손부 중앙에서도 경막의 바로 상부로 골모세포들이 모여 있고, 신생 골기질의 형성도 볼 수 있다. 정상골과의 경계부에서 뻗어 나온 듯한 콜라겐 섬유들이 생성되어 있으며, 그 사이로 신생혈관의 형성도 볼 수 있다(Fig 14). 대조군을 보면, 실험군과 비교하여 수적으로 적은 염증세포의 침윤과 골모세포를 보이나 역시 변연에서 신생 골기질의 형성 시작을 볼 수 있으나 파골세포나 신생혈관은 보이지 않았다. 2주일이 경과한 실험군에서 볼

때, 정상골과의 경계부에서 증가한 신생 골기질의 형성을 볼 수 있으며, 주변으로 많은 수의 골모세포들이 둘러싸고 있다(Fig 15). 내부에는 골수강이 형성되고 있으며 그 내부에 골모세포와 함께 지방세포의 출현을 볼 수 있었다. 더욱이 바깥쪽 골막에서도 신생골의 형성이 시작되는 것이 관찰되었다. 대조군과 비교하여 신생골의 형성 양에 있어 아직 현저한 차이는 보이지 않았으나, 활발한 형태를 띠는 세포들을 볼 수 있었으며, Gelfoam sponge는 실험군과 대조군 모두에서 흡수되지 않은 채로 남아있었다. 4주와 6주째, 실험군에서 보면, 중앙부의 Gelfoam sponge는 점차 흡수되어 그 양이 줄었으며, 그 사이로 많은 양의 콜라겐 섬유들이 자라 들어가 있고, 염증세포의 수는 현저히 줄었으며 경막쪽에서 생성되어 나온 많은 신생 골기질의 형성이 관찰되었다(Fig 16). 2주군과 비교하여 신생골의 경화도가 증가해 보였다. 대조군에서도 역시 Gelfoam sponge이 대부분 흡수되었으며, 신생골과 콜라겐 섬유의 형성이 나타났으나 실험군에 비해 신생골과 골기질의 침착량이 적음을 확인 할 수 있었다. 8주, 12주가 경과한 백서의 실험군에서는 골 결손부 전체를 연결한 신생골의 형성을 볼 수도 있었고, 완전히 연결되지 않았더라도 많은 양의 신생골 형성과 함께 치밀해지고 황으로 나열된 콜라겐 섬유를 관찰할 수 있었다. 염증세포는 거의 사라졌고 골모세포의 양도 현저히 줄었다(Fig 17). 반대쪽의 대조군도 역시 비슷한 조직 소견을 보였으나, 실험군과 비교해 볼 때 3개의 표본에서 정도의 차이는 있었으나 실험군의 신생골량이 현저히 증가해 있는 것을 볼 수 있었다.

4. 면역조직화학적 소견

Brdu를 이용한 면역조직화학염색에서는 세포 내 핵이 갈색으로 염색되어 나타나며, 이러한 갈색을 띤 세포핵의 수가 많을수록 세포분열 활성이 활발한 것으로 사료된다. 3일째, 실험군과 대조군 모두에서 갈색 침착을 띠고 있는 골모세포들을 골 결손부의 변연부에서 부분적으로 볼 수 있다. 1주, 2주가 경과한 백서의 조직편에서도 비슷한 양상을 보이고 있다. 하지만 실험군에서 더 증가한 양의 갈색 침착을 볼 수 있으며, 인접한 경막에서 형성되어 이주해 오는 골모세

포에서 특히 많은 세포분열능을 볼 수 있다(Fig 18). 4주째, 실험군을 보면, 골결손부의 변연에 신생 골기질이 침착되면서 변연에서 약간 떨어진 곳에서 세포분열활성을 나타내고 있으며(Fig 19), 6주가 경과한 백서의 실험군에서는 결손부의 중앙부위에서도 세포의 분열활성을 볼 수 있는데(Fig 20), 대조군에서는 매우 드문드문 관찰되었다. 8주, 12주에서는 실험군, 대조군 모두에서 세포의 분열활성이 나타나지 않았다.

제 4 장. 총괄 및 고찰

성장인자를 이용하여 골의 치유를 촉진시키려 하는 생각은 최근에 들어 관심을 두기 시작하였다. 간세포성장인자는 많은 발육성 조직에서 다양한 효과를 나타내는, mitogenic, motogenic, morphogenic properties를 가지고 있으며, 조직의 치유와 재형성에 중요한 요소임이 알려져 왔다.^{11,14,15,16} 간세포성장인자는 heterodimeric 분자로서 69 kDa의 α -chain과 34 kDa의 β -chain으로 구성된다. 간세포성장인자 수용체는 heterodimeric tyrosine kinase인 원종양유전자 c-met로서 간세포성장인자가 특이적으로 결합하면 세포내 신호전달 cascade가 활성화된다.¹⁷

간세포성장인자는 광범위한 세포 종류에서 다양한 생물학적 활성을 가지는데, 주요 기능으로는 세포분열 촉진, 세포의 운동성 증가, 형태형성 촉진과 세포자멸사의 억제 작용이다.^{18,19,20,21,22} 이러한 생물학적 활성은 개체 발생과 세포 재생에서 조직 구조의 형성에 중요하다. 다양한 연구에서 간, 태반, 폐, 치아, 유방과 신장을 포함하는 상피성 기관의 발생과 형태형성에서 간세포성장인자의 중요성을 보여주었다.^{18,21} 간세포성장인자는 조직손상이 있을 때 세포 재생을 촉진시키며 손상으로부터 여러 장기의 보호기능도 가지고 있다.^{20,21} 여러 가지 급성 손상이나 질환에서 혈중과 조직내 간세포성장인자가 증가하는 것은 이를 반증한다. 또한 간세포성장인자는 혈관형성을 촉진시켜 조직에 투여되면 과도한 혈관형성을 야기한다.^{23,24} 그리고, 실험적으로 야기된 동물의 간, 신장, 위의 급성 손상에서 합성 간세포성장인자의 투여나 간세포성장인자 유전자치료를 급성 손

상으로부터 조직을 보호하고 재생을 촉진시켜 급성 손상에 의한 질환의 치료제로서 가능성을 보여주었다.^{17,25-33} 간세포성장인자는 다른 중배엽성의 세포들 뿐만 아니라, 간세포, 간질세포, 상피세포, 폐세포에 의해서도 분비된다. 간질세포로부터의 간세포성장인자 분비는 간세포성장인자가 골수간엽세포에 대한 autocrine fashion에서 잠재적인 역할을 수행할 수 있음을 제시한다.^{7,8} 간세포성장인자의 수용체인 MET는 MET protooncogene의 tyrosine kinase product이다.³⁴

골조직의 치유와 재형성에 있어 간세포성장인자의 역할에 대해서 알려진 것은 거의 없다. 간세포성장인자와 그의 수용체인 MET는 둘 다 골모세포와 파골세포에서 발현된다고 알려졌다.³ 이러한 발견은 stem-cell의 증식과 분화에 있어서의 역할에 더불어 간세포성장인자가 골격의 성장과 항상성의 유지에 있어 중요한 역할을 할 수도 있음을 제시한다. 그러나 간세포성장인자가 단독으로 활성을 가지는지 다른 골형성 관련인자들과 함께 작용하는지는 명확하지 않다. 2000년 Giovanni 등은 Hydroxyapatite와 간세포성장인자를 이용하여 골모세포의 활성화에 대하여 연구하였는데, 간세포성장인자는 세포의 분화와 콜라겐 합성은 증가시켰으나 골의 형성 초기에 발현되는 MMPs의 생성에는 영향을 미치지 못했다고 보고하였다.¹³ 2002년 G. D'Ippolito 등은 간세포성장인자와 비타민 D₃의 골모세포에 미치는 영향에 대해 연구하였는데, 간세포 성장인자를 비타민 D₃와 함께 적용함으로써 세포분화와 alkaline phosphatase의 활성을 매우 증가시켰다고 보고하였다. 그러나 간세포성장인자 단독으로는 세포외 기질에 칼슘침착을 일으키지 않고, 비타민 D₃와 함께 적용한 경우에 칼슘침착이 일어났다고 하였다.¹⁰

이에 본 연구에서는 간세포 성장인자가 단독으로 골모세포 및 골 결손부의 치유에 어떠한 영향을 미치는 지 알아보기 위하여 기존의 다른 연구에서 많이 수행해 온 방법대로 백서의 두정골에 양측으로 5mm 크기의 결손부를 형성한 다음 한쪽에 간세포성장인자를 적용하고 반대측 결손부에는 멸균생리식염수를 적용하여 대조군으로 이용하였다. 동일한 백서의 반대측을 대조군으로 사용한 이유는 동일한 개체내에 실험군과 대조군을 두어서 실험동물간의 상태 차이로

인한 실험 오차를 줄여 좀 더 정확한 비교를 하기 위해서였다. 적용한 간세포성장인자를 생체내로 적용하기 위하여 바이러스를 벡터로 이용한 adv.CMV.HGF를 사용하였으며, 바이러스를 골 결손부에 적용하기 위한 저장체로 Gelfoam sponge를 이용하였다. 이 스폰지는 3주에서 5주 사이에 흡수가 일어나며 효과적으로 Cytokine solution³⁵과 골수간엽세포들³⁶을 저장한다고 보고 되었다.

본 실험의 육안적 소견과 방사선 사진의 결과에서 간세포성장인자를 적용한 실험군의 결손부가 대조군의 결손부에 비하여 시간이 경과할수록 상대적으로 더 빨리 신생골이 형성되는 것을 볼 수 있었다. 실험군의 조직학적 소견을 보면 3일째에는 뚜렷한 차이가 없었으나 1주, 2주가 경과한 실험군에서 대조군에 비해 더 활발한 골모세포, 염증세포들의 이주 및 세포의 기질의 증가를 볼 수 있었으며 신생혈관의 형성, 파골세포와 지방세포의 출현을 발견할 수 있었다. 4주, 6주가 경과한 실험군에서는 현저히 증가된 신생골과 신생골을 둘러싸고 있는 골모세포들을 볼 수 있었으며, 아직 신생골이 형성되지 않은 결손부는 콜라겐 섬유들이 관찰되었다. 8주, 12주가 경과한 실험군에서도 역시 신생골에 의해 골 결손부가 완전히 연결되지는 않았으나 대조군에 비해 증가하고 더 치밀해진 신생골이 출현하였다. Brdu를 이용한 면역조직화학 검사 결과에서도 실험군에서 더 증가한 세포의 분열활성을 볼 수 있었다.

상기 결과에서 볼 때, 간세포성장인자가 골 결손부의 치유에 있어 초기 염증세포 및 골모세포의 생성과 분화활성, 신생골의 형성에 긍정적인 영향을 주고 있음을 알 수 있으며, 향후 결손부 재건에 있어서 간세포성장인자의 이용 가능성을 제시하고 있다. 하지만, 본 연구에서는 바이러스의 저장체로 사용된 Gelfoam sponge의 효과를 배제하지 못하였다. 또한 실험용으로 사용한 백서가 3개월이란 짧은 성장기간이 경과한 덜 성숙한 동물이란 점도 실험에 간접적인 영향을 미쳤으리라 사료된다. 이러한 문제점들과 함께 결손부 형성시의 외상의 정도, 골막 봉합의 일관성, 간세포성장인자의 적용방법과 시기 등에 대해 더 연구하고, 추가적인 임상실험을 통해 간세포성장인자의 효용력에 대하여 저자는 점진적으로 보완할 예정이다.

본 실험의 결과들은 간세포성장인자를 안면골 결손부의 재건에 도움을 줄

수 있는 가능성을 제시하고 있다고 생각되어지며, 향후 지속적인 생체내, 생체 외 실험, 연구들이 필요하리라 사료되어진다.

제 5 장. 결 론

본 연구는 골 결손부에 미치는 간세포성장인자의 효과를 알아보기 위하여 Sprague-Dawley종의 수컷 흰 쥐를 이용하여 두개골에 골 결손부를 형성한 다음, 우측 결손부에 간세포성장인자를 적용하여 3일, 1주, 2주, 4주, 6주, 8주, 12주간 사육한 뒤 희생하여 방사선 촬영, 조직학적 분석, 면역조직화학적 분석을 통해 다음과 같은 결론을 얻었다.

1. 방사선 소견에서, 간세포성장인자를 적용한 실험군의 방사선 불투과도가 대조군에 비하여 좀 더 증가되어 신생골의 형성이 더 빨리 이루어짐을 알 수 있었다.
2. 조직학적 소견에서, 간세포성장인자를 적용한 백서의 골 결손부에서 골모세포, 염증세포를 포함한 다양한 세포들의 활성이 증가하였으며, 신생골의 침착이 증가되었다.
3. Brdu를 이용한 면역조직화화검사에서, 실험군의 결손부 치유의 초기단계에서의 세포분열능력이 증가했다.

상기 결과에서 볼 때, 골 결손부의 치유에 있어 간세포성장인자가 긍정적 효과를 가지는 것으로 사료되며, 추가적인 다양한 연구가 필요할 것이다.

참 고 문 헌

1. Thaller SR, Hoyt J, Borjeson K, et al. : Reconstruction of calvarial defects with anorganic bovine bone mineral(Bio-oss) in a rabbit model. J Craniofac Surg 4:79, 1993.
2. Wolfe SA : Autogenous bone grafts versus alloplastic material in maxillofacial surgery. Clin Plast Surg. 9:539, 1982.
3. Grano M, Galimi F, Zambonin G, et al. : Hepatocyte growth factor is a coupling factor for osteoclasts and osteoblasts in vitro. Proc Natl Acad Sci USA 93:7644, 1996.
4. Blanquaert F, Delany AM, Canalis E : Fibroblast growth factor-2 induces hepatocyte growth factor/scatter factor expression in osteoblasts. Endocrinology 140:1069, 1999.
5. Fuller K, Ewens J, Chambers TJ : The effect of hepatocyte growth factor on the behavior of osteoclasts. Biochem Biophys Res Commun 212:334, 1995.
6. Skrtic S, Ohlsson C : Cortisol decreases hepatocyte growth factor levels in human osteoblast-like cells. Calcif Tissue Int 66:108, 2000.
7. Takai K, Hara J, Matsumoto K et al. : Hepatocyte growth factor is constitutively produced by human bone marrow stromal cells and indirectly promotes hematopoiesis. Blood 89:1560, 1997.
8. Weimar IS, Miranda N, Muller EJ et al. : Hepatocyte growth

factor/scatter factor(HGF/SF) is produced by human bone marrow stromal cells and promotes proliferation, adhesion and survival of human hematopoietic progenitor cells(CD34⁺). *Exp Hematol* 26:885, 1998.

9. Amano O, Koshimizu U, Nakamura T et al. : Enhancement by hepatocyte growth factor of bone and cartilage formation during embryonic mouse mandibular development in vitro. *Arch Oral Biol* 44:935, 1999.

10. G. D'ippolito, PC Schiller, C Perez-Stable : Cooperative Actions of Hepatocyte Growth Factor and 1,25-Dihydroxy vitamin D₃ in Osteoblastic Differentiation of Human Vertebral Bone Marrow Stromal Cells. *Bone* 31:269, 2002.

11. Takebayashi T, Iwamoto M, Jikko A et al. : Hepatocyte growth factor/scatter factor modulates cell motility, proliferation, and proteoglycan synthesis of chondrocytes. *J Cell Biol* 129:1411, 1995.

12. Wakitani S, Imoto K, Kimura T et al. : Hepatocyte growth factor facilitates cartilage repair. Full thickness articular cartilage defect studied in rabbit knees. *Acta Orthop Scand* 68:474, 1997.

13. Giovanni Z, Claudia C, Giobanni G et al. : Hydroxyapatite coated with hepatocyte growth factor(HGF) stimulates human osteoblasts in vitro. *J bone Joint surg[Br]* 82-B:457, 2000.

14. Busolino F, Di Renzo MF, Ziche M et al. : Hepatocyte growth factor is a potent angiogenic factor which stimulates endothelial cell motility and growth. *J Cell Biol* 119:629, 1992.

15. Roos F, Ryan AM, Chamow SM et al. : Induction of liver growth in normal mice by infusion of hepatocyte growth factor/scatter factor. *Am J Physiol* 268:G380, 1995.
16. Takayama H, LaRochelle WJ, Anver M et al. : Scatter factor/hepatocyte growth factor as a regulator of skeletal muscle and neural crest development. *Proc Natl Acad Sci USA* 93:5866, 1996.
17. Yaskashiwa M, Nakayama S, Ohnuma K et al. : Simultaneous or delayed administration of hepatocyte growth factor (HGF) equally repress the fibrotic change in murine lung injury induced by bleomycin a morphogenic study. *Am J Reap Crit Care Med* 158:1937, 1997.
18. Birchmeier C, Gharardi E : Developmental roles of HGF/SF and its receptor, c-Met tyrosine kinase. *Trends Cell Biol* 8:404, 1998.
19. Balkovota DF, Lipochutz IH : Hepatocyte growth factor and the kidney: it is just not for the liver. *Int Rev Cytol* 188:225, 1999.
20. Zarnegar R, Michalopoulos GK : The many faces of hepatocyte growth factor from hepatopoiesis. *J Cell Biol* 129:1177, 1995.
21. Matsumoto K, Nakamura T : Hepatocyte growth factor (HGF) as a tissue organizer for organogenesis and regeneration. *Biochem Biophys Res Commun* 239:639, 1997.
22. Kopp JB : Hepatocyte growth factor. mesenchymal signal for epithelial

homeostasis. *Kidney Int* 54:1392, 1998.

23. Van Bolle E, Wizanbichter B, Chon D et al. : Potential angiogenic effect of scatter factor/hepatocyte growth factor via induction of vascular endothelial growth factor. the case for paracrine amplification of angiogenesis. *Circulation* 97:381, 1998.

24. Morishita R, Nakamura S, Hayashi S et al. : Therapeutic angiogenesis induced by human recombinant hepatocyte growth factor in rabbit hind limb ischemia model as cytokine supplement therapy. *Hypertension* 33:1379, 1999.

25. Misuzuno S, Matsumoto K, Kurosawa T et al. : Reciprocal balance of hepatocyte growth factor and transforming growth factor- β 1 in renal fibrosis in mice. *Kidney Int* 57 :937, 2000.

26. Matsuda Y, Matsumoto K, Ichida T et al. : Hepatocyte growth factor suppresses the onset of liver cirrhosis and abrogates lethal hepatic dysfunction in rats. *J Biochem* 118:643, 1995.

27. Yasuda H, Imai E, Shiota A et al. : Anti-fibrogenic effect of a deletion variant of hepatocyte growth factor on liver fibrosis in rats. *Hepatology* 24:638, 1996.

28. Schmassmann A, Stattler C, Pouleom R et al. : Roles of hepatocyte growth factor and receptor c-Met during gastric ulcer healing in rats. *Gastroenterology* 113:1858, 1997.

29. Minuno S, Kurosawa T, matsumoto K et al. : Hepatocyte growth factor

prevents renal fibrosis and dysfunction in a mouse model of chronic renal disease. *J Clin Invest* 113:1827, 1998.

30. Kosai K, Matsumoto K, Nakamura T : Hepatocyte growth factor prevents endotoxin-induced lethal hepatic failure in mice. *Hepatology* 30:151, 1999

31. Tahara M, Matsumoto K, Nukiwa T et al. : Hepatocyte growth factor leads to recovery from alcohol-induced fatty liver in rats. *J Clin Invest* 103:313, 1999.

32. Ueki T, Kanada Y, Tsutiu H et al. : Hepatocyte growth factor gene therapy of liver chirrrosis in rats. *Nature Med* 5:226, 1999.

33. Takada S, Takushuwa S, Nakamura K et al. : Effect of hepatocyte growth factor on tacrolimus-induced nephrotoxicity in spontaneously hypertensive rats. *Transplant Int* 12:27, 1999.

34. Bottaro DP, Rubin JS, Faletto DL et al. : Identification of the hepatocyte growth factor receptor as the c-met proto-oncogene product. *Science* 251:802, 1991.

35. Rashid MA, Akita S, Razzaque MS et al. : Coadministration of basic fibroblast growth factor and sucrose octasulfate(sucral-fate) facilitates the rat dorsal flap survival and viability. *Plast Reconstr Surg* 103:941, 1999.

36. Krebsbach PH, Mankani MH, Satomura K et al. : Repair of crainotomy defect using bone marrow stromal cells. *Transplantation* 66:1272, 1998.

Explanation of Figures

- Fig. 1. Dissection and elevation of periosteum, and then 5mm bony defect formation on the parietal bone with 5mm trephine bur.
- Fig. 2. Enlarged photograph of Fig. 1.
- Fig. 3. Insertion of Gelfoam sponge. Right sponge were soaked with adv.CMV.HGF, and left side sponge were soaked with saline solution.
- Fig. 4. Primary closure of the periosteum with the absorbable silk.
- Fig. 5. Occlusal view radiograph. 2 weeks after surgery.
- Fig. 6. Occlusal view radiograph. 4 weeks after surgery.
- Fig. 7. Occlusal view radiograph. 8 weeks after surgery.
- Fig. 8. Occlusal view radiograph. 12 weeks after surgery.
- Fig. 9. Histologic findings at 3days of parietal bone defect in rats, experiemental site. (H-E stain, original magnification $\times 200$).
- Fig. 10. Histologic findings at 3days of parietal bone defect in rats, experiemental site. (H-E stain, original magnification $\times 200$).
- Fig. 11. Histologic findings at 3days of parietal bone defect in rats, control site. (H-E stain, original magnification $\times 200$).
- Fig. 12. Histologic findings at 1week of parietal bone defect in rats, experiemental site. (H-E stain, original magnification $\times 200$).
- Fig. 13. Histologic findings at 1week of parietal bone defect in rats, experiemental site. (H-E stain, original magnification $\times 200$).
- Fig. 14. Histologic findings at 1week of parietal bone defect in rats, experiemental site. (H-E stain, original magnification $\times 200$).
- Fig. 15. Histologic findings at 2weeks of parietal bone defect in rats, experiemental site. (H-E stain, original magnification $\times 40$).
- Fig. 16. Histologic findings at 4, 6weeks of parietal bone defect in rats, experiemental site. (H-E stain, original magnification $\times 200$).

Fig. 17. Histologic findings at 8, 12weeks of parietal bone defect in rats, experiemental site. (H-E stain, original magnification $\times 20$).

Fig. 18. Histologic findings at 1, 2weeks of parietal bone defect in rats, experiemental site. (Immunohistochemistry, original magnification $\times 200$).

Fig. 19. Histologic findings at 4weeks of parietal bone defect in rats, experiemental site. (Immunohistochemistry, original magnification $\times 200$).

Fig. 20. Histologic findings at 6weeks of parietal bone defect in rats, experiemental site. (Immunohistochemistry, original magnification $\times 200$).

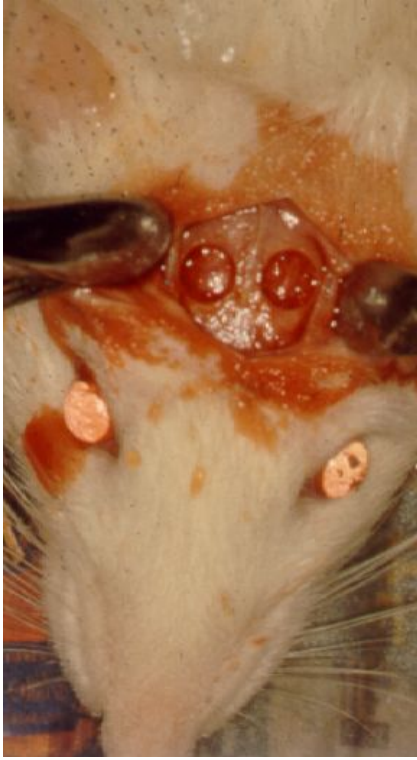

Fig 1

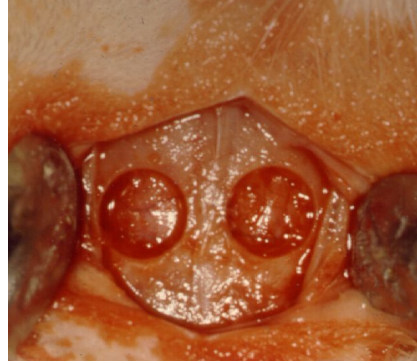

Fig 2

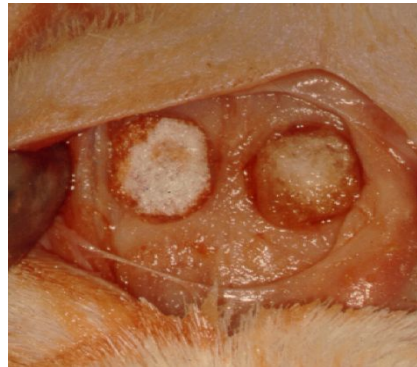

Fig 3

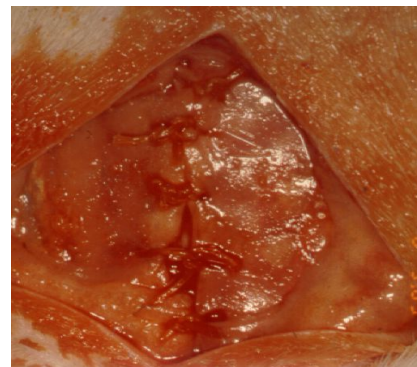


Fig 4

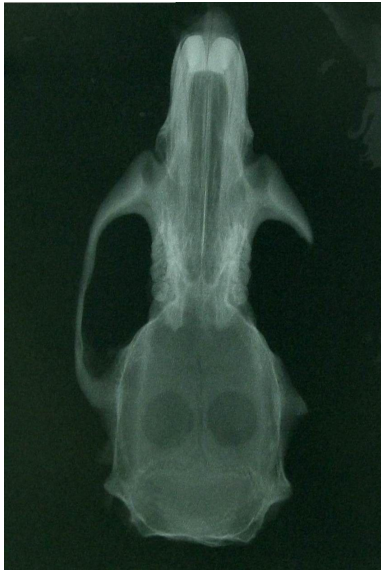

Fig 5

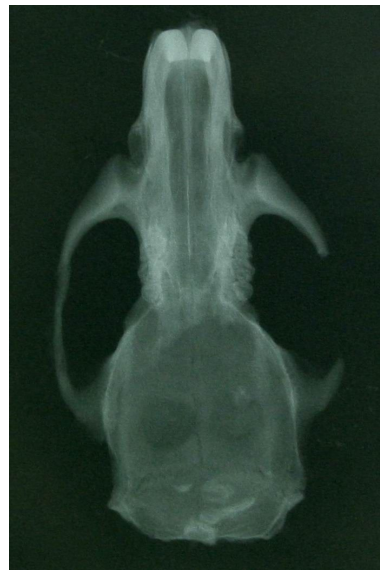

Fig 6

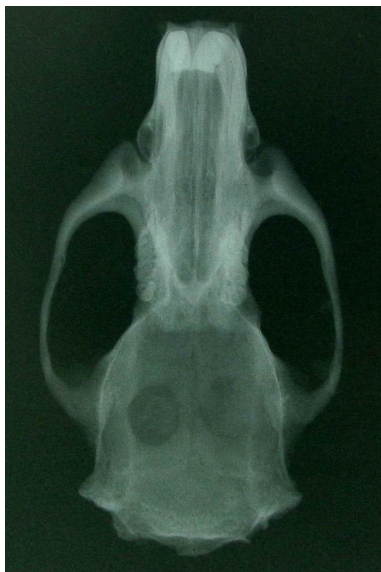

Fig 7

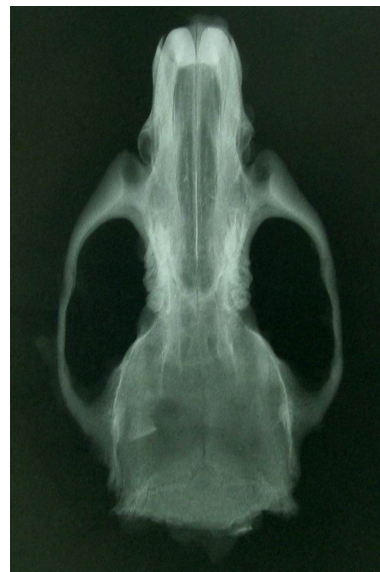

Fig 8

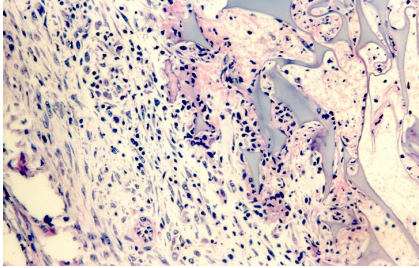


Fig 9

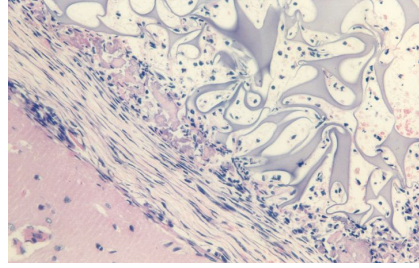


Fig 10

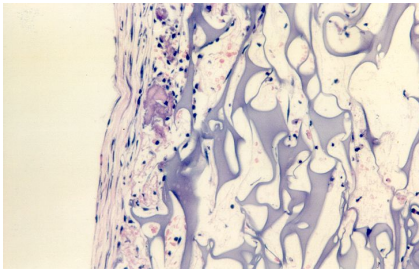


Fig 11

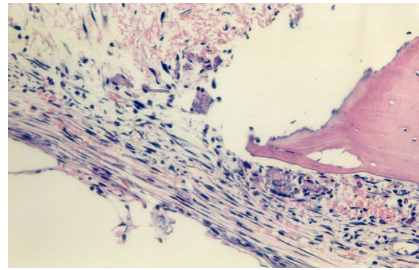


Fig 12

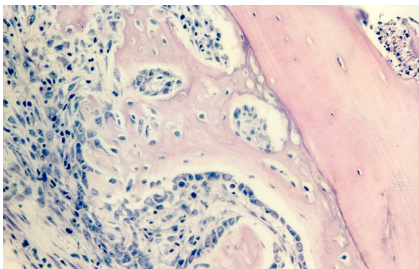


Fig 13

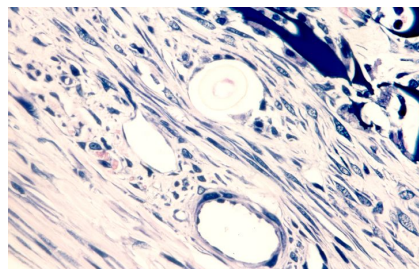


Fig 14

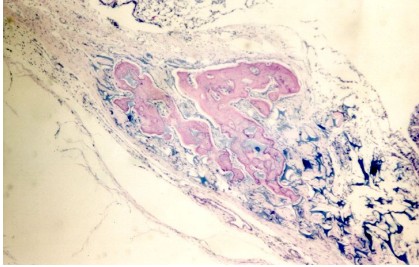


Fig 15

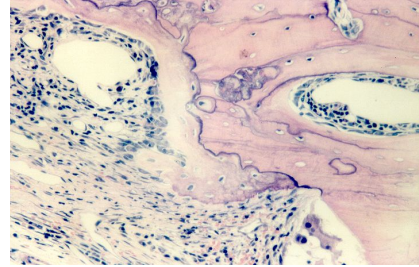


Fig 16

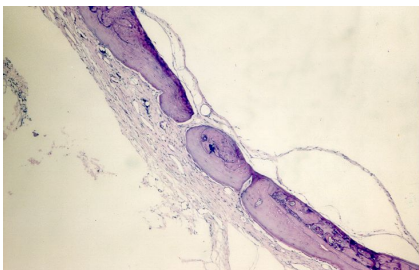


Fig 17

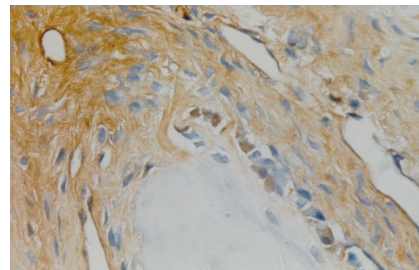


Fig 18

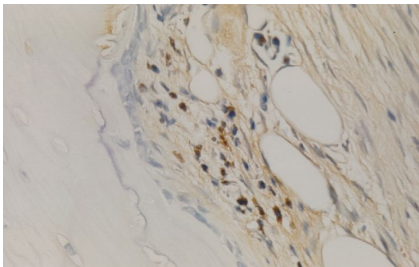


Fig 19

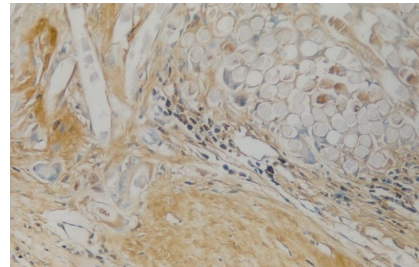


Fig 20

저자연락처

신 상훈

602-739 부산광역시 서구 아미동 1가 10번지 부산대학교 치과대학 구강악안면
외과학교실

Shin Sang-Hun

Dept. of Oral & Maxillofacial Surgery, College of Dentistry, Pusan national
university, 1-10, Ami-Dong, Seo-Gu, Pusan, 602-739, Korea

Tel: 82-51-240-7431, Fax:82-51-244-8334

E-mail: ssh8080@pusan.ac.kr