

악성종양 노인환자에서 치근단 절제술시
즉시 고무배농법의 효과 : 증례보고

유재하, 한상권, 정원균*, 노희진*, 김영남*,
장선옥*, 전현선*, 김종배**, 남기영**

연세대학교 치과대학 구강악안면외과학교실(원주기독병원)

연세대학교 원주의과대학 치위생학과*

계명대학교 의과대학 동산의료원 치과학교실**

EFFECT OF IMMEDIATE RUBBER DRAINAGE ON THE DENTAL
APICOECTOMY IN GERIATRIC CANCER PATIENTS.
: REPORT OF CASES.

Jae-Ha Yoo, Sang-Kwon Han, Won-Gyun Chung*, Hie-Jin Noh*,
Young-Nam Kim*, Sun-Ok Jang*, Hyun-Sun Jeon*, Jong-Bae Kim**, Ki-Young Nam**

*Department of Oral and Maxillofacial Surgery, College of Dentistry, Yonsei
University(Wonju Christian Hospital)*

Department of Dental Hygiene, Wonju College of Medicine, Yonsei University.*

*Department of Dentistry, Dong San Medical Center, College of Medicine, Keimyung
University.***

저자 연락처
우편번호 220-701
강원도원주시 일산동 162
연세대학교 치과대학
구강악안면외과학교실
(원주기독병원)
유 재 하

Reprint requests (별책부수 : 50부)
Jae-Ha Yoo
Dept. of oral & maxillofacial surgery, College of Dentistry,
Yonsei University (Wonju Christian Hospital)
162 Ilsan-dong, Wonju city, Kang Won Do, 220-701, Korea
Tel. 82-33-741-1434 Fax.82-33-748-2025
E-mail : JSA3642@hotmail.com

Abstract

The apicoectomy is an operation in which the root apex is removed and the adjacent periapical pathologic tissue is curetted. In this operation, there are several factors that may lead to the surgical wound infection, such as, local, systemic, environmental, endogenous and surgical factor.

The systemic medical and surgical factor that may compromise patients` defense are more important cause of the wound infection.

The postoperative infection is likely to occur owing to poor systemic condition(especially geriatric cancer patient with operation, radiotherapy and chemotherapy), postoperative accumulation of hematoma & seroma and other contaminated factors.

So, the authors established the immediate rubber drainage into the sutured wound of dental apicoectomy for the prevention of postoperative infection. The results are more favorable without the wound infection in total 31 cases of the dentistry of Dong San Medical Center & Wonju Christian Hospital.

Key words : Geriatric cancer patient, Dental apicoectomy,
Immediate rubber drainage, Wound infection control.

I. 서론

충치가 진행되어 치수염과 치근단 치주염을 거쳐 치근단 농양이나 육아종, 감염성 낭종을 형성하는 경우 치근관 신경치료나 절개 및 배농술 등을 시행하고서 염증이 억제되면 치근단 절제술을 시행하게 된다^{1,2)}.

이 경우 정상적인 숙주 방어력을 가진 환자라면 통상적인 치근단 절제술로서 치근단 병소가 치유되는 과정을 경험할 수 있지만, 숙주의 방어력이 감소된 전신질환, 특히 악성종양으로 수술이나 방사선치료 및 항암화학요법을 받은 노인환자에서는 다시 창상의 술후 감염으로 동통, 종창, 출혈경향 등으로 치근단 절제술이 실패될 확률이 높다^{3,4,5)}. 그리하여 환자의 고충과 술자에 대한 불신이 고조될 뿐만 아니라 전신상태도 악화되며 심지어 균혈증과 패혈증의 우려도 있다^{6,7)}.

더욱이 감염에 대한 숙주의 방어력이 저하된 악성종양 노인환자에서는 치근단 절제술을 포함한 모든 외과적 처치시 혈관조직의 취약성으로 수술중 출혈의 경향도 높아 수술시간도 정상인에 비해 보다 장시간이 소요되고, 술후 창상감염의 주요한 외과적 요인이 되는 혈종이나 장액종(seroma) 형성의 양도 많아져 술후 감염가능성이 증대된다^{8,9)}.

이에 착안하여 저자 등은 감염에 대한 숙주 방어력이 크게 감소된 악성종양 병력을 가진 노인환자에서 치근단 절제술을 시행할 때 치근단 병소 소파술과 창상 봉합 완료후 즉시 고무배농재(rubber drain)를 창상내부에 삽입하고 고정하여 혈종의 침착을 방지한 결과 모든 증례에서 술후 2차적인 창상감염이 방지되는 효과를 치험하였기에 이를 보고한다.

II. 증례보고

수술시 창상 감염에 대한 숙주의 방어력이 크게 감소된 악성종양 병력을 가진 노인환자에서 치근단 절제술을 시행하고서 술후 혈종형성과 감염을 방지하기 위해 고무 배농로를 설정한 증례들은 많으나 여기서는 대표적인 한 증례를 보고한다.

[증례]

- 환자 : 권○○ (78세, 여)
- 병력 : 약 10년 전부터 앓아온 당뇨병 상태에서 직장암(rectal cancer)으로 항암제 투여를 1년전에 받았으나 현재까지 재발소견 없이 지내오며 내분비내과와 종양내과 외래진료 중인데, 상악 좌측 제 1소구치의 인접면 진행성 충치로 치통이 이틀전부터 과도해 소염진통제를 복용해도 조절되지 않아 종합병원 치과로 내원했다.
- 진료경과 : 내원당일 우선 생징후를 측정한 결과 거의 정상범주여서 우선 치통억제를 위한 약물요법(항생제와 소염진통제 근육주사요법으로 gentamicin 80mg, Sig : I-M & tridol I ampule, Sig : I-M)을 시행했고, 병소부 외부에 ice bag적용을 지시한 다음, 당뇨병과 직장암 평가를 위해 또한 치과에서 심한 충치치아의 국소마취하 치근관 신경치료 가능여부를 확인키 위해 내분비내과와 종양내과에 대진(consult)을 의뢰했다. 그 결과 치과 진료에 무리가 없다는 확인을 받아 국소마취하에 1차 치근관 신경치료(발수 및 치근관 개

방 배농술과 교합삭제술)로서 치통을 조절했고 2주일 후부터 통상적인 치근관 충전술까지 완료하고서 치근단 절제술은 통상적인 방법으로 시행하였다(Figure 1).

치근단 절제술은 통상적인 방법으로 시행했으며 다만 봉합술 시행시 골형성을 촉진하고 창상치유를 돕고자 봉합사를 하나씩 결찰하지 않고 모든 봉합시 골막점막 피판 (mucoperiosteal flap)이 확실히 봉합에 포함되게 3-0black silk를 결찰전 mosquito로 집어넣고서 모든 봉합술 완료후 하나씩 결찰하는 방식을 사용했다. 봉합술을 완료한 다음에는 치근단 절제술 시행병소부 내부로 3~5mm 폭경의 rubber drain을 삽입해 술후 혈종형성과 감염방지를 도모했고 구강외부 상순부위에 압박을 위한 pressure dressing은 시행치 않았다(Figure 2).

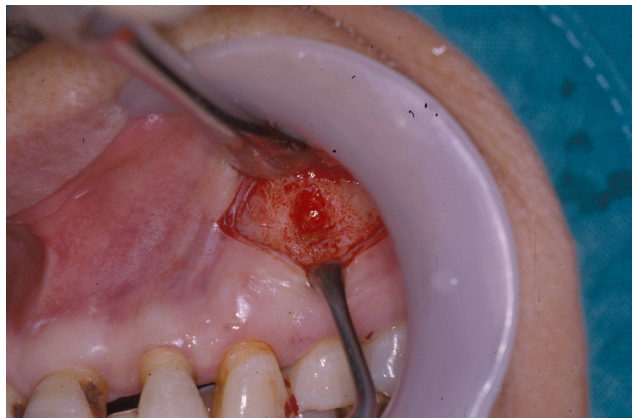

Figure 1. The open wound around the apicoectomy site of the maxillary left first premolar

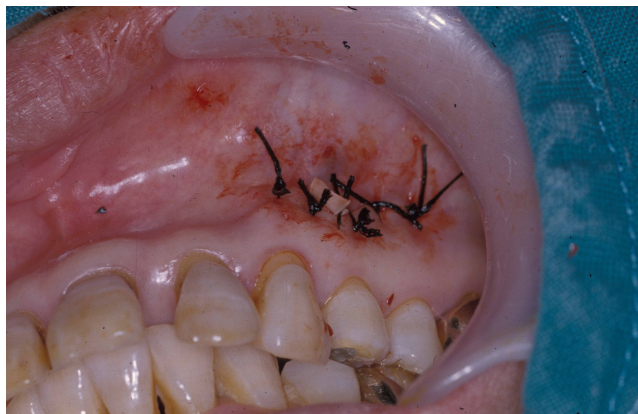

Figure 2. The rubber drain insertion in the sutured wound around the apicoectomy site.

- 수술후 처치 및 예후 : 수술후 3일간 항생제와 소염진통제 약물요법을 시행했으며, 1주일째 봉합사의 발거와 더불어 고무 배농재(rubber drain)를 제거했고, 4주일간 창상치유를 관찰한 결과 수술후 2차적인 출혈이나 감염소견이 없는 양호한 치유의 예후를 관찰할 수 있었기에 수술후 5주일 이후에는 완전한 치아수복술도 시행할 수 있었다.

Ⅲ. 총괄 및 고찰

구강의 면역성이 구강점막의 보전(integrity), 타액, 치은열구(gingival sulcus or crevice)액, 전신혈행과 림프계를 통한 체액성 및 세포성 면역기능에 의해 유지된다고 볼 때 숙주의 감염에 대한 저항성이 감소된 악성종양 병력의 노인환자에서는 타액이나 치은열구액과 관련된 체액과 세포성 면역성분이 매우 취약하다(Figure 3)^{9,10,11}.

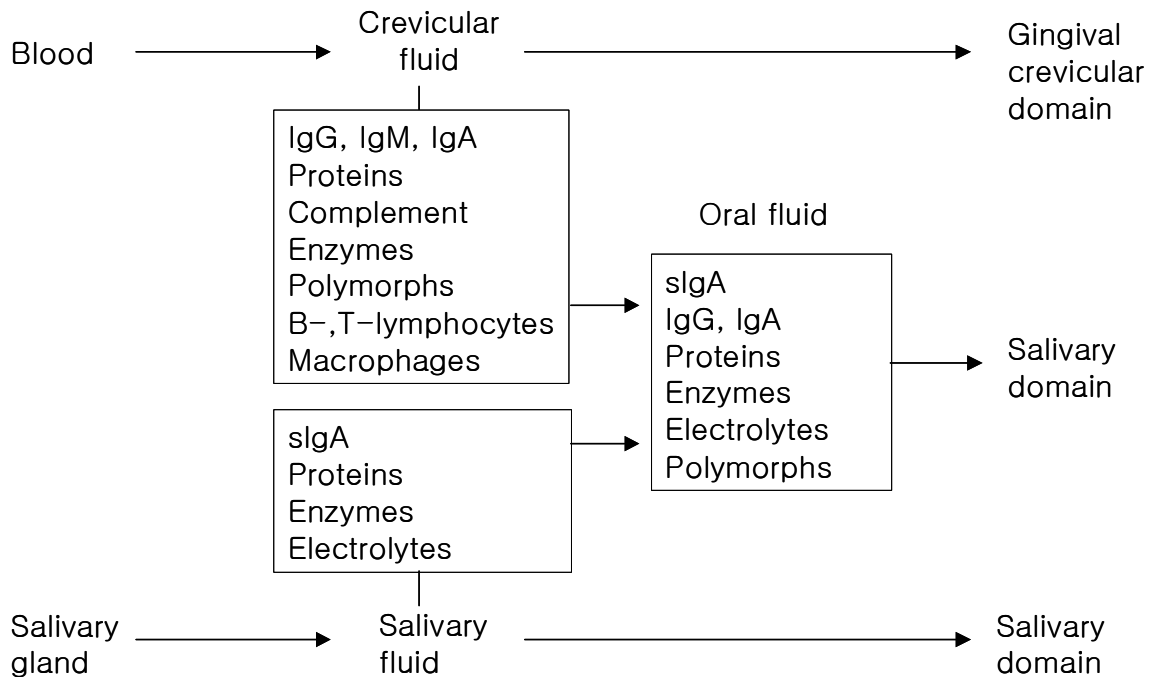


Figure 3. Humoral and cellular immune components in gingival crevicular and salivary oral fluids (sIgA : secretory immunoglobulin)

이유인 즉 악성종양(구강암 뿐만아니라 위암, 폐암, 간암 등 광범위 암을 지칭)은 정신적인 스트레스를 크게 유발시켜 흉선(thymus)을 위축시키고 T-림파구의 생산을 억제해 특히 세포성 면역계를 저하시킬 뿐만 아니라 외과적 처치 시는 면역계의 일부인 림프조직과 혈행의 감소, 항암화학요법 시는 골수 등 조혈계 기능 억제, 방사선치료 시행 시는 3-H

(hypoxic-hypocellular-hypovascular) 조직 현상 등을 유발하기 때문이다^{12,13,14}). 또한 65 세 이상의 노인 환자에서는 항원에 대한 항체형성의 능력이 감퇴되고, T-림파구 기능에 현저한 감소 등을 초래해 외과적 처치 시 수술 후 감염가능성을 크게 증대시키게 된다¹⁵).

그리하여 악성종양의 병력이 있어 외과적 처치나 항암화학요법 또는 방사선 치료를 받은 노인환자에서는 숙주의 감염에 대한 면역성이 크게 약화된 상태이므로 충치나 치주질환에 이환될 가능성이 높고, 이 경우 치근관 신경치료, 치주수술, 치근단 절제술 등을 통해 자연 치아들을 보존함은 환자의 구강건강 유지에 매우 중요하다^{2,10}). 왜냐하면 자연치아가 과도한 치성감염으로 발치되면 금관의치 등의 보철치료를 시행할 수 밖에 없고, 아무리 정교한 금관의치를 시행한다고 하여도, 구강내에 세균의 침착이 증가되어 2차적인 충치와 치주질환 가능성이 더욱 높아져 또다시 감염치아를 발치하고 보철치료를 시행케 되는 악순환이 반복되기 때문이다^{8,11,16}). 이런 관점에서 자연치아를 보존하는 치근단 절제술의 의의는 매우 큰데 치근단 절제술 자체의 합병증들도 많으므로 주의가 요망된다. 특히 본 증례들처럼 숙주의 감염에 대한 방어력이 취약한 환자에서는 통상적인 치근단 절제술 시행법으로는 정상적인 창상치유를 기대하기 어려운데, 이유는 구강내에서 이루어지는 수술의 환경이 세균의 숫자도 크게 증가되어 있을 뿐만 아니라, 치근단 절제술의 경우 소독이 철저한 수술방이 아닌 치과외래 진료실에서 이루어지므로 수술 후 창상감염의 가능성이 매우 높기 때문이다^{6,7,17}). 즉 치과 외래진료실의 경우 출입자가 많고 환기도 잘 되지 않으며 환자의 피부와 머리털 소독도 부적절한데다 숙주의 면역력이 약화된 전신질환자에서는 치근단 절제술 등의 외과적 처치 시 출혈의 경향도 높아 수술 후 혈종의 형성과다 등으로 수술 후 2차적인 감염가능성이 매우 높아지게 된다^{11,18}).

그리하여 만약 치근단 절제술 시행후 2차적인 감염이 발생되면 치근단 병소의 악화는 물론 관련치아의 발치와 배농술이 필요하게 되고, 감염이 과도할 경우 음식물 섭취가 더욱 곤란해져 영양불량을 초래하며 이로인해 숙주 생체의 방어력 약화로 전신건강이 크게 악화되는 악순환을 겪게되고, 환자와 보호자에게 술자에 대한 불신 및 정서적 스트레스도 초래할 수 있다(Figure 4)^{9,19}).

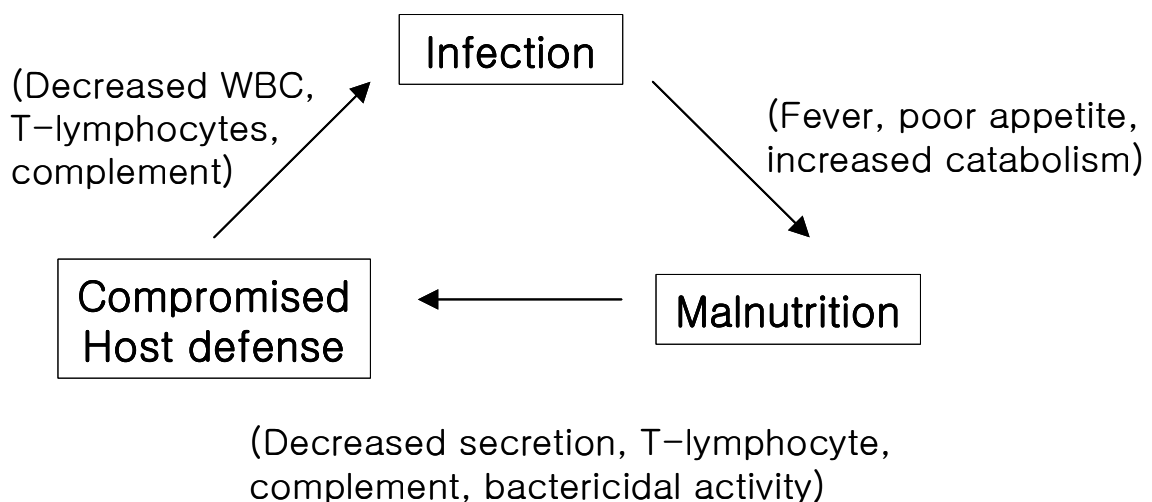


Figure 4. Interrelationship of nutrition, infection and host defense.

이런 관점에서 저자 등은 숙주 방어력이 크게 감소된 악성종양 노인환자에서 치근단 절제술을 시행함에 있어 수술직후 미리 치근단 창상내부로 고무배농재(rubber)를 삽입해 술후 혈중형성에 의한 2차적인 감염을 방지하려고 시도했고, 그 결과 2개 대형 종합병원(연세대학교 원주의과대학 원주기독병원, 계명대학교 의과대학 동산의료원)에서 치근단 절제술을 시행한 31예에서 술후 창상감염의 소견없이 양호한 치유 경과를 관찰할 수 있었다.

IV. 결론

저자 등은 악성종양의 병력을 가진 65세이상 노인환자들처럼 외과적 처치시 술후 감염에 대한 숙주의 방어력이 크게 감소된 환자에서 치근단 절제술을 시행함에 있어 수술직후 미리 치근단 창상내부로 rubber drainage를 설정한 결과 모든 증례에서 술후 창상감염의 소견없이 양호한 치유를 관찰할 수 있었다.

[참고문헌]

1. Grossman LI : Endodontic practice, 8th ed. Philadelphia, Lea & Febiger. 1974:151-168.
2. 임성삼 : 임상 근관치료학. 서울, 도서출판 의치학사. 1994;1-15.
3. Anderson RJ : Infectious risk factors in the immunosuppressed host. Am J Med 1973;54:453-460.
4. Gatti RA and Good RA : The immunologic deficiency diseases. Med Clin North Am 1970;54:281-287.
5. Zambito RF, Black HA, Tesch LB : Hospital dentistry, practice and education. St Louis, Mosby. 1997:66-73.
6. Conley JJ : Complications of head and neck surgery. Philadelphia, WB Saunders. 1979:66-80.
7. Kaban LB, Pogrel MA and Perrott DH : Complications in oral and maxillofacial surgery. Philadelphia, WB Saunders. 1997:121-163.
8. Little JW and Falace DA : Dental management of the medically compromised patient, 6th ed. St Louis, CV Mosby. 2002:1-20.
9. Thornton JB and Wright JT : Special and medically compromised patients in dentistry. Littleton, PSG Publishing Co. 1989:149-184.
10. Roitt IM Lehner T : Immunology of oral disease, 2nd ed. Edinburgh, Blackwell Scientific Publications. 1983:279-304.
11. Topazian RG and Goldberg MH : Management of infections of the oral and maxillofacial regions. Philadelphia, WB Saunders. 1981:329-350.
12. 김용각 : 구강암 환자의 치과치료. 대한치과의사협회지. 1986;24:587-595.
13. McGowan DA, Gorman JM and Otridge BW : Intensive dental care in adult acute leukemia. Dent Pract 1970;20:239-245.
14. Sabiston DC : Textbook of surgery, 13th ed. Philadelphia, WB Saunders. 1986:23-27.

15. Makinodan T and Kay MB : Age influence on the immune system. *Adv Immunol* 1980;29:287-330.
16. 김규식, 이동근 : 구강악안면의 감염질환. 서울, 군자출판사. 1992:1-54.
17. Peacock EE : *Wound repair*, 2nd ed. Philadelphia, WB Saunders. 1976:624-629.
18. Booth PW, Schendel SA, Hausamen JE : *Maxillofacial surgery*, Vol II. Edinburgh, Churchill Livingstone. 1999:1541-1561.
19. Peterson LJ, Ellis III E, Hupp JR and Tucker MR : *Contemporary oral and maxillofacial surgery*. St Louis, CV Mosby. 1988:383-408.

(끝)