

방사선 조사 후 매식한 임플란트의 표면 종류와 스테로이드 관주에 따른 골 치유  
효과에 대한 조직 형태학적 연구  
신성수<sup>#</sup>, 박양호<sup>\*</sup>, 박준우<sup>\*</sup>, 이건주<sup>\*\*</sup>, 김현만<sup>#</sup>, 고재승<sup>#</sup>

한림대학교 의과대학 치의학교실 구강외과<sup>\*</sup>  
서울대학교 치과대학 구강해부학교실<sup>#</sup>, 샘 치과의원<sup>\*\*</sup>

Histomorphometric Study on the Influence of Steroid topical irrigation and  
Implant Surface on Bone Healing in the Irradiated Rabbit Tibia

Sung-Soo Shin, Yang-Ho Park, Jun-Woo Park, Gun-Joo Rhee<sup>\*\*</sup>, Hyun-Man  
Kim<sup>\*</sup>, Jae-Seung Ko<sup>\*</sup>

Department of Oral & Maxillofacial Surgery, College of Medicine, Hallym University  
Department of Oral Anatomy, College of Dentistry, Seoul National University<sup>\*</sup>  
SAM Dental Clinic<sup>\*\*</sup>

## Abstract

The purpose of this study was to evaluate and compare the influence of Steroid topical irrigation and implant surface on bone healing in the irradiated rabbit tibia. Implant to bone contact surface ratio and the pattern of bone healing around hydroxyapatite(HA) coated implant and pure titanium (Ti) implant which were inserted into the irradiated rabbit tibia were compared. 16 Korean house mature male rabbits were used as experimental animal. Each rabbit received 15 Gy of irradiation.

4 weeks after the irradiation, two holes were prepared in the irradiated tibia of each rabbits, where two surface type of implants were inserted :1) HA coated type and 2)pure Ti type.

Right before placing implants, one group of rabbit received steroid irrigation and the other group did saline. After the irrigation, two implants of HA coated type and pure Ti type were inserted into the tibia of each rabbits.

Each rabbit were sacrificed at 2nd, 4th, and 8th week after the implantation and the specimens were observed by the light microscope. The pattern of bone healing and histomorphometric analysis of the implant–bone interface were done.

The results were as follows.

1. All implants inserted into the irradiated tibia of rabbit did not show any sign of clinical mobility and the bone around implants inserted into the irradiated tibia of rabbit did not show any resorption.
2. The bone to implant contact surface ratio around HA coated implants that received steroid irrigation got more bone to implant contact surface ratio than that of the saline irrigation. This result showed statistically significant( $p < 0.05$ ). There was no statistically significant difference in 8th week group.
3. Though there was no statistically significant difference HA coated implants had more bone to implant contact surface ratio than pure Ti implant in 2nd and 4th groups, and there was no difference in 8th week group.
4. All implants inserted into the irradiated tibia of rabbit had exhibited successful osseointegration.

Key words: Irradiated bone, Steroid irrigation, Hydroxyapatite, Pure titanium,

I. 서론

구강 악안면 영역에서 진행된 악성 종양 환자의 치료는 보통 수술적 절제, 골과 연조직의 재건, 그리고 술 후 방사선 치료법을 사용하고 있다. 그런 후에 수술 부위의 기능과 심미를 위한 재건이 행해지게 된다. 이러한 목적으로 치과 임플란트는 매우 유용한 치료 방법으로 자주 선택되어진다. 그러나 방사선 치료를 받은 골 조직은 저산소증, 교원 섬유 분해, 주위 점막 조직의 손상 등으로 인하여 방사선 골 괴사 등의 심각한 후유증으로 인해 어려움을 접하는 경우가 많다. 따라서 방사선 치료의 후유증을 최대한 줄이기 위해 방사선 투여방법, 방사선량의 강도, 수술시기와 방사선 치료까지의 시간간격, 재건술의 시기에 대한 많은 논의가 있어왔다<sup>1)-5)</sup>.

King<sup>6)</sup>등은 방사선 조사 시 초기에는 염증이 야기되며 피질골에서는 혈관감소가 해면골에서는 골 재생 감소가 현저하게 나타난다고 하였다. Marx<sup>7)</sup>는 2.5~5Gy 방사선량에서 골 손상 범위가 나타났으며 선량이 증가될수록 골 재생 능력이 감소된다고 하였고, Schweiger<sup>8)</sup>는 단일 조사량보다는 분할 조사량이 조직에 좀더 많은 손상을 준다고 하였다.

한편 이러한 임플란트를 이용한 이식술은 방사선 조사 4주 후 악안면 재건을 위하여 가능하다고 하였으나<sup>9)</sup>, 그 외의 치유기간에 대한 연구에서는 Datta 등<sup>10)</sup>은 20Gy의 방사선 조사후 수개월이, Jacobsson 등<sup>11)</sup>은 15Gy의 방사선 조사후 12개월이 필요하다고 함으로써 Epstein 등<sup>12)</sup>의 방사선 골 괴사가 12개월에 가장 높은 발병률을 보이고 그 이후로는 감소한다는 보고와 거의 일치하였다. 반면 수술시 방사선 골 손상을 피하고 구강암의 시작 후 구강 재할까지의 긴 시간을 단축시키기 위하여 방사선 치료 이전에 임플란트 시술을 하자는 이들도 있다<sup>13)-15)</sup>. 또한 방사선 치료를 받은 환자에게 임플란트 이식술을 한 경우 Tjellström 등<sup>16)</sup>은 96%, Albrektsson 등<sup>17)</sup>은 85%, Grandström & Tjellström<sup>2)</sup>은 98%, 그리고 Eckert<sup>18)</sup>등은 83%의 성공률을 보고하였다. 이와 같이 악안면 종양 발생부위의 방사선 조사는 안면 골조직의 손상을 유발하여 방사선 치료를 받은 환자에서 임플란트 골유착에 많은 어려움이 있다고 많은 선학들이 보고 하였다<sup>5,19-21)</sup>.

임플란트의 재질과 표면 처리가 골유착에 미치는 영향에 대해서도 많은 연구가 이루어지고 있다. 최근에는 생체적합성의 증진을 위하여 골조직과의 넓은 접촉면적을 부여하고 신생골 형성 촉진을 위하여 티타늄 분말이나 생체 활성화 재료인 수산화인산염(Hydroxyapatite)등을 임플란트 표면에 plasma spray coating하여 골의 직접 유합과 우수한 골 재생 능력, 골유도 능력을 확인하는 연구도 활발하게 진행되었다<sup>3,22,23)</sup>.

임플란트와 골조직의 이상적인 골유착을 위해서는 정확하고 섬세한 외과적 술식과

적당한 수술 시기 선택, 이상적인 재료의 선택, 방사선 치료에 대한 합병증과 후유증에 대한 올바른 이해가 필수적이다. 이에 본 연구에서는 소염 효과가 우수하고 면역반응 억제, ACTH hormone의 억제, 부종 억제제로 널리 알려진 glucocorticoid의 적용을 착안하였다. 혈중농도를 통한 스테로이드의 골 형성에 미치는 효과에 대해서는 최근 많은 논란이 있어왔다. Locasio 등<sup>24)</sup>은 장기간의 glucocorticoid 투여 시 골조직 회생의 감소에 관하여 보고하였고, Weinlaender<sup>22)</sup>는 glucocorticoid가 외부 칼슘의 흡수를 방해하고 갑상선 비대증의 유발과 골모세포의 형성을 방해한다고 보고하였으나, Cheng 등<sup>25)</sup>은 dexamethasone이 골수조직 세포기질 강화에 필수적이므로 골 형성 촉진과 골 흡수를 억제한다고 보고하였다. 또 다른 연구에서는 glucocorticoid가 골 형성에 미치는 영향은 투여시간과 양에 의존한다고 하였다<sup>26)</sup>.

이에 본 실험에서는 한국산 가토를 실험동물로 하여 먼저 15Gy 방사선원을 단일조사한 후 4주 경과 후에 수산화인회석 피막(HA-coated) 임프란트와 순수 티타늄(pure titanium) 임프란트를 가토 경골에 각각 매식 시, 생리식염수를 관주한 실험군과 Dexamethasone을 관주한 실험군으로 분류하여 각각 2, 4, 8주 후 회생시켜 각 임프란트의 골조직 유착 정도 및 재생능력을 비교 평가하고 각기 다른 관주군과 각각의 임프란트 표면에 따른 소염 효과와 골 재생 능력을 규명함으로써 임상적으로 약안면 재건에 임프란트가 성공적인 골유착을 얻기 위해 보다 좋은 조건은 무엇인지를 알아보려고 하였다.

## II. 실험재료 및 방법

### 1. 실험재료

본 실험에서는 일정한 조건하에서 사육한 한국산 가토 18마리(평균 몸무게: 2.5 ~ 3kg)를 채택하였으며, 식립된 임프란트는 IMTEC 임프란트 시스템(IMTEC Co, 미국)으로서 너비 3.75mm, 길이 8mm의 나사형 hydroxyapatite coated-implant(이하 HA 임프란트)와 같은 너비와 길이를 가진 나사형 pure Titanium implant(이하 Ti 임프란트)를 사용하였다.

그리고 골 삭제 위치에 관주한 스테로이드는 Dexamethasone (Dexamethasone sodium phosphate, 5mg/ml ampule, 국제약품, 한국)을 이용하였다.

### 2. 실험방법

#### 1) 방사선 조사

각 토끼는 Ketamine(25mg/Kg)과 Xylazine-Hcl(Rompun, 한국 바이엘, 7mg/Kg)로 전신마취 하에 우측 경골 근심부에 15Gy의 방사선 조사를 받았다. 방사선원 Linac(선형가속기) 6MeV를 이용하여 15Gy를 단회 조사하였고, 방사선 조사범위는 5×5 cm 였고, 조직등가물질인 silicone bolus를 방사선 조사부위인 경골 상방부위에 2cm 두께로 얹어 피부에 15Gy의 방사선량이 도달하게 하였다.

## 2) 임플란트 식립

방사선 조사 4주 후 전신마취는 방사선 조사 때와 동일한 방법으로 시행하고 우측 경골 근심부에 절개를 가하여 골을 노출시킨 후, 두 마리의 토끼에서 상방에는 HA 임플란트, 하부에는 Ti 임플란트를 식립하기 위한 골 형성을 하고 30ml의 생리식염수 관주(이하 생리식염수 관주) 후에 각각의 임플란트를 식립하였다.

다른 두 마리의 가토는 같은 실험 조건에서 임플란트 식립 시 Dexamethsone (5mg/ml) 1 ampule을 30ml의 생리식염수와 혼합하여 골 삭제 부위에 관주(이하 Steroid 관주)하였다. 그리하여 4마리의 가토를 군으로 지정하여 임플란트 식립 후 희생시기에 따라서 2주군, 4주군, 8주군으로 칭하였다.

임플란트 식립 후 감염을 방지하기 위하여 수술 당일 Lyncocin 100mg을 근육 내 주사하였고 Amoxicillin powder 80mg을 식이와 혼합하여 4일간 투여하였다.

## 3) 실험동물 희생과 경골추출, 방사선 사진 촬영

임플란트 식립 후 2주, 4주, 8주에 각 군의 토끼 귀의 정맥에 염화칼륨을 주사하여 희생시킨 후 임플란트를 포함하고 있는 경골을 채취하고 방사선 사진을 촬영하였다 (Fig. 1).

## 4) 표본제작과정 및 관찰

희생시킨 가토의 우측 경골을 떼어 내어 10% formalin에 10일간 고정하였으며 상층 알코올로 탈수하여 hard methylnmethacrylate로 포매하여 식립한 임플란트 장축 방향으로 임플란트를 포함한 150 $\mu$ m두께로 Exakt sawing machine (Exakt Apparatebau, Norderstedt, Germany)으로 cutting하였으며 80 $\mu$ m까지 grinding (Exakt grinding machine)하였다. 표본을 Goldner's trichrome method로 염색하여 광학현미경으로 골과 임플란트 인접면을 관찰하였다.

## 5) 조직형태학적 분석

골과 임플란트 표면의 접촉 면적을 미국 Bioquant<sup>®</sup>(Nashville, TN,USA)사의 컴퓨터 영상 분석기를 사용하였다.

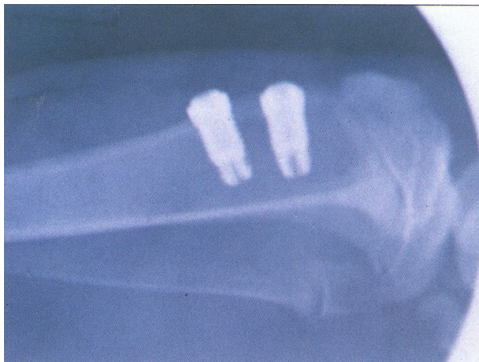

Fig. 1. A radiographic view of implant body inserted into the irradiated tibia of rabbit. Hydroxyapatitecoated implant was placed in the upper portion and pure Ti implant was placed in the lower portion of the tibia.

### III. 결과

#### 1. 임상소견

실험동물을 희생할 때 경골을 다시 노출시켰을 때 동요도를 보이는 임플란트는 없었으나, 2주군과 8주군의 생리식염수 관주군은 각각 한 마리씩 경골에 염증 양상과 주위근육의 괴사 소견을 보였다. 이 동물들은 조직형태학적 분석에 이용하지 않았다.

#### 2. 형광현미경 및 광학현미경적 소견

##### 1) 2주, HA 임플란트, 생리식염수 관주군(Fig. 2)

기존 층판골 위에 생성되는 신생 교직골의 형태가 관찰된다. 이는 대부분 기존의 골이 임플란트 식립부위의 형성을 위해 삭제된 부분에서 골모세포에 의해 새로 생겨나는 교직골의 형태를 보이고 있다(붉은색 화살표).

임플란트의 HA 표면과 접하고 있는 대부분의 물질은 염증조직과 기타 죽은 세포산물로 보이는 amorphous layer(노란색 화살표)로 추정된다. 기존의 층판골과 신생골을 경계 짓는 명확한 휴지선(cement line)이 관찰되기도 했다.

##### 2) 2주, Ti 임플란트, 생리식염수 관주군(Fig. 3)

기존 층판골 위에 생성되는 신생 교직골의 형태가 관찰되지 않는다. 기존 층판골과 임플란트 나사골 사이에 amorphous material이 존재하긴 하나 HA 임플란트 소견 보다는 적게 보인다. 임플란트 식립 부위 형성 시 생긴 골절편이 보이는 곳도 있다

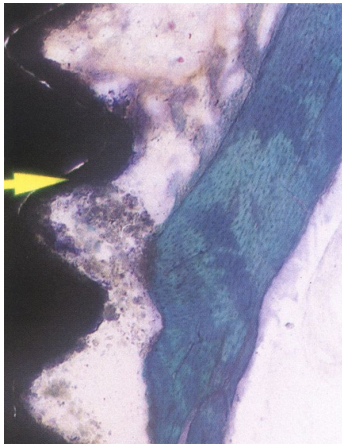


Fig. 2. 2nd week HA implant group with saline irrigation(x100). Some woven bone and amorphous layer(yellow arrow) was observed. The new made woven bone(red arrow) was being grown from the old bone and was covered by osteoblastic layer.

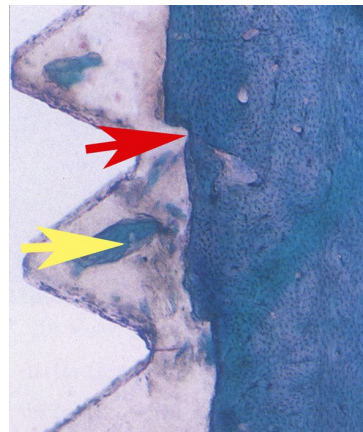

Fig. 3. 2nd week Ti implant group with saline irrigation(x100). Remaining lamellar bone and bone fragment(yellow arrow) was observed. The bone cutting line prepared for implant fixture was observed(red arrow).

(노란색 화살표). 임플란트 식립 부위 형성을 위한 기존 골의 삭제 형태(붉은색 화살

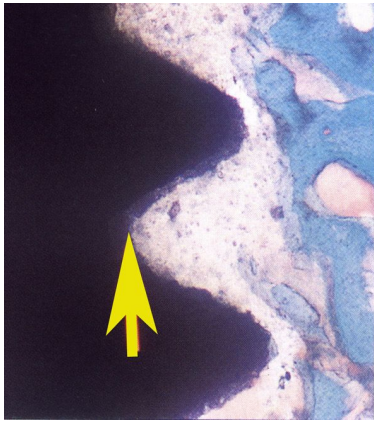

Fig. 4. 2nd week HA implant group with steroid irrigation(x100). The lamellar pattern of per-existing bone was observed and newly made woven bone was growing from that lamellar bone. Amorphous layer was observed also(yellow arrow). The cement line was obvious.

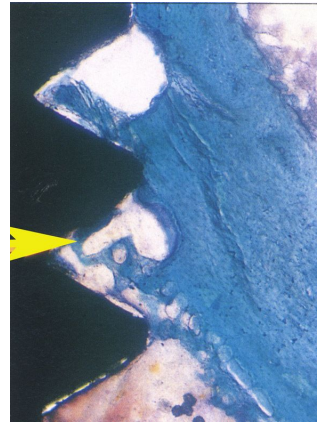


Fig. 5. 2nd week Ti implant group with steroid irrigation(x100).The new made woven bone grow out to reach the valley of implant thread(yellow arrow). Less cell debris or amorphous material was observed than saline irrigation groups.

표)가 특이하다.

### 3) 2주, HA 임플란트, 스테로이드 관주군(Fig. 4)

위의 HA 임플란트 소견과 유사하다. 대체로 기존 층판골 표면에서 신생골이 교직골의 형태로 형성이 진행되고 있었고, 임플란트와 기존 골조직 사이에서 활동성 골모세포가 이장하고 있는 신생교직골이 기존골 보다는 연하게 염색이 되어 불규칙한 휴지선위에 관찰된다. 골소주는 치밀하지 못하기는 하나 1주 때보다는 두터워지며 많은 수의 골세포가 골소강 안에 있었다. 기존의 층판골과 신생골을 경계 짓는 불규칙한 휴지선이 관찰되기도 했다. 이런 여러 가지 특징으로 기존의 치밀한 층판골과 경계가 잘 구분되었다. 2주 HA 임플란트 생리식염수 관주군보다 골괴사가 적었으며 염증세포도 적게 관찰되었다.

### 4) 2주, Ti 임플란트, 스테로이드 관주군(Fig. 5)

신생 교직골이 이미 임플란트 나사골 사이로 자라 들어와 있는 소견을 관찰할 수 있었다. 연마가 얇게 된 표본이 없었는지 신생 교직골이 이전의 표본보다 매우 진하게 염색이 되었으며 신생골과 기존골의 경계를 짓는 휴지선이 관찰이 안 되었다. 일부 무구조물이 관찰되는 나사골부위도 있으나 대체로 염증세포나 세포의 부산물이 적은 깨끗한 표본을 보인다.

### 5) 4주, HA 임플란트, 생리식염수 관주군(Fig. 6)

HA층에 결합된 신생 골편이 보이며(노란색 화살표), 주위에 경도의 섬유화를 보이는

모습이다. 골 유착이 잘 안된 모습을 보인다.

6) 4주, Ti 임플란트, 생리식염수 관주군(Fig. 7)

4주 HA 임플란트 생리식염수 관주군과 거의 유사한 조직 소견을 보이고 있다. 신생골편이 임플란트 나사골 사이로 자라 들어간 모습을 보이고 있다(노란색 화살표). 그러나 그 양과 임플란트 표면과의 접촉은 미미하다. 임플란트 나사골 사이로 자라

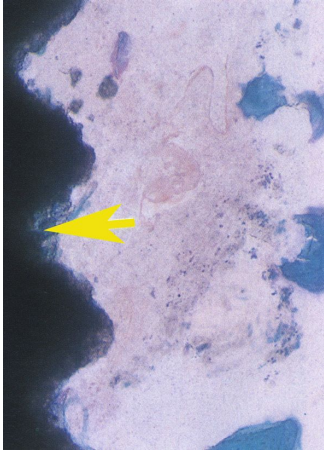

Fig. 6. 4th week HA implant group with saline irrigation(x100). A part of new bone was in contact with hydroxyapatite layer of implant(yellow arrow). And There was also observed accompanied low level of fibrosis.

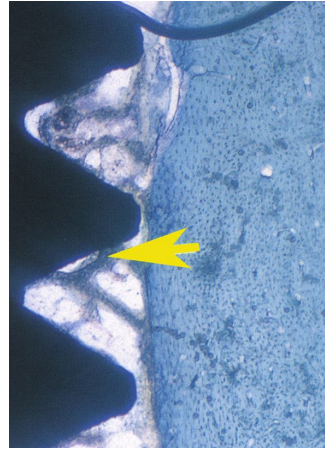


Fig. 7. 4th week Ti implant group with saline irrigation(x100). New trabecular bone was grown into the valley of implant threads(yellow arrow). But, the contact surface area of the implant and bone was seemed to be low. This trabecular bone had the shape of lamellar bone already.

들어간 신생골은 교직골의 형태를 넘어서 골세포를 포함하고 고도로 광화된 층판골의 형태를 보이고 있다.

7) 4주, HA 임플란트, 스테로이드 관주군(Fig. 8)

신생골이 임플란트 나사골 사이까지 형성되었으며, 광화된 부분은 파란색으로 관찰되며, 일부에서 경도의 섬유화가 관찰 되었다. 신생 층판골이 임플란트 나사골사이를 밀접하게 채우고 있다(노란색 화살표). 이 신생 층판골은 골의 성숙이 많이 진행되어 동심원 구조의 하버스계(Harvesian System)를 많은 부위에서 관찰할 수 있었다(붉은색 화살표).

8) 4주, Ti 임플란트, 스테로이드 관주군(Fig. 9)

임플란트 나사골 사이로 자라 들어간 신생 골조직이 거의 광화되어 골원을 형성하고 있는 소견을 보이며 많이 성숙되어 층판골의 형태를 보인다. 신생 층판골이 임플란트 나사골사이를 밀접하게 채우고 있다(붉은색 화살표).

9) 8주, HA 임플란트, 생리식염수 관주군(Fig. 10)

완전히 골 개조된 층판골이 많이 관찰되고 임플란트 표면의 HA 층과 밀접하게 결

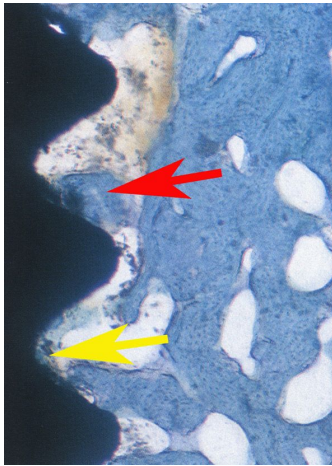


Fig. 8. 4th week HA implant group with steroid irrigation(x100). New trabecular bone was grown into the valley of implant threads(yellow arrow). This trabecular bone growth was very advanced, and the Haversian System was began to be observed. And There was also observed accompanied low level of fibrosis.

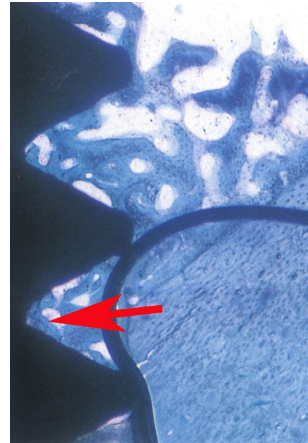


Fig. 9. 4th week Ti implant group with steroid irrigation(x100). Osteoid tissue was more mineralized than before, and was forming osteon. New trabecular bone was grown into the valley of implant threads(red arrow).

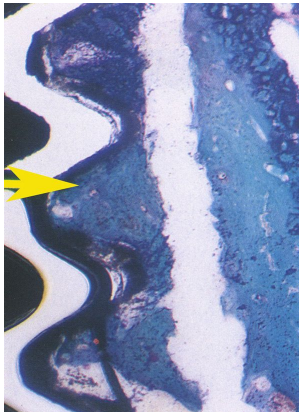


Fig. 10. 8th week HA implant with saline irrigation(x100). There was observed that new bone had almost lamellar pattern. The new lamellar bone had close contact with the HA surface of HA implant.

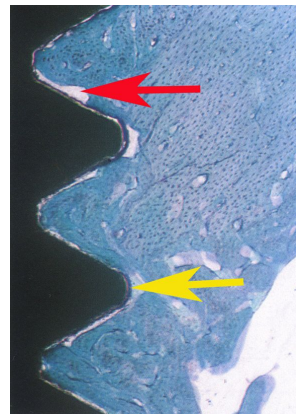


Fig. 11. 8th week Ti implant with saline irrigation(x100). Nearly the same bone healing pattern with 8th week HA implant with saline irrigation was observed. Much soft tissue was engaged between the bone and titanium surface(yellow arrow). Some bony hallow was observed(red arrow).

합되어있는 것이 관찰 되었다. 기존골과 거의 유사한 골 성숙도와 층판구조를 보인다.

10) 8주, Ti 임플란트, 생리식염수 관주군(Fig. 11)

8주 HA 임플란트 생리식염수 세척군과 거의 유사하나, Ti 임플란트 표면과 골조직 사이에 연조직이 개재된 것을 관찰할 수 있었다(노란색 화살표). 조직 표본이 완전히 밀착되어 있지 않은 공동이 간혹 관찰 된다(붉은색 화살표). 기존골과 거의 유사한 골 성숙도와 층판구조를 보인다. 기존골과의 구분선인 휴지선이 잘 보인다(붉은색 화살표 머리).

11) 8주, HA 임플란트, 스테로이드 관주군(Fig. 12)

개조된 신생 골조직이 HA 층과 강하게 결합되어 있었고(노란색 화살표), 새로이 형성된 골소주에는 환상의 골원 조직이 관찰되었다. 임플란트의 HA층과 티타늄의 분리 소견은 없었다. 신생 골조직이 주위 골소주의 구조와 거의 구분이 되지 않는다.

12) 8주, Ti 임플란트, 스테로이드 관주군(Fig. 13)

완전히 개조된 층판골을 볼 수 있으며, 주위 기존골과 거의 구분이 되지 않는다(노

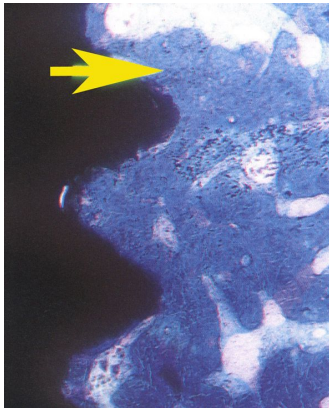


Fig. 12. 8th week HA implant with steroid irrigation(x100). Completely remodelled bone tissue was in intimate contact with hydroxyapatite layer of implant(yellow arrow) and many osteons were observed therein.

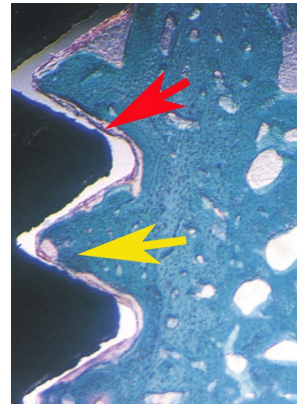


Fig. 13. 8th week Ti implant with steroid irrigation(x100). Completely remodelling lamellar bone(yellow arrow) was observed and much soft tissue was engaged between implant surface and adjacent bone(red arrow).

란색 화살표). 간혹 Ti 임플란트 표면과 인접골 사이에 개재된 연조직을 볼 수 있었다(붉은색 화살표).

### 3. 조직 형태학적 분석 (표 1,2,3)

4주군에서는 HA 임플란트와 Ti 임플란트군 모두에서 스테로이드 관주군이 생리식염수 관주군에 비해서 높은 골 접촉 면적을 보였으며 통계학적으로 유의성이 있었다

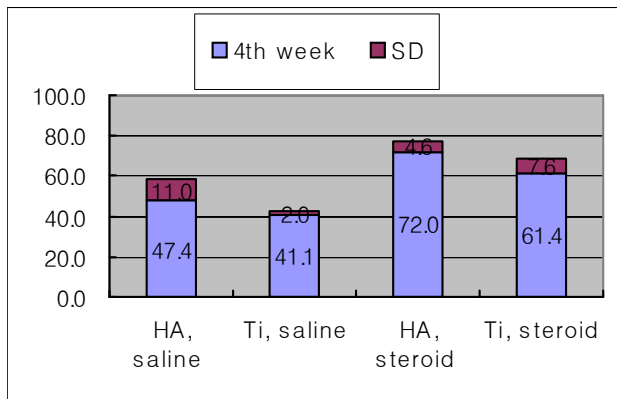


Table 2. The bone to implant contact surface ratio of each group at 4th week. The bone to implant contact surface ratio around HA coated implants that received steroid irrigation got more bone to implant contact surface ratio than that of the saline irrigation( $p < 0.05$ ).

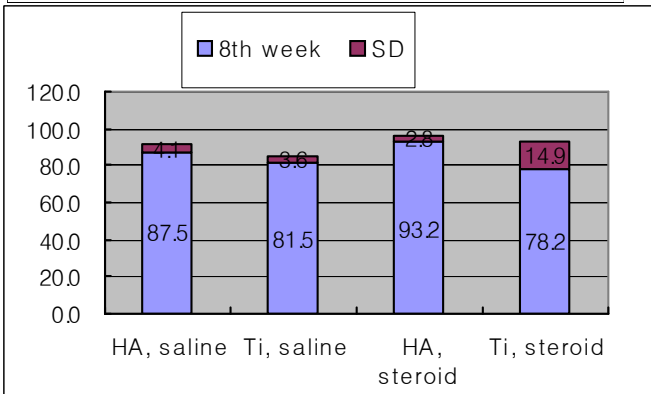


Table 3. The bone to implant contact surface ratio of each group at 8th week. There was no difference in 8th week group.

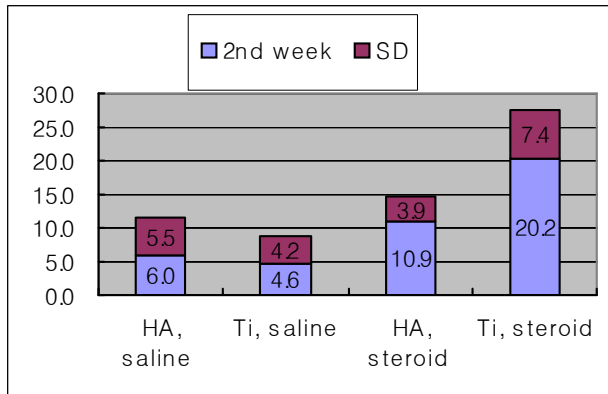


Table 1 The bone to implant contact surface ratio of each group at 2nd week. Titanium surface and steroid irrigation group had high ratio but it was not statistically significant.

( $p < 0.05$ ).

8주군에서는 임플란트 표면 차이나 관주의 차이에 따른 골 접촉율의 차이는 없었다. 즉, 모든 군에서 유사한 골접촉율을 보이고 있다. 생리식염수 관주군 중 HA 표면과 Ti 표면 간에 유의성있는 차이가 있었으나 이것으로 HA 임플란트가 더 우수한 골유착을 보기에 는 무리가 있는 것 같다.

2주군에서는 실험동물의 초기 염증에 따라 골이 전혀 생성이 안 된 곳이 있어 비교

분석에서 유의성을 갖지 못하였다.

### III. 총괄 및 고안

악성 종양, 선천성 기형, 외상 등으로 인한 악안면부 결손을 위한 재건술 중 악안면 보철물을 접착제를 이용하여 조직에 부착 시키는 방법은 발견되는 피부자극과 알레르기, 돌발적인 탈락, 비심미적인 변연, 보철물의 변색 등의 단점이 있으므로 최근 임프란트가 개발되었는데 보철물을 잘 유지시켜주고, 환자의 높은 만족도로 정서적 안정을 기할 수 있으며, 또한 종양의 재발을 쉽게 관찰할 수 있는 장점들이 있다<sup>27)</sup>. Granström & Tjellström<sup>31)</sup>은 종양수술 후 악성종양 환자에게 방사선이 조사된 골에 악안면 보철을 위한 피부 관통형 티타늄 임프란트를 사용하여 방사선이 많이 조사된 골에서도 성공적인 임프란트 식립과 하중을 견딜 수 있었다고 보고하였으며, 방사선 조사 후 임프란트 식립에 관한 실험적 임상적 연구가 많은 연구가들에 의하여 보고 된바 있다<sup>3),8),28),29)</sup>. 또한 국내에서 김 등<sup>4)</sup>은 구강에 발생한 편평세포암 환자를 수술과 방사선치료 및 고압산소요법의 보조적 사용으로 큰 합병증 없이 구강 내에서 임프란트를 성공적으로 식립하였다고 하였다.

방사선 치료의 목적은 주위의 정상조직에 최소한 영향을 주면서 종양을 근절하는 것인데 방사선 골염, 방사선 골괴사, 골절, 성장장애, 악성종양 등을 일으킬 수 있으며<sup>30)</sup>, 이중 방사선 골 괴사증이 주로 문제가 되는 합병증으로<sup>31)</sup> 괴사의 기전은 방사선은 이온화와 투과성의 고유특성을 갖고 생체조직과 반응 시에 유리 방사선을 형성하여 세포 내에 저 세포성, 저산소성, 저혈관성 등을 야기하여 골내 방사선 괴사증을 유발하는 것으로 알려져 있다<sup>1),11)</sup>. 한편 Meyer<sup>32)</sup>는 골 괴사의 triad로서 방사선조사, 외상, 감염의 3단계로 설명했으나 Marx<sup>1)</sup>는 방사선 골 괴사는 방사선조사를 받은 골조직의 일차적 감염이 아니라 대사과정과 세포의 항상성 부족으로 인한 결과이고 미생물은 단지 오염원일 뿐이며 외상은 초기 기여요인 일 수 있다고 하였으며 이때 방사선량 등이 주요 인자가 될 수 있다고 하였다. 또한 골 괴사를 조직학적으로 세포사, 교원섬유분해, 점막괴손 등으로 설명하였다. 이와 같은 골 괴사의 효과적인 치료법으로는 방사선 선량선택, 방사선 치료의 시간간격, 단일 조사나 분할정도, 재건술 시기와 부위, 매식물 종류, back scatter 효과 등을 고려함을 권고하고 일반적으로 선량이 증가될수록 골괴사 등으로 인한 시술의 실패가능성이 크다고 하였다<sup>1),33),34)</sup>. 또한 방사선 조사 후 방사선 골 괴사 등의 증상이 나타나지 않더라도 방사선 조사에 따라 초기 골 형성의 감소와 골 재생 지연이 발생할 수 있다<sup>35)</sup>. 본 실험에서는 사용한 방사선 조사량은 Jacobsson 등<sup>33)</sup>의 5-8Gy에서 20%, 15Gy에서 75%, 25Gy에서 69%의 골 재생 지연을 보였다. 연구결과 중 가장 심한 골 재생 지연을 보인 15Gy와 Gantous 등<sup>36)</sup>이 5마리 몽골 성견에 추천한 방사선 조사량 수치를 참조하여 가토에 Linac 60MeV를 이용하여 15Gy를 단회 조사하였고 조직 등가

물질인 silicone bolus를 피부에 덮어 흡수선량이 15Gy가 되게 하였으며 이것은 사람에게 투여 시 약 45Gy에 해당하는 양이다.

Granström<sup>34)</sup> 등은 환자의 관점에서는 일찍 재건술을 시행하여야 하고 종양학적 관점에서는 종양재발의 인지가 가능한 1-3년을 기다리며, 방사선 치료 개념으로 치유기가 시작되는 2내지 4개월을 권유하였고 또한 높은 에너지를 조사한 경우가, 분할 조사보다는 단일 조사가 합병증을 줄일 수 있었으며 수술과 방사선 조사의 시간 간격은 방사선 치료 개시 3주전에 수술을 시작하고 이것은 수술 후 조직 치유기간으로서 Callus 형성이 이루어지는 기간이므로 재건술은 방사선 치료 후 1개월에서 6개월 간격을 권유하였다. 그리고, Brogniez<sup>5)</sup> 등은 개의 하악골에 방사선 조사 후 4주 정도 후 골 흡수양상이 8주 지난군 보다 더 많다고 강조하였다. Johnsson<sup>37)</sup> 등은 토끼를 방사선 조사 후 12주 후 와 1년 후 임프란트 식립한 것을 서로 비교하여 1년 후 심은 것이 removal torque는 크고, 조직 형태학적 차이는 없다고 보고하였다. 이에 본 실험에서는 방사선 조사 후 4주후에 임프란트 식립을 시행하였으며 15Gy 단일 조사량은 2Gy를 22회 분할로 5주 이내에 5회 투여한 양과 생물학적으로 동일한 것으로 산정하였다.

많은 연구에서 악안면 보철 수복 시 보철 금속물이 방사선조사에 미치는 효과에 의문 갖고 연구하였다<sup>20),34),38)-40)</sup>. Stoll등<sup>40)</sup>은 납, 철, 티타늄, 알루미늄 순으로 선량 증가가 12.5%에서 16%까지 나타났다고 보고하였다. 그러나 연조직만 충분한 두께로 존재하면 임프란트의 수명에는 이상이 없다고 하였다. 본 실험에서는 임프란트 식립 전 방사선 조사를 시행했으므로 금속 산란 효과와 보조적 방사선 치료는 무시할 수 있었으며 본 실험에 사용된 티타늄은 위 실험 결과에 비교시 16%미만의 선량강화를 가정시 15Gy 단일 조사시 매식물 주위 신생골과 기존 골의 증식과는 무관하므로 무시할 수 있다. 그러나 매식물 식립 후 지속적인 방사선 지속적으로 견뎌야 하는 재료에서는 의미를 갖는다고 할 수 있다. 1960년대 blade형태의 임프란트가 소개된 이후 여러 연구를 거쳐서 최근엔 골유합성 임프란트 개념이 확대되면서 임프란트와 골과의 직접 골 접촉이 매우 중요시되었으며 이에 금속, polymer, ceramic 등 여러 재료에 대한 연구가 활발히 진행되어 왔다<sup>9),29),41),42)</sup>. 이에 본 실험에서는 최근 널리 사용되는 hydroxyapatite coated 임프란트와 순수 티타늄 임프란트를 식립하여 골과 유합되는 계면부위의 골 형성 시기와 골 개조의 정도를 관찰하였다.

생물학적으로 인간과 실험동물간의 골 형성기간의 비교에서 가토를 기준으로 성견은 2배, 사람은 3배의 기간이 소요되는데<sup>43)</sup>, Roberts등<sup>44)</sup>은 성견에 임프란트 식립 후 골 치유 과정을 관찰한 결과 4주후 교직 가골이 12주후 충판골과 일차 골원이 발견되었다고 보고하였다. 본 실험에서도 Roberts 등<sup>44)</sup>이 제시한 보고와 동일하게 2주 스테로이드 군과 생리식염수군에서 교직골의 형성을 관찰할 수 있었고 4주면 이미 충판골의 형태를 향해나가는 모습을 보였다.

또한 임프란트 형태, 종류에 대한 연구에서 Weinlaender 등<sup>22)</sup>은 티타늄 나사형, plasma sprayed, 티타늄 cylinder, HA 임프란트를 비교한 결과 HA 임프란트, plasma sprayed, 티타늄 순으로 골개조 속도가 빠르다고 보고하였고, Matsui 등<sup>3)</sup>도 HA 임프란트는 2주에서 1개월까지 빠른 속도로 상승하고 1개월 이후에는 일정한 속도로 골 형성이 이루어지나 Ti 임프란트는 1개월에서 6개월의 오랜 기간 지속적으로 상승하여 6개월 이후에도 HA 임프란트의 40% 정도의 속도를 갖는다고 보고하였다. Gottlander 등<sup>2)</sup>도 거의 유사한 결과를 보고함으로써 본 실험의 결과와 유사함을 관찰할 수 있었다. 그밖에도 HA 임프란트의 우수성에 대하여 Granström 등<sup>32)</sup>은 macrostructure, microstructure 및 역학적 방법을 이용하여, Dattilo 등<sup>23)</sup>은 임상적으로 iliac bone graft 상태에서 HA의 응용을, Piatelli 등<sup>45)</sup>은 laser scanning 현미경을 통하여 관찰한 결과에서도 골유합의 우수함을 증명하였다. 본 연구에서도 2주와 4주의 초기 골 반응 단계에서 개체수가 적어 통계학적 유의성은 없지만 HA 임프란트가 티타늄 임프란트에 비해 좋은 골 반응을 보였다. 그러나 8주 소견에서는 생리 식염수 관주군이건 스테로이드 관주군이건 간에 HA 임프란트와 Ti 임프란트 사이에 골접촉율은 큰 차이가 없는 것으로 보아 부하가 없는 8주이상의 긴 시간 후에는 두 임프란트 표면 간에 골유착은 큰 차이가 없는 것으로 보인다.

본 연구에서는 방사선 조사 4주후 HA 임프란트를 식립하고 2주, 4주, 8주를 관찰한 결과 2주군에서는 교직골의 생성을 관찰할 수 있었고, 4주군에서는 신생골이 임프란트 나사골 사이에 형성되며 차츰 층판골로 바뀌기 시작하는 소견이었으며, 8주군에서는 완전히 개조된 성숙된 층판골을 관찰할 수 있었다. 본 실험 초기에 염증세포와 괴사가 심했던 것은 방사선 조사 후 휴식기간의 차이 때문으로 사료되며 8주군의 장기적 관찰에서는 별 차이가 없는 것으로 관찰되었다. 또한 Schon 등<sup>46)</sup>은 티타늄 임프란트 식립 후 단기간인 5일후에 Co<sup>60</sup> 방사선 조사후 7일후 희생군에서는 임프란트 표면을 따라서 이미 미성숙 소주골의 형성을 관찰하였다고 하였으며 14일군에서는 임프란트 표면과 기존골이 직접 접촉하고 있는 조직 소견을, 28일군에서는 더욱 확실한 골과의 접촉을, 56일군에서는 층판골이 임프란트 표면과 접촉하고 있는 것을 관찰할 수 있었다고 보고하였다. 본 실험과 비교해 볼 때 신생골 형성에 시간적으로 약간의 차이를 보이는 것은 본 실험에서는 임프란트를 식립하기 전에 방사선 조사를 한 경우이고 Schön 등<sup>46)</sup>의 실험은 임프란트 식립 후 방사선 조사를 한 경우로써 방사선 조사를 먼저 실시한 경우가 골조직에 더 큰 손상이 있는 것으로 사료된다. Morales 등<sup>9)</sup>은 골 이식술 전에 방사선 조사를 한 경우와 방사선 조사후 골 이식술을 한 경우의 치유효과에 대한 비교 연구에서 방사선 조사를 먼저 실시한 경우가 치유과정이 지연되었다는 보고와 유사한 관점에서 이해하여야 될 것으로 사료된다.

Steroid 투여와 골 형성간의 정확한 상관관계의 기전은 아직 명확히 밝혀지지 않았

다. Kasperk 등<sup>47)</sup>은 인간의 골모세포 동화 작용에 미치는 glucocorticoid 의 다양한 효과를 분석한 결과 칼슘의 흡수를 방해하여 이차적 hyperparathyroidism 유발, 파골세포를 자극하여 골흡수 촉진, 골모세포 방해를 가져온다고 하였으며, Locascio<sup>48)</sup> 등은 장기간의 prednisolone 치료 시 조직소견에서 소주골은 더 얇아지고, 골수공간이 커지고 소주골 변연은 불규칙적이며 골모세포의 활동성은 보이지 않았으며 이전에 glucocorticoid 치료 받지 않은 환자에서 골 소실이 심했고 특히 초기에 심했다. 최종적으로는 골 형성의 감소로 기인했다고 한다. Le parc<sup>26)</sup> 등은 토끼실험 결과 prednisolone을 고농도로 투여 시 혈관과 골강의 지방변성을 가져와 초기괴사를 유발하며 골과 골수 생명력의 심각한 변성을 초래했고 골모세포에 직접 작용하여 유해 효과를 미쳤다고 한다. 그러나 Weiland<sup>49)</sup>은 골 유합에서 dexamethasone의 영향을 조사한 결과 생리적 농도에서 dexamethasone군에서 매식물 주위 반응의 범위가 컸으며 결국 골 형성 증가와 골흡수억제효과가 있었음을 밝혔으며, Cheng<sup>50)</sup>은 생리적 농도의 glucocorticoid 는 특정 기질단백 성분의 발현을 유지함으로써 사람의 골수 내 원골모유도세포의 분화와 석회화에 관여한다고 하였다. Cheng<sup>25)</sup> 등은 dexamethasone의 골 형성 관계에서 alkaline phosphatase 와 C-AMP 활동성 증가, PTH, prostaglandine E2의 증가를 가져오는데 이것은 세포의 기질강화에 필수적이며 glucocorticoid 는 인간 골수의 골유도 세포에 대한 어떤 특정 역할을 함을 암시 받았으며 결론적으로 glucocorticoid의 투여시간과 투여량에 의해서 골 형성이 좌우된다고 하였다.

본 연구에서는 스테로이드를 국소적으로 투여하여 세척하는 효과를 가져왔으므로 전신적인 투여와는 다른 생리적 효과를 가져 올수 있으리라 생각되어 실험 결과의 해석을 달리할 필요가 있을 것으로 사료된다. 실제로 신생골 형성과 성숙 활동이 왕성한 4주 소견에서 HA 임프란트와 Ti 임프란트 모두에서 스테로이드 관주군이 더 큰 골 접착면적을 보였다. 그러나 좀 더 정확한 스테로이드 와 골 형성간의 기전을 이해하기 위해서는 투여량을 전신적 혈중 농도별로 조절 가능해야 하고 시간 경과별로 세분화된 고찰이 필요할 것으로 사료된다.

#### IV. 결론

본 실험에서는 방사선 조사후 HA-coated 임프란트와 pure titanium 임프란트를 식립하여 골 형성 속도의 차이와 골 접착 양태를 비교하였고, 항염증 효과를 가지는 스테로이드를 관주하여 골 형성에 미치는 영향을 비교하였다.

18마리의 가토에 15Gy의 방사선을 조사한 후 경골의 상방에는 HA-coated 임프란트, 하방에는 pure titanium 임프란트를 식립하고 한 군에는 스테로이드 관주, 다른 군에서는 생리식염수 관주를 실시하였다. 임프란트 식립 2주, 4주, 그리고 8주 후에 희생하여 광학 현미경으로 관찰하고 조직형태학적 분석을 시행하여 다음과 같은

결과를 얻었다.

1. 방사선 조사 4주후 가토의 경골에 식립한 임플란트에서는 임상 소견 상 유동성을 보이지 않았으며 방사선 사진에서는 골흡수 양상을 보여주지 않았다.
2. 조직형태학적 분석 시 스테로이드를 관주한 4주군 HA 임플란트 군에서는 생리식염수 관주군보다 골 접촉 양이 많았다( $p < 0.05$ ). 8주군에서는 두 군 간에 큰 차이는 없었다.
3. HA-coated 임플란트와 pure Ti 임플란트 비교시 통계적 유의성은 크지 않지만 2주와 4주군에서 HA 임플란트군이 높은 골접촉율은 보여주고, 8주군에서는 큰 차이가 없었다.
4. 방사선 조사를 받은 가토의 경골에 임플란트를 식립하여 만족할 만한 골유착을 얻었다.

#### 참고문헌

1. Marx, R.E., A new concept in the treatment of osteoradionecrosis, J Oral Maxillofac Surg 41:351-357, 1983
2. Gottlander, M., Albrektsson, T., Carlsson, L.V., A histomorphometric study of unthreaded hydroxyapatite-coated and titanium-coated implants in rabbit bone, Int J Oral Maxillofac Implants 7:485-90, 1992
3. Matsui, Y., Ohno, K., Michi, K.I. & Tachikawa, T., Histomorphometric examination of healing around hydroxyapatite in  $^{60}\text{Co}$ -irradiated bone, J Oral Maxillofac Surg 52:167-172, 1994
4. 김용각, 박형국, 현재훈, 김재환, 방사선 조사받은 악골에서의 임플란트, 대한악안면성형재건외과학회지 19(2) : 143-148, 1997
5. Brogniez, V., Nyssen-Behets, C., Gregoire, V., Reychler, H., Lengele, B. : Implant osseointegration in the irradiated mandible. A comparative study in dogs with a microradiographic and histologic assessment, Clin Oral Impl Res. 13; 234-242, 2002
6. King, M.A., Casarette, G.w., Weber, D.A., A study of irradiated bone : histologic and physiologic changes, J Nucl Med 1970, 20:1142-1149.
7. Marx, R.E., Osteoradionecrosis; A new concept of its pathophysiology, J Oral Maxillofac Surg 41:283-288, 1983
8. Schweiger, J.W., Titanium implants in irradiated dog mandibles, J Prosthet Dent 62:201-5, 1989
9. Morales, M.J., Marx, R.E. & Gottlieb, C.F., Effects of pre- and post-operative irradiation on the healing of bone grafts in the rabbit, J Oral Maxillofac Surg 45:34-41, 1987
10. Datta, R., Saha, S., Datta, S.I., Determination of tolerance dose for preoperative and postoperative radiotherapy of bones, Med. Phys., 9:617- , 1982
11. Jacobsson, M., Albrektsson, T. & Turesson, I., Dynamics of irradiation injury to bone tissue, Acta Radiologica Oncology 24 Fasc.4:343-350, 1985
12. Epstein, J.B., Wong F.L.W., Stevenson, M.P., Osteoradionecrosis; clinical experience and a

- proposal for classification, *J Oral Maxillofac. Surg.* 45:104- ,1987
13. Sclaroff, A., Haughey, B., Gay, W.D. & Paniello, R., Immediate mandibular reconstruction and placement of dental implants, *Oral Surgery Oral Medicine Oral Pathology* 1994, 78: 711-717.
  14. Granström, G. & Tellström, A. : Effects of radiation osseointegration before and after implant placement: a report of three cases. *International Journal of Oral and Maxillofacial Implants* 1997 12: 547-551.
  15. Roumanas, E.D., Markowitz, B.L., Lorant, J., Calcaterra, T.C., Jones, N.F. & Beumer, J., Reconstructed mandibular defects: fibula free flaps and osseointegrated implants, *Journal of Plastic and Reconstructive Surgery* 1997, 99: 356-365.
  16. Tjellström, A., Thomsen, P., Albrektsson, T., Turesson, I., Integration of titanium implants in irradiated bone, *Ann Otol Rhinol Laryngol* 97:337-340, 1988
  17. Albrektsson, T., Brånemark, P.I., Jacobsson, M., Tjellström, A., Present clinical applications of osseointegrated percutaneous implants, *plast. Reconstr. Surg.* 79:721-730, 1987
  18. Eckert, S.E., Desjardins, R.P., Keller, E.E. & Tolman, D.E. Endosseous implants in an irradiated tissue bed. *J Prosth Dent.* 76: 45-49, 1996
  19. Jacobsson, M.J., Tjellström, A., Thomsen, P., Albrektsson, T., Turesson, I., Integration of titanium implants in irradiated bone, *Ann Otol Rhinol Laryngol* 97:337-340, 1988
  20. Granström, G., Bergström, K., Tjellström, A., Brånemark, P., A detailed analysis of titanium implants lost in irradiated tissue, *Int J Oral Maxillofac Implants* 9:653-662, 1994
  21. Franzén, L., Rosenquist, J., Rosenquist, K. & Gustafsson, I. : Oral implant rehabilitation of patients with oral malignancies treated with radiotherapy and surgery without adjunctive hyperbaric oxygen. *Int J Oral and Maxillofac Imp.* 10: 183-187, 1995
  22. Weinlaender, M., Kenney, E.B., Lekovic, V., Beumer, J., Moy, P.K., Lewis, S., Histomorphometry of bone apposition around three types of endosseous dental implants, *Int J Oral Maxillofac Implants* 7:491-496, 1992
  23. Dattilo, D.J., Misch, C.M., Arena, S., Interface analysis of hydroxyapatite-coated implants in a human vascularized iliac bone graft, *Int J Oral Maxillofac Implants* 10:405-09, 1995
  24. LoCascio, V., Bonucci, E., Imbimbo, B., Ballanti, P., Adami, S., Milanti, S., Tartarotti, D. & Della Rocca, C., Bone loss in response to long-term glucocorticoid therapy, *Bone and Mineral* 8:39-51, 1990
  25. Cheng, S.L., Yang, J.W., Rifas, L., Zhang, S.F. & Avioli, L.V., Differentiation of human bone marrow osteogenic stromal cells in vitro: induction of the osteoblast phenotype by dexamethasone, *Endocrinology* 134:277-286, 1994
  26. Le Parc J.M., Durigon, B., Michalski, B., Paolaggi, F., Paolaggi, J.B., Experimental bone marrow alterations following single and multiple high-dose steroids in rabbits, *Appl. Pathol.* 5:198-200, 1987
  27. Brånemark, P.I., Tolmon, D.I., Osseointegration in craniofacial reconstruction, 3-337, Quintessence, Illinois, 1998
  28. Granström, G., Jacobsson, M., Tjellström, A., Titanium implants in irradiated tissue; Benefits from hyperbaric oxygen, *Int J Oral Maxillofac Implants* 7:15-25, 1992
  29. Parel, S.M., Tjellström, A., The United States and Swedish experience with osseointegration and facial prostheses, *Int J Oral Maxillofac Implants* 6:75-79, 1991
  30. Macomber, W.B., Wang, M.K., Trabue J.G., Konzler, R., Irradiation injuries. acute and chronic and

- squela,plast. Reconstr. Surg.,19:9-27,1957
31. Granström,G.,Tjellström,A.,Postimplantation irradiation for head and neck cancer treatment, Int J Oral Maxillofac Implants 8:495-501,1993
  32. Meyer I., Infectious diseases of the jaws. J Oral Surg 28:17,1970.
  33. Jacobsson,M.,Jönsson,A.,Albrektsson,T.&Turesson,I.,Alterations in bone regenerative capacity after low level gamma irradiation, Scand J Plast Reconstr Surg 19:231-236,1985
  34. Granström,G.,Jacobsson,M.,Tjellström, A., Titanium implants in irradiated tissue : Benefits from hyperbaric oxygen, Int J Oral Maxillofac Implants 7:15-25,1992
  35. Hayashi,S.,Suit,H.d., The effect of fractionation of radiation dose on callus formation at site of fracture, Radiology,101:181,1971
  36. Gantous,A.,Philips,J.H.,Catton,P.&Holmberg,D.,Distraction osteogenesis in the irradiated canine mandible, Plast.Reconstr.Surg.93:164,1994
  37. Johnsson AA, Sawaii T, Jacobsson M, Granström G, Turesson I. A histomorphometric and biomechanical study of the effect of delayed titanium implant placement in irradiated rabbit bone. Clin Implant Dent Relat Res. 2000;2(1):42-9.
  38. Larsen,P.E.,Stronczek,M.J.,Beck,F.M.&Rohrer,M.,Osseointegration of implants in radiated bone with and without adjunctive hyperbaric oxygen, J oral Maxillofac Surg 51:280-287,1993
  39. Asikainen,P., Kotilainen,R., Vuilemin,T.,Sutter,F., Voipio,H.M.,Kullaa,A., Osseointegration of dental implants in radiated mandibles: An experimental study with beagle dogs, J Oral Implantol 17:48-54,1991
  40. Stoll, P., Wachter, R., Hodapp, N., Schilli, W., Radiation and osteosynthesis, J Cranio Max Fac Surg, 18:361,1990
  41. Brånemark,P.I.,Osseointegration and its experimental back-ground, J Prosthet. Dent. 50:339-383,1983
  42. Ozawa,S.,Kasugai,S.,Evaluation of implant materials(hydroxy-apatite, glass-ceramics, titanium) in rat bone marrow stromal cell culture, Biomaterials 17:23-29,1996
  43. Misch,C.E., Contemporary implant dentistry, 313-354.Mosby,St.Louis,1993
  44. Roberts,W.,E.,Turley,P.K.,Brezniak,N.,Fielder,P.j.,Bone physiology and metabolism, J. Calif. Dent. Assoc.,15:54-61,1987
  45. Weinlaender,M., Kenney,E.B., Lekovic,V., Beumer,J., Moy,P.K., Lewis,S., Histomorphometry of bone apposition around three types of endosseous dental implants, Int J Oral Maxillofac Impants 7:491-496,1992
  46. Schön,R.,Ohno,K.,Kudo,M.,Michi,K.,Peri-implant tissue reaction in bone irradiated the fifth day after implantation in rabbits; histologic and histomorphometric measurements, Int J Oral Maxillofac Implants 11:228-238,1996
  47. Kasperk.C.,Schneider,U.,Sommer,U.,Niethard,F.,Ziegler,R.,Differential effects of glucocorticoids on human osteoblastic cell metabolism in vitro,Calcif Tissue Int 57:120-126,1995
  48. LoCascio,V.,Bonucci,E.,Imbimdo,B.,Ballanti,P.,Adami,S.,Milanti,S.,Tartarotti,D.&Della Rocca,C.,Bone loss in response to long-term glucocorticoid therapy, Bone and Mineral 8:39-51,1990
  49. Weinlaender,M.,Bone growth around dental implants, Dental Clinics of North Ameri 35:585-601,1991
  50. Dexamethasone-induced mineralization of human bone marrow stromal Cells, J cell Biochem. 61:182-193,1996