

구강내 점막과 유리피판에 사용되는 피부의 rete ridge에 관한 2차원 및 3차원적 구조 연구

안강민, 정현종<sup>1</sup>, 김윤태, 팽준영, 신영민, 성미애, 박희정, 명훈, 황순정, 최진영, 정필훈,  
김명진, 이종호

서울대학교 치과대학 구강악안면외과학 교실

<sup>1</sup>건국대학교 의과대학 소아과

교신저자 :

이종호

110-768 서울특별시 종로구 연건동 28

서울대학교 치과대학 구강악안면외과학 교실

**Jong-Ho Lee**

**Department of OMFS, College of Dentistry, Seoul National University**

**# 28 Yeongun-dong, Jongno-gu, Seoul, 110-768, South Korea**

**E-mail : leejongh@plaza.snu.ac.kr**

※ 본 연구는 보건복지부 보건의료기술진흥 사업의 지원에 의하여 이루어진 것임(과제고유  
번호 : 03-PJ1-PG3-20500-0025)

대한 구강악안면외과 학회지 제 31권 2호

**Abstract**

**2D AND 3D STRUCTURAL STUDY OF RETE RIDGE IN ORAL MUCOSA AND SKIN PADDLE OF VARIOUS FREE FLAPS**

**Kang-Min Ahn, Hun-Jong Chung<sup>1</sup>, Yoon-Tae Kim, Mi-Ae Sung, Jun-Young Paeng, Young-Min Shin, Hee-Jung Park, Hoon Myoung, Jin-Young Choi, Soon-Jung Hwang, Pill-Hoon Choung, Myung-Jin Kim, Jong-Ho Lee**

**Department of Oral and Maxillofacial Surgery, College of Dentistry, Seoul National University**

**<sup>1</sup>Department of Pediatrics, Chung-Ju Medical Hospital, Kon-Kuk University**

**Objects :** With the advancement of tissue engineering techniques, the effort to develop bioartificial mucosa have been actively delivered. The problem we met with this technique is the lack of mechanical strength between keratinocyte layer and dermal layer, where in the normal skin and mucosa, they are tightly bound with rete ridge structure. The purpose of this study is to understand the 2D and 3D structure of rete ridge of mucosa and skin paddle for rendering more biomimetic structure to the artificial mucosa.

**Materials and Methods :** Oral mucosa and skin from the patients who received the oral surgery and maxillofacial reconstruction were harvested. The epidermis was separated from the dermis after **treating** with dispase for 12-16 hours. H & E staining was performed for 2D(dimensional) structure study and confocal LASER and SEM study were performed for 3D structure. Mean height( $S_c$ ) and arithmetic mean deviation( $S_a$ ) of all surface height were calculated.

**Results :** The **average** height of rete ridge of skin flap was between **67.14 $\mu$ m** and **194.55 $\mu$ m**. That of oral mucosa was between **146.26 $\mu$ m** and **167.51 $\mu$ m**. Pressure bearing area and attached gingiva of oral mucosa showed deeper rete ridges.

**Conclusion :** To obtain the adequate strength of artificially cultured keratinocyte skin and mucosa flap, it is necessary to imitate the original skin and mucosa structure, especially rete ridge. **Through this study, 2D and 3D rete ridge structure of normal mucosa and skin was obtained. These results can be used as basis for substrate morphology for keratinocytes culture.**

**Keywords :** rete ridge, oral mucosa, free flap, keratinocyte culture, 3D structure

## I. 서론

조직공학기술이 발달하면서 인공피부와 점막을 배양하여 피부 결손부나 점막 또는 각막의 재건을 시도하는 연구가 활발하게 이루어지고 있다.<sup>1</sup> 조직공학의 재료로서는 배양된 세포나 생체재료(biomaterial)들을 각각 혹은 복합적으로 사용하고 있으며 피부와 점막의 재건에는 자가 상피의 배양과 함께 진피층의 재현에도 많은 노력을 기울이고 있다. 이러한 피부와 점막의 상피와 진피의 경계에는 rete ridge가 발달하여 있으며 압력을 많이 받는 경우와 비교적 단단한 조직일수록 골(ridge)의 높이가 깊게 관찰 된다.<sup>2</sup> 이러한 rete ridges는 피부나 점막의 기계적인 지지 역할을 할뿐만 아니라 상피 각화세포의 성장과 분화에도 영향을 미치는 것으로 생각되고 있다. 상피와 진피 사이에는 기저막이 양측을 분리하여 진피층의 섬유모세포(fibroblast)가 표피로 가는 것을 막는 동시에 염증세포와 신경의 침투는 가능하게 하는 선택적인 차단막의 역할을 한다. 이러한 막은 평면구조로 되어 있지 않고 많은 골과 함입(invagination)을 가지고 있다. Rete ridge에 대한 3차원 적인 연구는 동물 조직으로 한정되어 왔으며, McMillan 등<sup>3</sup>은 hamster의 buccal pouch 조직을 EDTA로 분리 후 주사전자현미경으로 관찰 하여 정상조직에서 rete ridges가 관찰 됨을 밝혔다. Moore 등<sup>4</sup>은 역시 hamster의 buccal pouch 조직을 EDTA로 분리하여 rete ridge의 형태가 태생 4주까지는 단순형이 90%이상이며 18개월이 지나면 복잡형이 주를 이룬다고 하였다. 하지만 현재까지 인체 조직에 관한 3차원 적인 rete ridges 연구는 전무한 상태이다.

조직공학적인 점막의 재건의 목표는 인체와 가장 유사한 점막을 재건 하는 것으로 이는 상피 뿐만 아니라 진피층을 재현하여야 하고 3차원적인 구조 역시 생체와 유사한 구조를 가져야 한다. 본 연구에서는 구강내 점막과 구강내 재건에 주로 사용되는 피판의 조직을 이용하여 조직 슬라이드를 만들어서 2차적인 구조를 관찰 하였으며 표피와 상피를 분리하는 효소 처리를 통하여 rete ridge의 모양과 높낮이 그리고 3차원적인 구조의 평균 깊이 수치를 구하여 추후 인공점막이나 피부의 제작 시 기초자료로 활용하고자 하였다.

## II. 재료 및 방법

### 1. 조직의 채취 및 H&E 염색

조직은 2군으로 나누었으며 첫째 군은 구강내 조직으로 구강암이나 기타 다른 구강내 병소 제거술을 시행한 환자에서 적출된 부위에서 정상조직을 일부 채취하여 조사 하였다. 상악과 하악의 부착치은(attached gingival), 전정 점막 그리고 협점막을 조사하였으며, 다른 군은 구강내 재건에 주로 사용되어 지는 피부 피판에서 여분의 조직을 이용 하였으며 전완피판, 족배피판, 비골피판, 광배피판, 대흉근피판을 이용하였다.

채취한 조직은 6시간 이내에 DMEM 용액에 담아서 이동 하였으며, 2차원 적인 구조를 관찰 하기 위하여 조직 일부를 10% 포르말린 용액에 고정한 후 H & E 염색을 시행 하였다. 나머지 조직은 에탄올에 넣고 소독하였으며 PBS를 이용하여 3회 세척을 하였다. 진피하방의 지방과 근육조직을 제거한 뒤 상피층의 분리를 위하여 표피를 밑으로 진피를 위쪽으로 하여 Dispase solution (Dispase II-neutral protease, grade II, Boehringer Mannheim, Germany)

을 1mg(disperse)/ ml (PBS) 농도로 사용하였고 4℃에서 14~16시간 처리 한 후 마이크로핀셋을 이용하여 진피와 표피를 분리하였다. 이때 조직이 잘 분리되지 않으면 추가로 disperse 용액에 incubation하였으며 총 처리시간은 20시간을 넘지 않도록 하였다.

## 2. 3차원 구조 연구

### (1) 공초점레이저주사(Confocal LASER Scan)

상피조직을 분리한 후 rete ridge가 있는 부분이 위를 향하게 하여 코르크 판에 고정 하였으며 공초점레이저 (LMS 5 PASCAL, Karl Zeiss, Germany)를 이용하여 3차원적인 구조를 화면으로 재구성 하였다. 조직은 광학 현미경 100배 배율에서 관찰 하여 rete ridge가 대표적으로 나타나는 부위를 선택한 후 1mm<sup>2</sup>의 면적을 스캔하여 3차원적 재구성을 하였으며, 이 때 표면 거칠기를 측정 후 평균적인 높낮이를 구하여 rete ridge의 평균 깊이 및 거칠기를 구하였다. Sc는 모든 rete ridges 높이의 평균을 나타내고, Sa는 모든 높이의 산술평균 편차 (arithmetic deviation)을 나타낸다.

### (2) 주사현미경(SEM)

공초점레이저 검사가 끝나고 나면 주사현미경관찰을 위하여 조직을 2.5% glutaraldehyde용액에 전 고정한 후 phosphate buffer로 수세 하였으며 1% osmium tetroxide로 후고정을 시행 하였다. Graded ethanol로 탈수 하였으며, ion-sputtering coater(E5400®, BIO-RAD)로 gold-palladium 을 코팅 한 후 주사현미경(JEOL 840A®, Japan)으로 관찰 하였다. 관찰 시 배율은 70배, 150배, 200배, 400배를 사용하였으며, 저배율에서 rete ridge가 특징적으로 나타나는 부위를 임의로 선택하여 3군데 촬영 하였다.

## III. 결과

### 1. 유리피판

#### (1) 전완피판

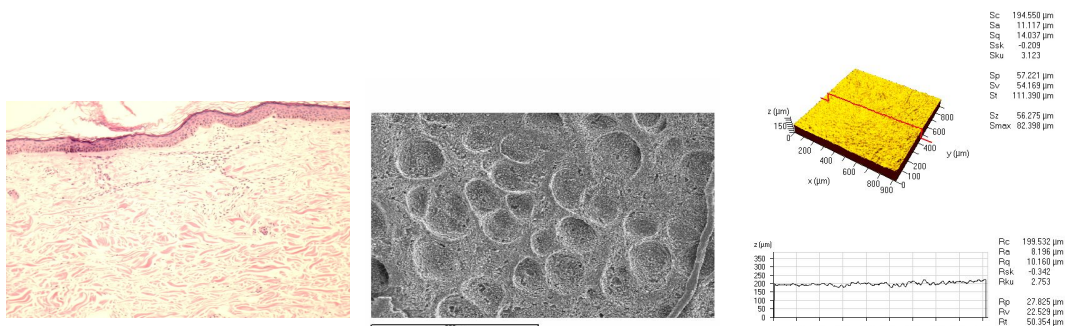


Fig 1. H&E, SEM photograph and Confocal LASER scan of radial forearm skin

H&E 염색(x 100)에서는 편평한 형태의 기저막을 보였으며, rete ridge는 비교적 덜 발달 하

였다.(Fig 1) 200배로 관찰한 SEM 사진에서는 분화구 모양의 **함몰**이 관찰 되었으며 분화구 모양 사이의 편평한 구조가 보였다. 이 분화구 모양의 **rete ridge**의 **Sc**는 약 **194.55 $\mu$ m** 이며 **Sa**는 **11.12 $\mu$ m**였다.

(2) 족배피판

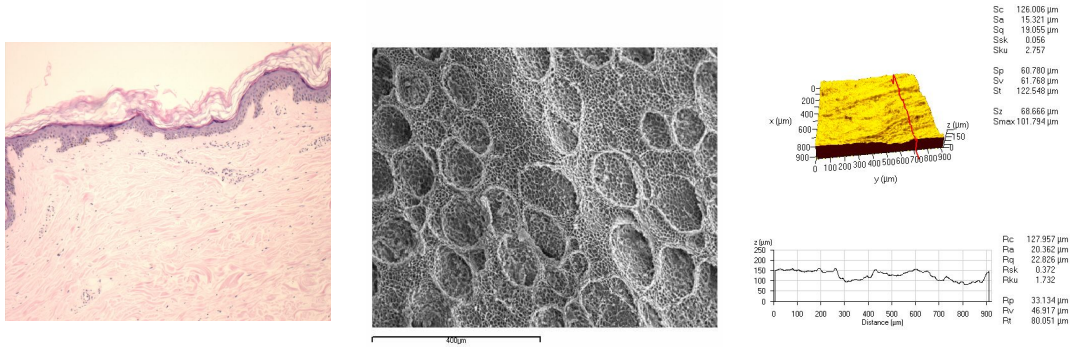


Fig 2. H&E, SEM photograph and Confocal LASER scan of dorsalis pedis flap skin

족배 피판의 피부는 H & E 상에서 **경도의** 불규칙한 **rete ridge**가 관찰 되었으며, 전완 피판에 비하여서는 기계적인 자극이 높은 부위이기 때문인 것으로 사료 되었다.(Fig 2) 역시 분화구 모양의 **rete ridge**가 관찰 되었으며, 저배율 SEM(x40)에서 약 1mm 간격의 긴 **ridge**가 보였다.(Fig3) 이 **ridge**는 격자 모양을 하고 있었으며 비교적 일정한 간격을 유지하고 있었다. **Rete ridge**의 **숫자**도 전완피판 보다 많이 보였으며, **Sc**는 **126.01 $\mu$ m**를 **Sa**는 **15.32 $\mu$ m**를 나타내었다.

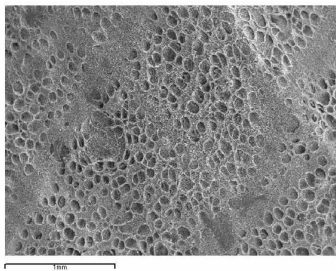
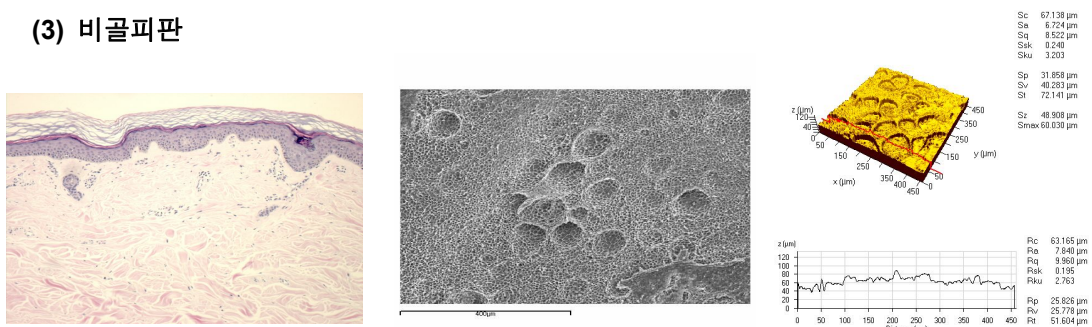


Fig 3. SEM(x70) of dorsalis pedis flap skin

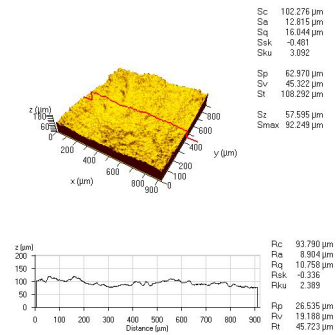
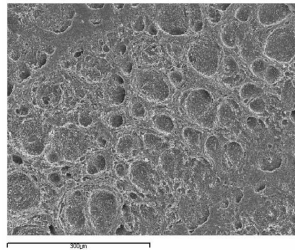
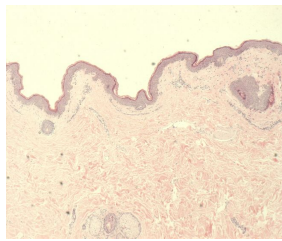
(3) 비골피판



**Fig 4. H&E, SEM photograph and Confocal LASER scan of fibular flap skin**

비골 피판은 비교적 weight bearing 이 없는 부위로 rete ridge가 덜 발달한 것을 관찰 할 수 있었으며, 분화구 모양의 함몰도 드물게 관찰 되었다. (Fig 4) Sc는  $67.14\mu\text{m}$ 이며 Sa는  $7.72\mu\text{m}$  로 얇은 것을 알 수 있었다.

**(4) 광배 피판**



**Fig 5 H&E, SEM photograph and Confocal LASER scan of latissimus dorsi muscle flap**

skin

광배 피판의 피부는 몸통의 넓은 부위를 차지하고 있으며 지방이 많은 경우 피부가 겹쳐지는 부위가 있다. H & E 염색에서 비교적 불규칙하고 굴곡이 많은 것으로 관찰 되었으며 분화구 모양의 함몰도 많이 관찰 되었고 크기는 다양하다. Sc는  $102.28\mu\text{m}$ 였으며 Sa는  $12.82\mu\text{m}$ 였다.

**(5) 대흉근 피판**

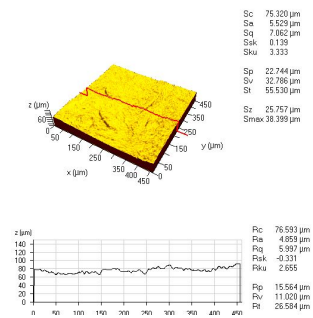
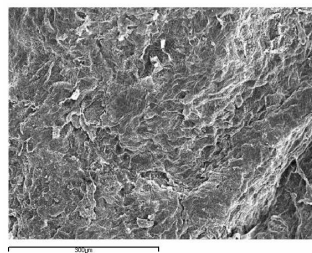
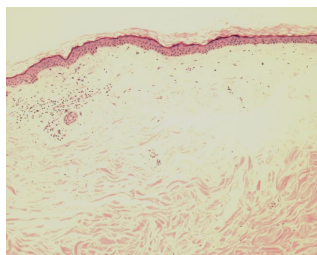


Fig 6. H&E, SEM photograph and Confocal LASER scan of skin paddle of pectoralis

major muscle flap.

대흉근 피판은 광배근피판에 비하여 rete ridge의 발달이 적었으며, 비교적 평탄한 면을 관찰 할 수 있었다. Sc는  $75.32\mu\text{m}$ , Sa는  $12.82\mu\text{m}$ 를 보였다.

2. 구강점막

(1) 상악 각화 치은

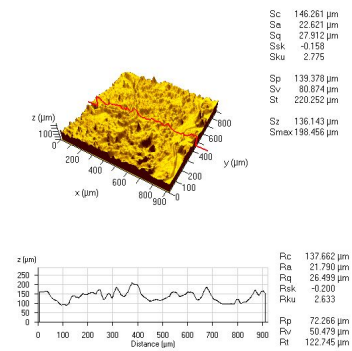
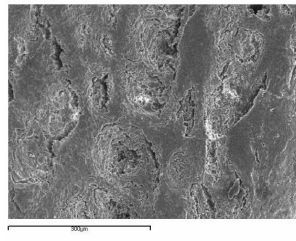
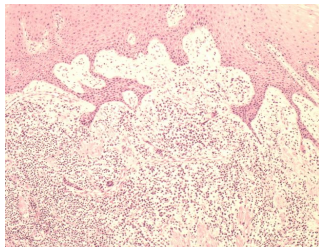


Fig 7. H&E, SEM photograph and Confocal LASER scan of maxillary attached gingival.

상악의 부착치은은 비교적 rete ridge가 발달 하여 있었으며, 이 부분 역시 음식의 마찰이 다른 부위보다 많은 곳이라 기계적인 자극이 많은 부위에 강도를 높이기 위하여 발달한 것으로 사료 되었다. Rete ridge의 깊이는 비교적 편차가 컸으며 Sc는  $146.26\mu\text{m}$ 를 Sa는  $22.62\mu\text{m}$ 를 보였다.

(2) 하악 각화 치은

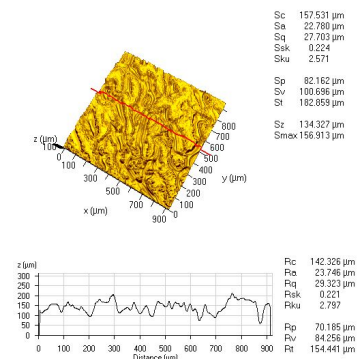
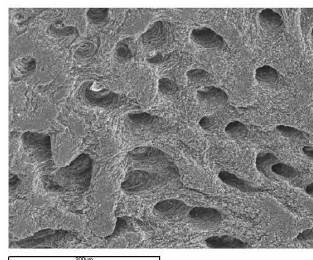
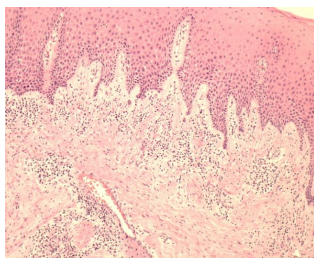


Fig 8. H&E, SEM photograph and Confocal LASER scan of mandibular attached

gingiva

하악 각화치은 역시 rete ridge가 발달 하여 있으며, Sc는 157.53 $\mu$ m을 보이고 Sa는 22.78  $\mu$ m을 보였다.

(3) 협점막

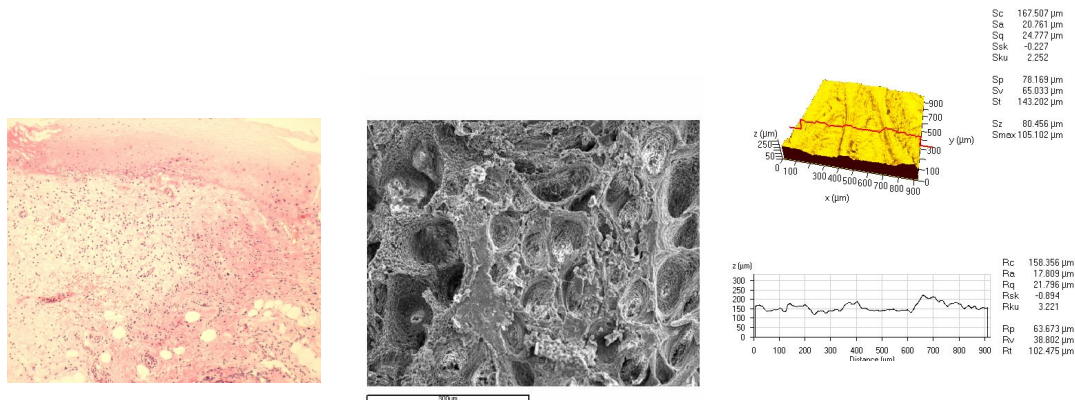
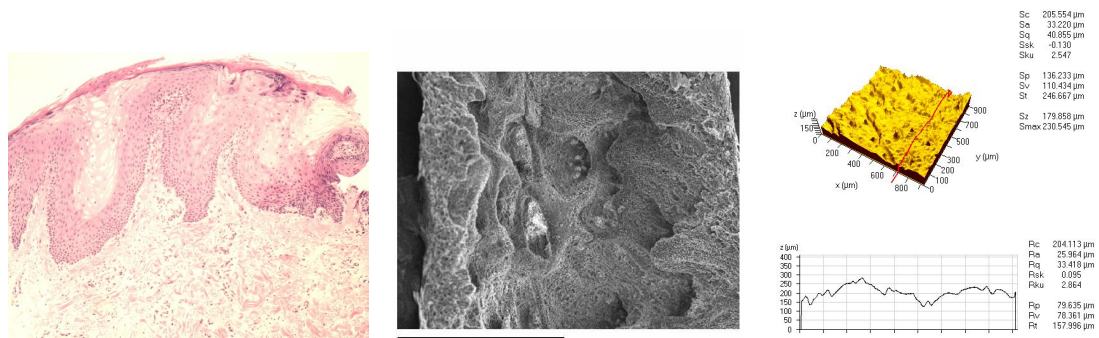


Fig 9. H&E, SEM photograph and Confocal LASER scan of buccal mucosa

협점막은 비교적 rete ridge가 발달 하여 있으며, 300-400 $\mu$ m간격으로 큰 ridge가 발달하여 있었고 Sc는 167.51 $\mu$ m을 보이고 Sa는 20.76 $\mu$ m 였다.

(4) 전정 점막 (vestibular mucosa)



**Fig 10. H&E, SEM photograph and Confocal LASER scan of vestibular mucosa**

상악 구순과 전정의 경계부에서 채취한 조직으로서 rete ridge가 발달 하여 있었으며, 깊이도 구강내 다른 부위와 비교하여 깊은 것을 알 수 있었다. Sc는 205.55 $\mu\text{m}$ 였으며 Sa는 33.20 $\mu\text{m}$ 로서 가장 깊은 수치를 보였다.

**Table 1. Sc and Sa Value of oral mucosa and flap skin**

|                     | FA     | DPA    | Fib   | LD     | PM    | MxA    | MnA    | BM     | Vesti  |
|---------------------|--------|--------|-------|--------|-------|--------|--------|--------|--------|
| Sc( $\mu\text{m}$ ) | 194.55 | 126.01 | 67.14 | 102.28 | 75.32 | 146.26 | 157.53 | 167.51 | 205.55 |
| Sa( $\mu\text{m}$ ) | 11.12  | 15.32  | 7.72  | 12.82  | 12.82 | 22.62  | 22.78  | 20.76  | 33.20  |

(FA : forearm skin, DPA: dorsalis pedis skin, Fib: lower leg skin of fibular skin, LD: latissimus dorsi skin, PM:pectoralis major skin, MxA: maxillary attached gingiva, MnA: mandibular attached gingiva, BM:buccal mucosa, Vesti : vestibular mucosa)

#### IV. 고찰

상피층과 진피층은 기저막(basal lamina)로 분리 되어 있으며 정상적인 조직에서 기저막의 두께는 피부에서는 50-90nm, 신장의 사구체(glomerulus)에서는 240-340nm 정도이다. 기저막으로 분리된 상피는 전체적으로 편평한 형태가 아닌 다양한 깊이의 물결모양 굴곡(rete ridge)을 보이고 조직이 감당하는 압력이나 마찰이 심한 정도에 따라 그 깊이의 차이를 관찰 할 수 있다.<sup>5</sup> 최근 이러한 rete ridge를 재생하여 상피를 배양하려는 시도가 있었으나 막연하게 그 골의 높이를 정하여 배양하였다.<sup>6</sup> 인체 조직 특히 점막에 관한 기저막과 rete ridge에 관한 연구는 SEM을 통한 연구가 있었으나 그 수준이 미미 하였고 기저막과 rete ridge의 기능에 관한 연구는 전무하였다. 기저막은 다음의 다양한 역할을 하는 것으로 추정되고 있으며 첫째, 기저막은 진피층의 섬유모세포가 상피층으로 가거나 상피층의 각화세포가 진피로 이동하는 것을 방지하며 면역세포나 항원전달세포(antigen-presenting cell) 그리고 영양분의 이동은 허용하는 선택투과성막(semipermeable membrane)의 기능을 한다. 상피층은 혈관이 없기 때문에 영양분의 공급은 기저막을 통하여 공급이 되며 대사물질의 교환이 일어난다. 둘째, 기저막은 창상의 치유시 각화 세포의 이동과 분화를 조절하는 유도체의 역할을 한다.<sup>7</sup> 그러므로 조직공학적으로 상피를 배양 할 때는 인체조직과 유사한 형태의 rete ridge 및 기저막을 만드는 것이 중요하다.

최근 연구에서 각화세포의 배양시 rete ridge 부위에서는 각화세포가 더욱 중층화(stratification)가 잘 되는 것을 관찰 할 수 있으며, 이는 세포 사이의 접촉과 세포와 기질

간의 상호작용에 의한 것으로 **생각되었다**. Rete ridge의 가장 깊은 부위에는 각화세포의 성장이 활발하게 일어나고 있는 부분으로 사람의 손바닥 상피에서 성장하고 있는 **기저세포**의 80% 이상이 rete ridge의 깊은 부위에 위치하는 것을 **관찰이 되었다**.<sup>8</sup>

최근 조직공학의 발달은 다양한 인간의 조직이나 장기의 대체물을 인공적으로 만드는데 공헌해왔으며 Rheinwald와 Green이<sup>9, 10</sup> 처음으로 인간의 각화세포를 배양한 발표 이후로 인공피부가 필요한 화상이나 만성 궤양, 반흔 조직 제거술, 백반증 등 여러가지 질환에 인공 배양한 피부의 대체 가능성에 대한 많은 연구가 행하여 졌다. 이러한 노력은 구강내 점막의 대체에도 많은 영향을 주어서 구강각화세포의 배양을 이용한 구강 점막의 재건이 시도되어져 왔다.<sup>11, 12</sup> 최근에는 구강내 점막을 이식하거나 배양한 뒤 이식하여 구강내 재건을 구강점막으로 하고자 하는 노력이 있어 왔다.<sup>13, 14</sup> 하지만 배양된 구강각화세포의 조작이 힘들고 쉽게 뭉쳐지는 결함이 있어서 이식에 어려움이 많았다. 이의 극복을 위하여 하방에 콜라겐 스폰지나 젤 혹은 인체 양막을 기질로 이용하여 배양하는 것이 연구 **되고 있다**.<sup>1, 15</sup> 하지만 이러한 하방의 기질에 결합하는 강도 역시 만족할 만한 결과를 얻지 못하였다. 이러한 대표적 원인의 하나가 평탄한 면에 배양을 하는 것이라 할 수 있다. 실제 인체 피부나 점막에는 rete ridge가 발달하여 있어서 특히 압력을 많이 받는 곳이나 체중을 지탱하는 부위는 깊이가 깊은 것을 관찰 할 수 있다.<sup>16</sup> 그러므로 인공점막이나 피부를 제작 할 때 이러한 rete ridge를 재현하는 것이 기계적인 결합을 증가시켜 줄 것이라 판단된다.

Pins등<sup>6</sup>은 rete ridge를 재현하기 위하여 polyimide chip에 LASER를 이용하여 40-310  $\mu\text{m}$ 의 깊이로 홈을 파서 음각을 만들었으며, 여기에 collagen-GAG sponge를 lamination하였다. 이 상방에 각화세포를 배양한 결과 피부 각화세포의 층화는 250-350 $\mu\text{m}$ 의 깊이에서 가장 좋은 결과를 보인다고 하였다.

본 연구에서는 3차원적인 rete ridge의 형태를 관찰 할 수 있도록 상피층과 진피층을 효소인 dispase를 처리하여 분리한 후 Confocal LASER를 이용하여 3차원 재구성을 하였다.

과거 동물조직을 이용한 rete ridges의 3차원 적인 연구는 주로 EDTA-trypsin을 이용하여 상피를 **분리하였으나**, dispase는 EDTA, collagenase, pronase등과 달리 세포막에 손상을 주지 않고 상피세포를 분리 할 수 있어서 상피세포의 생존에 영향을 주지 않으면서 기저막을 분리 할 수 있는 장점이 있다.<sup>17, 18</sup> 본 연구에서는 상피층의 제거후 rete ridge의 변형을 최소화 하기 위하여 dispase로 상피를 분리후 **30분 이내에 confocal LASER의 촬영**을 하였으며, confocal LASER촬영 후 2.5% **Glutaraldehyde** 로 **즉시 고정하였다**.

본 연구에서 시행한 H & E 염색사진과 주사전자현미경 사진에서 전체적인 rete ridge의 윤곽을 파악 할 수 **있었다**. 분화구 모양으로 관찰 되는 부분은 rete ridge가 발달 된 곳으로 피부피판의 경우는 비교적 평탄하고 넓은 모양을 관찰 할 수 있었으며, 구강점막의 각화치은인 부착치은은 좁고 깊은 rete ridge를 관찰 할 수 있었다. Confocal LASER scan을 통하여 3차원 재구성시 각 rete ridge의 높이의 평균과 편차를 구할 수 있었으며 이는 추후에 rete ridge를 음각한 주형을 만들 때 기초 자료로 쓰일 수 있는 각 점막 및 피부피판의 평균 깊이를 알 수 있게 하였다.

주사전자현미경으로 저배율로 관찰 시 족배피판의 경우 0.5-1mm 간격으로 일정한 ridge도 관찰 되었으며, 이는 다른 전완피판이나 비골피판에서는 관찰 되지 않았다. 이는 족배피판 부위가 다른 부위보다 좀더 자극이나 압력이 큰 부위이기 때문에 발달한 것으로 생각되었다.

## V. 결론

1. 구강내 점막과 두경부 재건에 주로 사용되는 피부피판의 2차원 및 3차원 구조를 관찰 하였으며, 피부의 경우 압력을 받는 부위나 무게를 지탱하는 부위의 rete ridge가 깊으며 구강내 점막의 경우 저작압이 가해지는 부위가 깊은 수치를 보였다.

2. 생체와 비슷한 인공점막 또는 인공피부의 제작을 위하여 원래 점막이나 피부조직에서 관찰 되는 구조를 최대한 모방하여야 하며, 본 연구에서 시행한 2, 3차원적 구조연구는 각화 세포의 배양에 사용되는 기질을 인체에 최대한 가깝게 제작 할 수 있는 기초 자료로 유용하게 사용될 수 있을 것으로 사료되었다.

## VI. 참고문헌

1. Nakamura T, Endo K, Cooper LJ, Fullwood NJ, Tanifuji N, Tsuzuki M, et al. The successful culture and autologous transplantation of rabbit oral mucosal epithelial cells on amniotic membrane. Invest Ophthalmol Vis Sci 2003;44(1):106-16.
2. King RE, Altini M, Shear M. Basal cell extensions in human oral mucosa. J Oral Pathol 1979;8(3):140-6.
3. McMillan MD, Kerr MA. A light and scanning electron microscope study of epithelial thickenings and rete ridges in the adult hamster cheek pouch. Arch Oral Biol 1990;35(3):235-40.
4. Moore RJ, McMillan MD, Gilbert RT. A scanning electron microscopic study of rete ridges in the cheek pouch of normal young, adult and aged Syrian hamsters. Arch Oral Biol 1992;37(5):337-41.
5. Klein-Szanto AJ, Schroeder HE. Architecture and density of the connective tissue papillae of the human oral mucosa. J Anat 1977;123(1):93-109.
6. Pins GD, Toner M, Morgan JR. Microfabrication of an analog of the basal lamina: biocompatible membranes with complex topographies. Faseb J 2000;14(3):593-602.
7. Vracko R. Basal lamina scaffold-anatomy and significance for maintenance of orderly tissue structure. Am J Pathol 1974;77(2):314-46.
8. Lavker RM, Sun TT. Epidermal stem cells. J Invest Dermatol 1983;81(1 Suppl):121s-7s.
9. Rheinwald JG, Green H. Serial cultivation of strains of human epidermal

- keratinocytes: the formation of keratinizing colonies from single cells. *Cell* 1975;6(3):331-43.
10. Kumagai N, Nishina H, Tanabe H, Hosaka T, Ishida H, Ogino Y. Clinical application of autologous cultured epithelia for the treatment of burn wounds and burn scars. *Plast Reconstr Surg* 1988;82(1):99-110.
  11. Izumi K, Takacs G, Terashi H, Feinberg SE. Ex vivo development of a composite human oral mucosal equivalent. *J Oral Maxillofac Surg* 1999;57(5):571-7; discussion 77-8.
  12. Ueda M, Ebata K, Kaneda T. In vitro fabrication of bioartificial mucosa for reconstruction of oral mucosa: basic research and clinical application. *Ann Plast Surg* 1991;27(6):540-9.
  13. Lauer G, Schimming R. Tissue-engineered mucosa graft for reconstruction of the intraoral lining after freeing of the tongue: a clinical and immunohistologic study. *J Oral Maxillofac Surg* 2001;59(2):169-75; discussion 75-7.
  14. Lauer G, Schimming R, Frankenschmidt A. Intraoral wound closure with tissue-engineered mucosa: new perspectives for urethra reconstruction with buccal mucosa grafts. *Plast Reconstr Surg* 2001;107(1):25-33.
  15. Yannas IV, Burke JF, Gordon PL, Huang C, Rubenstein RH. Design of an artificial skin. II. Control of chemical composition. *J Biomed Mater Res* 1980;14(2):107-32.
  16. Bale E, White FH. Quantitative light and electron microscopical studies of the epithelial-connective tissue junction in intraoral mucosae. *J Microsc* 1982;128 (Pt 1):69-78.
  17. Takami Y, Matsuda T, Yoshitake M, Hanumadass M, Walter RJ. Dispase/detergent treated dermal matrix as a dermal substitute. *Burns* 1996;22(3):182-90.
  18. Stenn KS, Link R, Moellmann G, Madri J, Kuklinska E. Dispase, a neutral protease from *Bacillus polymyxa*, is a powerful fibronectinase and type IV collagenase. *J Invest Dermatol* 1989;93(2):287-90.