

# 악골 병소의 컴퓨터 촬영상에서 Hounsfield Unit에 관한 연구

김철환 · 정종일

단국대학교 치과대학 구강악안면외과학교실

**Abstract** (J. Kor. Oral Maxillofac. Surg. 2006;32:391-396)

## STUDY FOR HOUNSFIELD UNITS IN COMPUTED TOMOGRAM WITH JAW LESION

Chul-Hwan Kim, Jong-Il Jung

*Department of Oral & Maxillofacial Surgery, College of Dentistry, Dankook University*

The CT number is called Hounsfield unit(HU). Generally HU has a score between +1000 from -1000, and it is standardized using the air(-1000), water(0), and compact bone(+1000). Hounsfield Unit to standardize the density in computed tomography using the air and water has been used to analysis of lesion in other medical field. Computed tomography is popular method to analysis of lesion in oral & maxillofacial field but the analysis about density of lesion by Hounsfield unit is still obscure.

For this study, computed tomography taken in Dankook University Dental Hospital and Hounsfield unit was measured to compare the difference of jaw bone lesion as cystic lesion, benign tumor, malignant tumor.

**Key words:** Hounsfield Unit, Jaw tumor, Computed Tomogram

### I. 서 론

악골에서는 범랑아세포종을 비롯한 다양한 종양성 증식병소를 나타내어 종양성 증식병소에 의한 치아 및 치주조직, 하치조신경관, 상악동의 침범이 빈번하게 나타나고 병소의 팽창이나 침윤 등에 의해 골 외형의 변화와 함께 골막의 반응 또한 다양하게 나타난다<sup>1,2)</sup>. 뿐만 아니라, 대부분의 악골내 양성병소는 임상적 양상이나 방사선학적 소견이 유사하여 감별하기 어려울 뿐만 아니라, 외과적 치료에도 어려움을 겪는 경우가 빈번하다. 따라서 악골 병소의 진단을 위해서는 전산화단층촬영술은 매우 유용하게 이용되어져왔다. 전산화단층촬영상에서의 조직 밀도의 정량적 분석은 조직의 밀도에 비례적으로 흡수되는 X-선 흡수량에 따른 측정법인 Hounsfield unit(HU) 수치를 이용하여 시행되어왔다<sup>3,5)</sup>. 이 수치는 전산화단층촬영상(CT)에서 화소(Pixel)의 상대적 선감약계수를 측정한 후 이 값을 물과 공기를 기준으로 하여 표준화하는 시스템을 HU

(Hounsfield Unit)이라고 하며, 이 시스템은 그동안 다른 의학분야에서도 병소의 특성을 파악하는데 이용되어져왔다<sup>6)</sup>. 공기는 -1,000, 그리고 물은 0, 골 조직은 +400-1,000으로 나타나며, 연조직은 +40-80, 지방조직은 -60-100의 범주를 가진다. 조직의 밀도는 물성을 나타내므로 방사선 조사시간에 관계없이 일정하며, 방사선조사 기기에 따른 차이도 없다. 임상적으로, HU 밀도는 액체상의 혈액이나 종양성 체액 등의 분석에 이용될 수 있으며, 장기의 종양성병소의 진단과 감별에 많이 이용되어져 왔다<sup>3,6,7)</sup>. 그러나 구강악안면영역에서 발생하는 병소에 있어 전산화 단층촬영이 널리 행해지고는 있지만 병소의 밀도 평가를 위한 HU(Hounsfield Unit)에 대한 연구는 미약한 상태이다.

이에 본 연구의 목적은 구강악안면 부위에 발생하는 악골병소의 전산화단층촬영 상을 분석하여 HU를 측정하여 그 결과를 종합하여 악골병소의 진단 및 치료에 도움이 되고자 하였다.

### II. 연구대상 및 방법

#### 1. 연구 대상

대상은 단국대학교치과대학 치과병원에 내원하여 악골병소의 진단하에 과 조직검사로 확진된 23명의 환자(남:여=13명:10

#### 김 철 환

330-716 충남 천안시 신부동 산 7-1번지  
단국대학교 치과대학 구강악안면외과학교실

**Chul-Hwan Kim**

Dept. of Oral & Maxillofacial Surg., School of Dentistry,  
Dankook University, 7-1 Sinbudong, Cheonan, 330-716, Korea  
Tel: 82-41-550-1993 Fax: 82-41-551-8988  
E-mail: kimchoms@dankook.ac.kr

\* 본 연구는 2004학년도 단국대학교 대학연구비의 지원으로 연구되었음.

**Table 1.** Pathologic distribution of patients

| Disease classification |                        | Total cases | Mean age |
|------------------------|------------------------|-------------|----------|
| cyst                   | Radicular Cyst         | 3           | 38.2     |
|                        | Dentigerous Cyst       | 2           | 48.1     |
|                        | Odontogenic keratocyst | 12          | 33.7     |
| tumor                  | Ameloblastoma          | 8           | 32.6     |
|                        | Ossifying fibroma      | 1           | 42       |
|                        | Osteosarcoma           | 1           | 30       |
| Total cases            |                        | 24          | 37.2     |

명)를 대상으로 하였다(Table 1). 낭종성 악골병소의 환자는 치근단낭종 3례, 함치성낭종 2례, 치성각화낭종 12례이었으며, 종양성 악골병소는 법랑모세포종 8례, 골화성섬유종 1례, 골육종 1례였다. 외과적 수술전에 시행한 전산화단층촬영술은 Light Speed QX/i(GE Medical system, Milwaukee, U.S.A)을 이용하여 4mm 두께로 횡단면은 안와-외이도선과 평행하게 촬영되었으며, PACS (Picture Archiving and Communication System, TechHeim Co. Ltd. Ver 3.94)를 이용하였으며, 조영제는 ULTRA-VIST INJ®를 사용하였다.

2. 연구방법

1) 형태학적 변화

각각의 질환에 따라 부위별 위치(하악/상악, 좌/우)와 함께 악골내 병소의 형태는 단방형(unilocular), 소엽형(lobulated), 다방형(multicular)으로 분류하였고, 병소의 크기에 따라 병소의 근원심 길이(mesiodistal length: L)와 협설측 폭경(buccolingual width: W), 길이와 폭경의 비율(L/W)을 측정하였으며, 병소의 경계부의 경화성 변연부의 존재 유무, 병소의 경계부의 피질골의 상실유무, 병소내의 치아포함유무 및 치근의 흡수양상을 조사하였다.

2) Hounsfield Unit 측정

조영제 주입 전과 주입 후에 촬영한 병소 중, 가장 큰 근원심 길이와 협설측 폭경을 가진 촬영 상에서 병소 내부의 HU를 측정하였으며, 병소의 근원심 부위의 경화성 변연부의 존재 시에는 경화성 변연부의 HU를 함께 측정하였다.

Ⅲ. 연구 결과

1. 낭종 질환의 분석

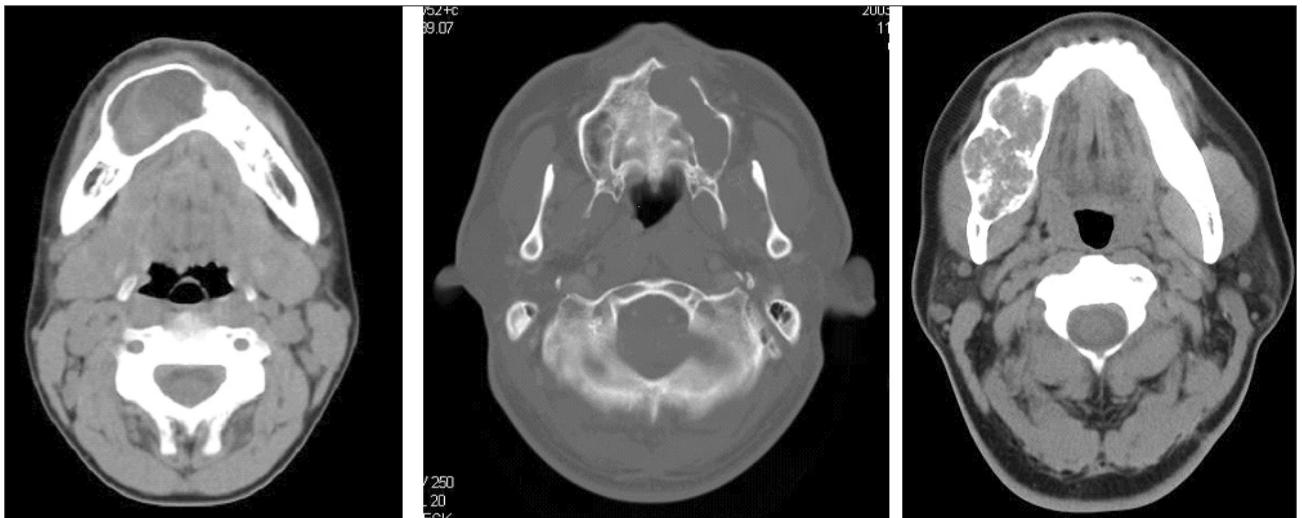
두 17증례의 치성낭종 중 치근단 낭종 3례, 함치성 낭종 2례에서는, 형태학적으로는 모두단방성의 형태를 이루고 있었으며, 근원심 길이(mesiodistal length: L)는 평균 23.36mm, 협설측 폭경(buccolingual width: W)은 18.7mm이었으며, 길이와 폭경의 비율(L/W)은 평균 1.29로 측정되었다. 모든 치성낭종에서 병소

의 경계부에서 경화성 변연부를 관찰할 수 있었다. 또한 모든 증례에서 협설측 피질골의 상실은 관찰되지 않았으며, 병소에 포함된 치근은 다양하게 나타났으며, 일부에서는 치근 흡수의 양상을 나타내는 경우도 있었다. 가장 큰 근원심 길이와 협설측 폭경을 가진 촬영상에서 병소 내부의 HU를 측정하여 병소 중심부 낭종 내용물은 평균 HU는 64.27(32-82)로 측정되었으며, 근원심부의 경화성 변연부는 평균 HU는 411.25(277-575)로 측정되었다(Table 2).

치성낭종질환 중, 치성각화성낭종의 경우 상악에 발생한 5례, 하악에 발생한 7례의 모두 12례를 분석한 결과, 단방형 5례, 소엽형 5례, 다방형 2례를 관찰하였고, 근원심 길이(L)는 평균 31.84mm, 협설측 폭경(W)은 14.38mm이었으며, 길이와 폭경의 비율(L/W)은 평균 2.60로 측정되어 다른 일반적인 치성낭종에 비해 근원심 성장의 속도가 협설측 성장보다 빠른 것으로 나타났다. 모든 치성각화성낭종에서 경화성 변연부를 가지고 있었으며, 협설측 피질골의 상실유무는 6례로, 상악에서 5례, 하악에서 1례가 관찰되었다. 모든 증례에서 치근의 흡수는 관찰되지 않았으며, 낭종벽 주위로 daughter cyst로 의심되는 작은 크기의 낭종성 병소가 부위가 6례의 증례에서 관찰할 수 있었다(Fig. 5). 치성각화성낭종의 병소 중심부의 낭종 내용물에서의 HU는 평균 44.41(25.39-58.62)로 측정되었고, 병소 경계부 근원심부의 경화성 변연부는 평균 473.62(270-668)HU로 나타났으며, 상악에서는 평균 397.25(270-589)HU, 하악에서는 평균 534.72(364-668)HU로 측정되었다(Table 2).

2. 종양 질환의 분석

법랑모세포종 8례, 골화성섬유종 1례, 골육종 1례의 10증례의 종양성 악골 질환을 분석하였다. 법랑모세포종은 하악골에서 4례, 상악골에서 4례의 증례를 분석한 결과, 단방형 4례, 다방형 4례의 형태학적 구조를 보였으며, 근원심 길이(L)는 평균 44.18mm, 협설측 폭경(W)은 28.05mm이었으며, 길이와 폭경의 비율(L/W)은 평균 1.72로 측정되어 일반적인 치성낭종 및 치성각화성낭종보다 근원심 성장의 속도와 협설측 성장이 상대적으로 크게 나타났다. 치성각화성낭종에서와는 달리 경화성 변연부를 가지고 례는 8례 중 1례만 관찰되었고, 뿐만 아니라 협설측 피질골의 상실유무는 모든 증례에서 피질골 상실이 관찰



(a) unilocular

(b) lobulated

(c) multilocular

Fig. 1. Morphologic classification of bony lesions.

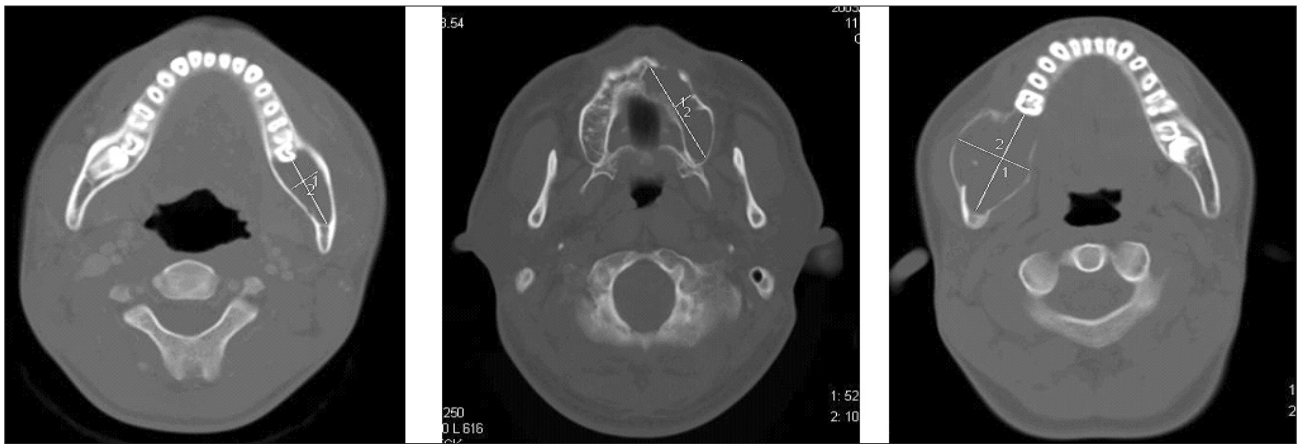


Fig. 2. linear measurement and ratio of bony lesion.

1: mesiodistal length :L, 2: buccolingual width :W, 3. ratio :L/W

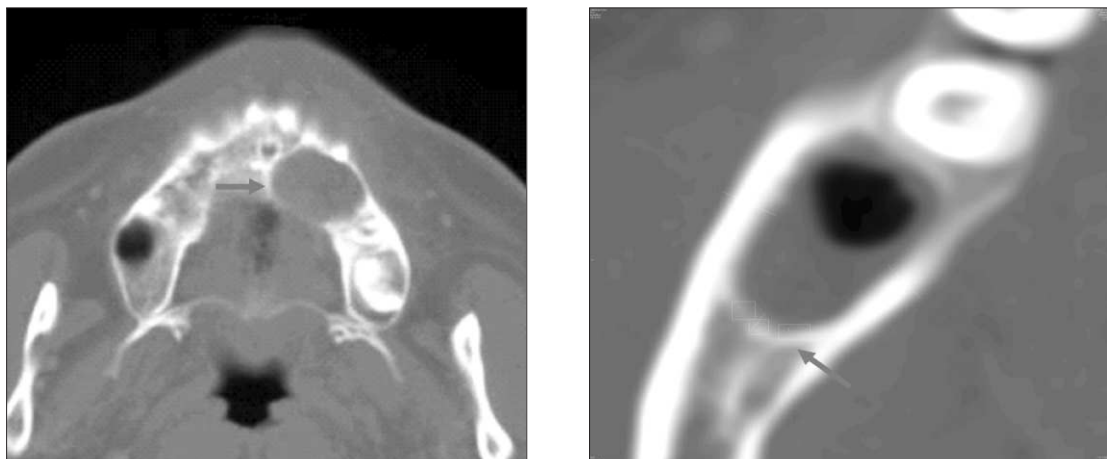


Fig. 3. Presence of hyperostotic border of mesiodistal bony margin(arrow).

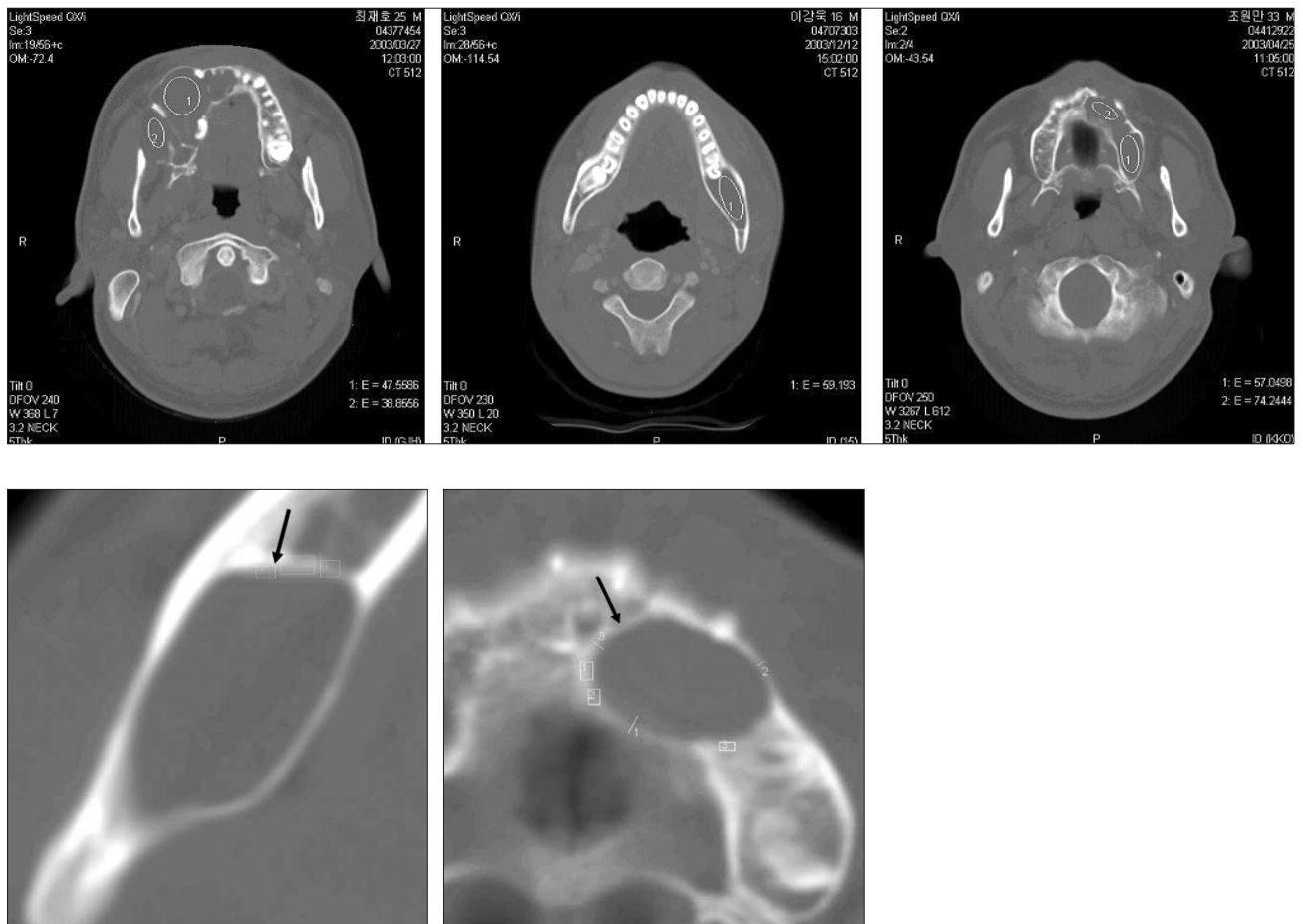


Fig. 4. Measurement of Hounsfield Unit of center of lesion (round circle) and mesiodistal hyperostotic border (arrow).

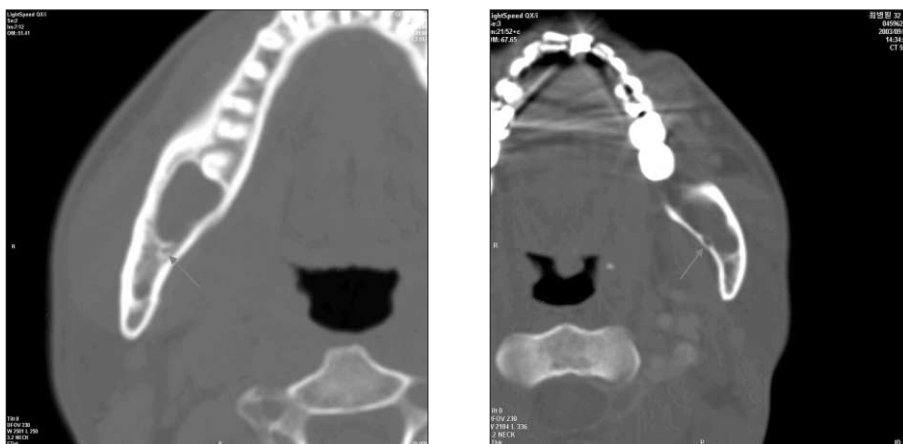


Fig. 5. Identification of daughter cyst in odontogenic keratocyst.

**Table 2.** Hounsfield Unit in Individual Disease(unit: HU)

| Disease                   | Center       |           |               |           | Margin |           |
|---------------------------|--------------|-----------|---------------|-----------|--------|-----------|
|                           | Pre-Contrast |           | Post-Contrast |           | Mean   | Variation |
|                           | Mean         | Variation | Mean          | Variation |        |           |
| Odontogenic Cyst          | 64.3         | 32~82     | 66.4          | 35~89     | 411    | 277~575   |
| Odontogenic Keratocyst    | 44.4         | 25~58     | 87            | 66~98     | 474    | 270~669   |
| Ameloblastoma             | 33           | 24~50     | 116           | 98~120    | 320    | 280~380   |
| Ostogenic Sacoma          | 51           | 17~68     | 119           | 102~162   | NC     | NC        |
| Cemento-ossifying fibroma | 78           | 52~130    | 169           | 125~192   | NC     | NC        |

(NC : No Checked)

되었다. 범랑모세포종의 병소 중심부의 내용물에서의 HU는 평균 32.95(24-50)으로 측정되었고, 경화성 변연부를 가진 1례에서 변연부는 320HU로 나타나 치성각화성낭종보다 낮은 HU의 수치를 보였다.

1증례의 단방형의 형태 소견을 보인 하악골에 발생한 골육종의 병소에서는 경화성 변연부는 관찰되지 않았으며 피질골 상실이 관찰되었다. 이 골육종에서의 병소 중심부는 51.3HU를 나타내었다. 1례의 골화성섬유종에서는 근원심 길이(L)는 45.4mm, 협설축 폭경(W)은 22.1mm이었으며, 길이와 폭경의 비율(L/W)은 평균 2.05로 측정되었다. 경화성 변연부는 관찰되지 않았고, 협설축 피질골의 상실되는 부위도 관찰되지 않았다. 골화성섬유종의 병소 중심부의 내용물에서의 HU는 78,15로 측정되었다(Table 2).

#### IV. 총괄 및 고찰

전산화단층촬영술이 영상진단분야에 도입된 이래 X-선흡수계수를 병소의 감별진단에 이용하려는 시도는 계속되어 왔으며 실제로 많은 도움을 주고 있다<sup>36)</sup>. CT number를 조직의 특성과 병소의 진단에 이용한다면 육안적 판단보다는 정확한 것은 자명한 일이며, 이러한 시도는 계속되고 있고 실제로 임상에서도 이용되고 있다<sup>3, 5, 8-10)</sup>. CT의 영상은 pixel이라 일컫는 점으로 구성되는데 이 pixel의 CT number는 물의 X-선흡수계수를  $\mu_w$ 라 하고 측정하려는 물질의 X-선흡수계수를  $\mu$ 라 하였을 때, 다음과 같은 공식에 의하여 산출된다.

$$CT\ number = [\mu - \mu_w / \mu_w] \alpha$$

이때  $\alpha$ 는 척도인자(scaling factor)이다. 이 척도인자는 현재 이용되고 있는 CT scanner에서는 대부분 1000(Hounsfield unit;HU)이다<sup>9)</sup>. 현재 임상에서 이용되고 있는 CT는 특별한 불량한 기기를 사용하지 않는 한 신뢰할 만한 CT number를 나타낸다. Pickering 등<sup>8)</sup>은 적출된 신장에 대한 연구에서 정상 실질이 36-56, 낭종이 6-18, 신세포암이 28-66, 신주위지방이 -14-110 등의 광범위한 CT number를 가졌으며, Alfidi 등<sup>3, 4)</sup>의 연구에서는 간장 8-40HU, 신장 16-29HU, 췌장 3-19HU 등의 분포를 보였고, Siegelman 등<sup>11)</sup>의 연구에서는 폐의 악성종양이 57-119HU, 양성

종양이 60-895HU의 광범위한 CT number의 분포를 보였다고 하였다.

본 연구의 치성 낭종에서는 내강의 HU 수치가 60 HU 이하로 나타났으며, 평균 40 HU 정도의 수치를 나타내었다. 일부 증례에서 HU 수치의 상승이 나타났으며 이는 염증성 및 출혈성 소견으로 인한 수치의 상승으로 사료되었다<sup>20)</sup>. 또한 치성낭종의 질환에서는 모두 골경화성 경계부가 관찰 되었으며<sup>20)</sup> HU 수치는 약 300~600 HU로 나타났으며, 중앙 질환에서는 골경화성 경계부가 관찰되지 않았다. 중앙질환 중, 1례에서 골경화성 경계부가 나타났으나, 최종 병리적 진단 상, 전형적인 범랑모세포종의 소견을 보이지는 않았던 경우로서 확진을 위한 추가적인 병리 검사가 필요하리라고 생각되었다. 본 연구에서 치성 낭종은 CT 상, 조영강조영상에서 거의 HU 값이 증가하지 않았다. 연구에 포함된 치성각화성낭종 1례에서 조영강조영상에서 HU 값이 증가된 소견을 보였던 바, 이는 수술 소견상 심한 염증을 동반하고 있었던 바, 이로 인한 변화가 아닌가 추측하였다<sup>12, 14)</sup>. 중앙성 질환은 대부분 조영제 주입 후 영상에서 조영증강이 뚜렷이 나타나, 내부의 HU 수치가 증가되어 나타났다. 그러나 일부 범랑모세포종에서 조영증강이 뚜렷치 않은 양상을 보였는데, 이는 범랑모세포종의 다양한 방사선학적 소견과, 조직학적 소견으로 인해 낭종성 범랑모세포종과 고형성 범랑모세포종의 차이로 인하여 내부의 내용물의 성상이 상이하기 때문으로 사료된다. 치성각화성낭종은 하악에서는 주로 피질골의 피박화가 나타났으며, 1 증례에서는 하악골의 영속성이 결여되어 있었다. 반면 상악에서는 모든 치성각화성낭종에서 악골의 영속성이 결여되어 있었다. 치성각화성낭종에서는 다른 치성낭종에 비하여 높은 공격적 성향을 보이지만<sup>13, 15-17, 22)</sup>, 본 연구에서의 결과에서 L/S ratio 가 큰 수치를 보인 것은 피질골의 파괴보다는 피박화를 일으키며 중앙성 질환에 비해 공격적 성향이 적음을 의미하였다. 특히 본 연구에 포함된 9증례의 치성각화성낭종 중에서 6 증례에서 소낭(microcyst)으로 생각되어지는 작은 직경의 피질골 부위의 소낭을 관찰할 수 있었으며, 이는 치성각화성낭종의 높은 재발율과 임상적 수술법과도 높은 관계가 있을 것으로 생각되었다<sup>13, 19)</sup>.

## V. 결 론

본 연구를 통해 악골에 발생한 치성 낭종 및 종양성 질환의 컴퓨터단층촬영상에서 각 질환의 방사선학적 특징을 살펴보고, 병소의 중심부와 경계부의 Hounsfield Unit 수치를 정량화하고자 하였으며, 조영증강 사진상에서 Hounsfield Unit의 변화를 살펴봄으로써, 악골에 발생한 병소들의 감별진단에 다소의 임상적 유용성의 결과를 보였다.

## 참고문헌

1. Mclover J: Differential diagnosis of OKC from ameloblastomas can be difficult. They sometimes show an aggressive growth or neoplastic potential and tend to recur. *Br J Oral Surg* 1972;10:116-25.
2. Van Rensburg LJ, Paquette M: Small areas of cortical crevices have been identified and described in multilocular and multilobular OKCs on CT and MRI. They are considered to be partially related to the high recurrence rate. *Oral & Maxillofacial Surgery Clinics of North America* 2001;13(4):657-96.
3. Alfidi RJ, Hagga J, Meaney TF: Computed tomography of the thorax and abdomen. *Radiology* 1975;117:257-264.
4. Alfidi RJ, Macintyre WJ, Meany TF, Chernak ES, Janicki P, Tarar R, Levin H: Experimental studied to determine application of CAT scanning to human body. *Radiology* 1975;124:199-207.
5. MaCullough EC, Baker HL, Houser OW, Reese DF: An evaluation of quantitative and radiation features of a scanning X-ray transverse axial tomograph(EMI scanner). *Radiology* 1974;111,709-715.
6. MaCullough EC: Factors affecting the use of quantitative information from a CT scanner. *Radiology* 1977;124:99-107.
7. Metregano VC, Patasnick J, Clark J, Chung Bin A, Weigstein R: Attenuation values in computed tomography of the abdomen. *Radiology* 1977;125:135-240.
8. Pickering RS, Hattery RR, Hatman GW, Holly KE: Computed tomography of excised kidney. *Radiology* 1974;113:643-647.
9. Wittenberg J, Matui RA, Ferruci JT, Margolis MN: Computed tomography of in vitro abdominal organs Effect of preservation of methods on attenuation coefficient. *comput. Tomogra* 1977;1:95-101.
10. Philips RL, Stephens DH: Computed tomography of liver specimen. *Am J Roentgenology* 1975;115:43-46.
11. Siegelmann SS, Zerhouni EA, Leo FP, Khouri NF, Stiitik FP: CT of the solitary pulmonary nodule. *Am J Roentgenology* 1980;135:1-13.
12. Kazunori Yoshiura, Yoshinori Higuchi: The long length of primordial cyst is markedly greater and the short length is similar to other cysts suggest active epithelial growth in primordial cyst. *Oral Surg Oral Med Oral Pathol Oral Radiol Endod* 1997;83:712-8.
13. Browne RM: Keratinized epithelium might induce lobulated or multilocular patterns, because microcyst or daughter cyst formation in OKC. *Oral Surg Oral Med Oral Pathol Oral Radiol Endod* 1997;83:712-8.
14. Yokobayashi T: A clinicopathological study of non-keratinizing primordial cysts and related lesions with special reference to the existence of non-keratinizing primordial cysts. *Jpn J Oral Maxillofac Surg* 1983;29:1090-106 (in Japanese).
15. Payne TF: An analysis of the clinical and histopathologic parameters of the odontogenic keratocyst. *Oral Surg Oral Med Oral Pathol* 1972;33:538-46.
16. Rodu B, Tate AL, Matrinez Jr MG: The implications of inflammation in odontogenic keratocysts. *J Oral Pathol* 1987;16:518-21.
17. Murakami S, Jikko A, Fujishita M, et al.: Clinicopathological study of odontogenic keratocyst. *Oral Radiol* 1990;6:27-32.
18. Yoshiura K, Higuchi Y, Arijji Y, et al.: Increased attenuation in odontogenic keratocysts with computed tomography: a new finding. *Dentomaxillofac Radiol* 1994;23:138-42.
19. Altini M, Cohen M: The follicular primordial cyst (odontogenic keratocyst). *Int J Oral Surg* 1982;11:175-82.
20. Hartis M, Toller P: The pathogenesis of dental cysts. *Br Med Bull* 1975;31:159-63.
21. Vedtofte P, Holmstrup P, Dabelsteen E: Human odontogenic keratocyst transplants in nude mice. *J Dent Res* 1982;90:306-14.
22. Meghji S, Bando Y, Harris M: Periapical infection and the inflammatory radicular cyst. *J Jpn Stomatol Soc* 1994;43:172-6.