

성공적인 악교정 수술을 위한 임상적 접근법 및 개요

가톨릭대학교 의과대학 치과학교실 구강악안면외과
박재역, 박지영

I. 서론

악교정 수술은 여타의 성형 수술과 달리 치아를 포함하는 악골을 수술 대상으로 한다는 점에서 특징이 있다. 치아-안면 부조화를 개선하기 위한 악교정 수술은 기능적 회복과 심미적 증진 두 가지 목표를 모두 만족시켜야 한다. 따라서, 전후, 수직, 수평의 세 가지 평면을 기준으로 한 입체적 진단 및 이에 따른 적절한 수술 계획이 세워져야 한다.

다음의 본문에서는 악교정 수술 환자의 진단 및 수술 방법 그리고, 수술 전후의 처치에 관하여 논의하고자 한다.

위해 내원하는 환자의 대부분은 술전 교정치료를 받은 후 교정의사에 의해 구강악안면외과에 의뢰되지만, 술전 교정없이 내원하는 경우도 종종 볼 수 있다. 술전 교정 치료 없이 악교정 수술을 먼저 시행할 수 있는 경우는 상, 하악의 총생이 거의 없고, 상 하악궁의 크기 부조화가 심하지 않은 경우이다. 그러나, 이런 경우라도 수술 후 교정이 필요함을 환자에게 인지시켜야 한다. 일반적으로 알려져 있는 악교정 수술의 시기는, 사춘기 급성장이 지나고 성장이 완료된 이후가 추천된다. 그러나, 상, 하악 크기의 부조화가 너무 심하여 환자가 심리적, 사회적으로 문제가 되는 경우 재발 가능성을 염두에 두 고라도 수술을 조기에 시행할 수도 있다.

II. 본론

1. 악교정 수술의 시기, 진단 및 치료계획

1) 시기

교정만으로 해결되지 않는 치아-안면 부조화의 경우 악교정 수술을 시행하게 된다. 악교정 수술을

2) 진단 및 치료계획

악교정 수술 환자의 진단은 기본적으로 두부 방사선 사진 분석 및 사진을 통한 안모분석을 통해 이루어진다. 상악 제1대구치를 기준으로 이에 대한 하악 제1대구치의 전후 위치에 따른 치성 부정교합의 분류인 Angle's classification은 그 간편성 때문에 널리 이용되며, 어느 정도의 골격성 부조화를

표 1. Classification of Class II malocclusion for orthognathic surgery

Classification of Class II malocclusion		Features
Type A	a	Anteriorly positioned maxilla with normal positioned mandible
	b	Anteriorly positioned maxilla with anteriorly positioned mandible
	c	Anteriorly positioned maxilla with posteriorly positioned mandible
Type B	a	Normal positioned maxilla with normal positioned mandible
	b	Normal positioned maxilla with posteriorly positioned mandible
Type C		Posteriorly positioned maxilla with posteriorly positioned mandible

표 2. Classification of Class III malocclusion for the orthognathic surgery

Classification of Class III malocclusion		Features
Type a		Normal maxilla with overgrown mandible
Type b		Overgrown maxilla with negative anterior overjet
Type c		Undergrown maxilla with negative anterior overjet

반영하지만, 완전히 표현하기에는 한계가 있다. 이에 필자는 나름대로 골격성 부조화를 새롭게 분류하여 진단에 이용하고 있다(표 1, 표 2).

악교정 수술 환자의 진단은 치성 부정교합 분석은 물론이고, 전후방, 수평적, 수직적 골격 부조화를 입체적으로 분석하는 것이 포함된다. 저자가 사용하는 악교정 수술을 위한 두부계측 참고치는 Dr. 최에 의해 발표된 한국인의 평균치로서 표 3과 같다. 그러나, 이는 참고치일 뿐 절대적인 기준치는 될 수 없다는 점을 명심해야 한다. 정상 수치가 반드시 심미적인 안모를 보장하지는 않기 때문이다.

대부분의 두부 계측 방법은 치아 및 골격을 위주로 이루어지지만, 필자는 악교정 수술을 위한 두부

표 3. 두부방사선계측 분석 및 연조직 분석의 한국인 평균치

Cephalometric skeleto-dental analysis		
	Male	Female
SNA	81.77 ± 5.98	81.08 ± 3.37
SNB	80.22 ± 5.31	78.01 ± 3.31
ANB	1.78 ± 2.02	3.45 ± 1.87
Na ⊥ A	0.43 ± 2	0.43 ± 2
Na ⊥ Pog	-3 ± 2	-3 ± 2
Witt's apparisal	-2.24 ± 2.5	2.46 ± 1.80
Mn body length		
Palatal plane angle	2.75 ± 2.08	2.75 ± 2.08
U1 to SN	109.31 ± 6.0	105.28 ± 6.64
U1 to FH	116.52 ± 6.0	113.80 ± 6.37
IMPA	90.20 ± 5.37	91.62 ± 5.23
Facial height ratio	66.37 ± 5.07	65.30 ± 8.75
ANS-UIE/Me-LIE		
Soft tissue analysis		
Frontonasal angle		
Naso-labial angle	93.22 ± 4.43	97.95 ± 9.86
Labio-mental fold angle	126.35 ± 3.64	127.98 ± 9.07
Na-SubN : SubN-Me	45 : 55	
SubN-Stm : Stm-Me	1 : 2	
TVL(Sn) to UL	4.91 ± 1.41	
TVL(Sn) to LL	2.45 ± 1.64	
TVL(Sn) to A'	-0.39 ± 0.48	
TVL(Sn) to B'	-4.55 ± 2.31	
TVL(Sn) to Pog'	-2.90 ± 2.21	
Ricket's		
E-line	Upper lip	0.86 ± 2.15
Lower lip		0.06 ± 2.38

계측시에 Arnett의 true vertical line을 기준으로 한 연조직 분석을 중요시한다. Arnett의 true vertical line은 환자의 두부 위치가 자세적 안정위에 있을때, subnasale에서 지면에 대한 수직으로 내린 기준선이다(그림 1).

이를 중심으로 상, 하악골의 전후방 위치를 분석하여 상악 혹은 하악만 단독으로 수술할 것인지 상악 및 하악을 동시에 수술해야 할 것인지 결정한다. 물론 앞서 말했듯이 양악 수술에서는 단순히 전후방적 부조화 뿐만 아니라 수직적, 수평적 부조화도

임상가를 위한 특집 2

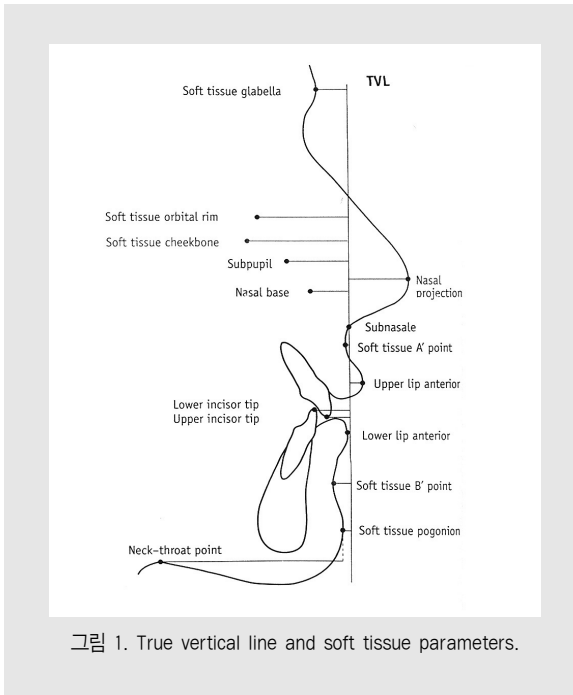


그림 1. True vertical line and soft tissue parameters.

고려해야 한다. 수직적인 과성장 혹은 열성장이 존재 시에는 잇몸 과다노출증(gummy smile), 개교합(open bite) 등의 증상이 발생될 수 있으며, 이를 해결하기 위하여 양악 수술이 필요할 수 있다. 또한 본인 및 타인에 의해 인지되는 안면비대칭도 양악 수술로서 해결 가능하다. 물론 이러한 수술 계획은 술 전 교정 치료 단계에서 정확한 분석을 통해 이루어져야 한다. 만약 수술을 통해 해결하지 않을 치아-안면 부조화라면 탈보상(decompensation)이 아니라 보상(compensation)이 이루어져야 하기 때문이다.

3) paper surgery 및 model surgery

위의 진단과 치료계획을 바탕으로 술전 모의수술을 시행하게 된다. paper surgery는 방사선 사진과 template를 이용하여 직접 손으로 묘사도를 그린 후, 수술 후의 새로운 위치로 이동시키는 방법으로 새로운 악골의 위치에 따라 연조직 모습도 예상되

어 그려진다. 최근에는 computer상에 안면사진과 두부 방사선 계측값을 입력한 후 이를 분석하는 프로그램을 이용하는 방법도 널리 이용되는데, 이를 위한 다양한 프로그램이 개발되어 있다.

paper surgery는 실제 수술과 정확히 일치한다고는 할 수 없으나, 수술을 통한 환자의 얼굴 변화를 대략적으로 예견 가능하므로 수술 계획을 수립하는데 도움이 된다.

모형 수술은 paper surgery에 의해 계획된 수술을 실제 모델에서 구현함으로써 실제 수술에 필요한 wafer(splint)를 제작하기 위하여 수행된다. 상악 또는 양악 수술 시에는 하악 과두와 교합 평면상의 관계가 정확히 재현되어야 하므로 face bow transfer를 통하여 두개저와 상악골의 관계를 채득하고, 반조절성 교합기에 상, 하악 모형을 mounting한 후 모형 수술을 시행하게 된다. 이렇게 하여 형성된 술후 이상적인 교합관계를 최종 mounting한 후 최종 wafer를 resin으로 제작한다. 하악 수술 시에는 1개의 최종 wafer 제작만이 필요하나, 양악 수술 시에는 최종 wafer 외에 상악의 골절단 후 새로운 위치로 이동하기 위하여 기준이 되는 intermediate wafer가 필요하다. 수술은 바로 이 wafer를 통하여 이루어지므로 정확한 모형수술 및 이에 따른 wafer 제작의 중요성은 아무리 강조해도 지나치지 않다.

2. 수술방법

1) 상악 수술

상악을 중심으로 한 중안모의 대표적 악교정 수술 방법으로는 Le Fort I, II, III 골절단술과 분절 골절단술(전방 혹은 후방)이 있다. 중안면의 골절 분류방법을 응용한 Le Fort 골절단술 중 주로 사용되는 방법은 Le Fort I 골절단술이다. 구강내 접근법으로 시행하는 Le Fort I 골절단술을 요약하면

다음과 같다. 먼저 출혈 조절을 위해 epinephrine 이 함유된 국소마취제를 이용, 절개할 부분에 침윤 마취 한다. 다음 제 1, 2 소구치 부위 수평 전정 절개 후 판막을 거상하여 상악골을 노출시키고, 비강저 점막까지 거상시킨 후 전기톱을 이용하여 상악골의 수평 절단이 이루어진다.

이때 골절단의 형태나 위치는 필요시 증례에 따라 변화시킬 수 있다. 상악골의 후방부와 접형골의 익상돌기와의 연결부는 curved osteotome을 이용하여 분리시키는데, 이때 손으로 익돌기(hamular notch)를 촉진하면서 시행하여야 하며, 상악 동맥이나 익정맥총과 같은 혈관이 손상되지 않도록 주의가 필요하다. 일단 Le Fort I 골절단이 완료되면 상악을 Rowe plier나 Obwegeser mobilizer로 충분히 분리한다.

이후 증례에 따라 골삭제나 골이동을 시키고 마지막으로 금속판 및 나사 또는 wire를 이용하여 고정 후 봉합한다. 최근에는 금속판 및 나사를 이용한 강성 고정 방법이 더 선호되고 있으나, wire를 이용한 반강성 고정법으로 수술 후 elastic을 이용한 상악의 미세한 위치조정이 가능하므로 유리하다는 보고도 있다.

Le Fort II, III 골절단술은 주로 중안모의 열성장을 보이는 증후군에서 시행할 수 있으며 구강내 접근법 뿐만 아니라 구강외 접근이 모두 요구된다. 중안면골의 절단을 위한 접근법으로 주로 Bicoronal approach를 이용하나 미간 중앙부의 비교적 간단한 절개를 통해서도 시행할 수 있다. 중안면골의 절단 시에는 비루관, 하안와 신경, 안구 및 안신경 등의 중요한 해부학적 구조물의 손상이 비가역적으로 발생할 수 있으므로 더욱 주의를 요한다.

상악의 분절 골절단술은 Le Fort 골절단술과 달리 상악골의 일부만을 골절시키는 외과적 술식으로 상악 전방부 및 후방부 모두에서 이루어질 수 있다. 분절골절단술에서 유의할 점은 골편으로의

혈액공급을 원활하게 하여 괴사를 방지하는 것인데, 이를 위하여 구개점막의 절개를 시행하지 않고, 상악 협측 전정의 수평 절개만을 시행하는 변형된 방법이 이용된다. 최근에는 돌출된 입을 해결하는 방법으로 상악 제1소구치 발치 공간을 이용한 전방 골절단술을 이용한 방법이 널리 이용된다. 분절골절단술로 상악 전방부의 후방이동시 안모의 변화는 확실하며, 문헌에 의하면 총 골 이동량의 90~95% 이상 상순이 함께 후방 이동된다고 보고 되고 있다. 과도한 후방 이동시에는 상순의 지지가 부족해지면서 조로의 안모가 될 수 있으므로 술 전 면밀한 연조직 분석을 통하여 수술량을 결정해야 한다.

상악의 후방골절단술은 구치부 개교를 치료하기 위한 술식으로 최고 고안되었으며, 악궁의 수평적 부조화(협설측 부조화), 심하게 정출된 구치를 해결하기 위해서도 이용된다. 이러한 상악 분절술의 고정은 대부분 강성고정법을 이용하나, 비고정성 방법으로 할 경우 최소 6주의 악간고정 기간을 필요로 한다.

2) 하악 수술

하악의 악교정 수술은 수술 부위에 따라 하악 본체 수술과 하악 상행지 수술로 나눌 수 있으며, 하악상행지의 수술은 골절단 방법에 따라 시상, 수직, 수평 골절단술, L-자 혹은 S-자형의 절단술 등으로 나뉜다. 이중 대표적인 수술 방법은 시상 골절단술(sagittal split ramus osteotomy; SSRO) 및 수직골절단술(vertical ramus osteotomy; VRO)이다.

하악의 분절골절단술은 많은 증례에서 상악의 분절골절단술과 동반하여 이루어지는데, 발치공간이나 기존의 치아사이의 공간 혹은 보철물의 pontic 공간을 이용하는 Köle 의 방법이 아직까지 사용되고 있다.

임상가를 위한 특집 2

3) 이부성형술

치아 교합과 무관하게 시행할 수 있는 악교정 수술로 비교적 간단한 수술이면서 안모의 외형에 큰 영향을 미치는 이부성형술이 있다. 이부성형술의 선택은 전후 안면고경의 비율, 하안면의 길이 비율, 하순이와(labiomental fold)의 형성 여부 및 형태, Rickett's E-line을 기준으로 한 Pogonion의 전후 위치 등을 고려하여 결정한다. 골절단은 이공과 하악 하연 사이에서 이루어지며, 절단된 이부의 이동 방향에 따라, 축소 및 확대, 전후방 혹은 수평(회전) 이동이 가능하다. 심한 열성장의 증례에서는 이중 전방이동 이부성형술 혹은 자가골이나 보형물의 onlay 혹은 sandwich graft를 이용할 수도 있다.

후방 이동 이부성형술의 경우에는 하악 이부의 설골 상방근이나 이근등을 포함한 연조직의 미미한 수술변화로 술 후 결과의 예측이 매우 어려운 단점이 있다.

하악골의 편측 변위로 인한 안면 비대칭 환자에서 하악 치아의 중심선과 이부의 중심선이 일치하지 않는 경우에는 단순 수평이동의 이부성형술을 요한다. 악교정 수술 환자에서의 이부성형술은 환자의 선택이 아니라 반드시 술자의 치료계획상 포함되어야만 악교정 수술 후 환자의 심미적 만족도를 높일 수 있다.

3. 수술전, 후 처치 및 환자 관리

악교정 수술 환자의 술전 및 술후 관리는 일반적인 악안면 외상 환자의 처치와 크게 다르지 않다. 감염 예방 및 술후 동통 감소를 위하여 약 5~7일간 항생제 및 진통 소염제를 투여하고, 부종 감소를 위하여 steroid 투여 및 압박 드레싱 및 냉찜질을 실시한다. 강성 고정 시에는 수술 직후 악간 고정이 필수적이지는 않으나, 수술후 안정을 위하여 약 1주일간 악간고정을 실시한다. 때문에 환자의

기도관리는 매우 중요하다. 특히 양악 수술의 경우, 비출혈 및 부종에 의해 환자의 호흡곤란이 야기될 수 있으므로, 술후 첫날의 close monitoring이 요구된다.

악교정 수술의 성공과 실패를 가늠하는 가장 큰 요인은 수술 후의 재발이다. 계획했던 수술 상태에서 악골이 바람직하지 않은 어떤 새로운 위치로 이동되는 재발은 수술 직후 즉, 악간고정을 제거한 즉시로부터 최대 약 4주동안 발생하는 조기 재발과 그 이후에 서서히 발생하는 만기 재발로 나뉜다. 하악과두 돌기의 위치이상과 술후 교합장애가 조기 재발의 주 원인으로, 수술시 악간 고정 제거 후 교합 확인 및 수술 전, 후의 적절한 교정 치료로 교합 장애를 제거하도록 하면 어느 정도 예방할 수 있다. 만약, 수술 중 교합 확인 시 과두돌기의 위치 이상이 발견된다면, 즉시 근심골편을 새로운 위치로 재고정 시켜야 한다. 반면, 만기 재발은 하악 과두돌기의 하악와 내에서의 점진적인 위치 변화, 연조직의 회귀효과, 불충분한 교정치료에 의한 미세 교합장애 등이 원인이 될 수 있으며, 이 또한 적절한 교정치료 및 물리치료를 통해 예방이 가능하다. 필자는 하악골 전돌증 환자에서는 Class III elastic을 하악 후퇴증 환자에서는 Class II elastic을 술후 약 2~3개월간 장착시켜 연조직 회귀에 대한 재발 가능성을 감소시키고, 하악 과두가 관절와 내에서 적응될 수 있는 시간을 부여한다.

Ⅲ. 결론 및 요약

악교정 수술은 수술 직후 뚜렷한 안모 개선으로 환자의 만족도가 매우 높은 치료 방법이다. 기능적인 면과 심미적인 면 모두에서 이상적인 결과를 얻기 위해서는 정확한 진단과 적절한 수술계획 하에, 정교한 수술이 이루어져야 한다. 이 과정에서 교정

성공적인 악교정 수술을 위한 임상적 접근법 및 개요

의사와 구강외과의사는 긴밀하게 협조해야 하며, 정과 수술의 전반에 관한 상호 이해 및 지식이 필수적이다. 환자에게 더 나은 치료결과를 제공하기 위하여 교

참 고 문 헌

- 박재역 외, 악교정 수술학, 군자 출판사 2003 서울
- G. William Arnett et al. Facial and Dental Planning for Orthodontists and Oral Surgeons. Mosby 2004
- 치과 교정 진단 및 응용, 양원식, 지성 출판사, 2001. 서울