

자가 치아 이식술에 사용되는 Computer Aided Rapid Prototyping model(CARP model)의 실제 치아에 대한 오차

일산 예치과, 연세대학교 치과대학 치과보존학교실², 연세대학교 치과대학 구강악안면방사선학교실³
이성재^{1,2}, 김의성², 김기덕³, 이승종²

ABSTRACT

Accuracy of computer aided rapid prototyping model(CARP model) compared with real donor tooth in autogenous tooth transplantation.

¹Ilsan Ye Dental Clinic, ²Department of Conservative Dentistry, College of Dentistry, Yonsei University, ³Department of Oral Radiology, College of Dentistry, Yonsei University.
Seong-Jae Lee^{1,2}, Eui-Seong Kim², Kee-Deog Kim³,
Seung-Jong Lee²

Objective : The purpose of this study was to evaluate the dimensional errors between real tooth, 3D CT image and CARP model.

Materials and Methods : Two maxilla and two mandible block bones with intact teeth were taken from two cadavers. Computed tomography was taken either in dry state and in wet state. After then, all teeth were extracted and the dimensions of the real teeth were measured using a digital caliper at mesio-distal and bucco-lingual width both in crown and cervical portion. 3D CT image was generated using the V-works 4.0™ (Cybermed Inc., Seoul, Korea) software. Twelve teeth were randomly selected for CARP model fabrication. All the measurements of 3D CT images and CARP models were made in the same manner of the real tooth group. Dimensional errors between real tooth, 3D CT image model and CARP model was calculated.

Results : 1) Average of absolute error was 0.199 mm between real teeth and 3D CT image model, 0.169 mm between 3D CT image model and CARP model and 0.291 mm between real teeth and CARP model, respectively. 2) Average size of 3D CT image was smaller than real teeth by 0.149 mm and that of CARP model was smaller than 3D CT image model by 0.067mm. **Conclusion :** Within the scope of this study, CARP model with the 0.291 mm average of absolute error can aid to enhance the success rate of autogenous tooth transplantation due to the increased accuracy of recipient bone and donor tooth.

Keyword : Absolute error, Autotransplantation, Donor tooth, Rapid prototyping, Recipient bone site preparation, 3D CT image model

I. 서론

자가 치아 이식이란 이용 가능한 공여치가 있는 경우 소실된 치아에 대한 수복 방법 중 하나로 같은 종의 동일 개체 내에서 한 치아를 원래 위치에서 소실된 치아 부위로 이식하는 것을 의미한다¹⁻²⁾.

자가 치아 이식술의 예후에 영향을 미치는 중요 인자로 공여치 치근면에 존재하는 건전하고 생활력 있는 치주인대 세포의 유지를 들 수 있다. 이는 자가 치아 이식술시 발생하는 공여치의 구강 외 노출 시간 등에 의해 많은 영향을 받는다³⁻⁴⁾. 예후에 영향을 미치는 또 다른 중요 인자로 피이식 조직과 이식된 치아의 치근면 사이의 간격으로써 피이식 조직과 이식된 치아의 치근면이 긴밀한 접촉을 이룰 경우 치주인대 내로의 혈류 공급이 원활하게 이루어져 자가 치아 이식의 성공률을 높일 수 있다⁵⁾. 피이식 치조골을 공여치와 긴밀한 접촉이 되도록 하기 위해 종전에는 공여치를 먼저 발거 후 그에 맞도록 치조골 성형을 시도함으로써 공여치의 구강 외 노출시간이 오래 걸리게 되는 문제점을 갖고 있었다.

Lee 등⁶⁻⁷⁾은 이런 문제점을 보완하고자 Computer Aided Rapid Prototyping model(이하 CARP 모델)을 이용하여 미리 공여치와 똑같은 모양의 모델 치아를 제작, 자가 치아 이식술에 사용하였다. 또, Kim 등⁸⁾은 치근흡수와 같이 평면 방사선상에서는 잘 알 수 없는 3차원적인 정보를 채득하기 위해서도 CARP 모델을 사용하였다. 이러한 CARP 모델이 실제와 얼마나 차이가 있는가에 대해 악골에 관해서는 보고된 바가 있지만⁹⁻¹⁰⁾ 실제 치아와 비교하여 어느 정도의 오차가 존재하는지에 대해서는 보고된 바가 없다.

따라서 본 연구에서는 CARP 모델과 CARP 모델의 중간 단계인 3차원 영상 모델(3D CT image model) 그리고 실제 치아간의 크기 오차 측정을 통해 CARP 모델의 효용성과 정확성에 대해 평가해보고자 하였다.

Table 1. Distribution of used teeth in making 3D CT image

	Maxilla 1	Maxilla 2	Mandible 1	Mandible 2	Total
Anterior Tooth	6	5	6	5	22
Premolar	4	3	4	4	15
Molar	4	3	6	3	16
Total	14	11	16	12	53

II. 연구재료 및 방법

1. 연구자료 수집

기증된 카테바 중 치열이 비교적 완전한 사체 2구의 상악악 치아를 대상으로 총 53개 치아를 이용하였다. 상악골은 치아의 치근이 손상 받지 않는 위치인 상악동 부위에서 비강의 하연을 따라 절단하여 채득하였으며, 하악골은 양측 상행지의 중간 지점에서 절단 후 채득하였다. 치열에 존재하는 금속 수복물로 인한 CT 영상의 선상 오류를 제거하기 위해 존재하는 모든 금속 수복물을 제거하였다¹¹⁾. 본 실험에 사용된 치아분포는 Table 1과 같다.

2. 전산화 단층 촬영

전산화 단층 촬영은 연세대 구강 악안면 방사선과에서 CT HiSPEED Advantage 전산화 단층 촬영장치(GE medical system, Milwaukee, USA)를 이용하여 high resolution algorithm, 512×512 matrix, 120kV, 200mA 조건하에서 1mm slice thickness로 연속적인 횡단면 전산화 단층 촬영을 시행하였다.

각각의 골을 건조된 상태로 플라스틱 통 내부에 위치시켜 실제 임상에서의 CT 촬영시 위치되는 악골 방향과 유사한 위치로 설정하여 촬영 후 이를 dry state로 설정하였다. 그 후 dry state에서 사용된 플라스틱 통 내부에 표본 골을 dry state와 마찬가지로 실제 임상에서 촬영시와 유사한 위치로 악골을 위치시킨 후 wet 조건을 부여하기 위해 물로 채워 표본골이 완전히 잠긴 상태로 설정하여 전산화 단층 촬영을 시행하였다.

3. 실제 치아 계측점간 거리 측정

전산화 단층 촬영 후 각각의 표본 골에 있는 치아들을 발거하였으며, 이들 개개 치아에 대해 계측점간 길이 측정을 시행하였다. 이는 치아 고유의 해부학적인 지점을 이용, 다음 4가지 부위를 기준으로 측정하였다.

- 1) Maximum mesio-distal width in crown portion : Distance between mesial and distal height of contour
- 2) Maximum bucco-lingual(=labio-palatal) width in crown portion : Distance between buccal(=labial) and lingual(=palatal) height of contour
- 3) Maximum mesio-distal width in cervical portion
- 4) Maximum bucco-lingual(=labio-palatal) width in cervical portion

실제 치아의 길이 측정은 디지털 캘리퍼 (Mitutoyo Corp., Utsunomiya, Japan)를 사용하였으며, 길이 측정시 먼저 캘리퍼의 측정날을 치아장축에 평행하게 위치시킨 다음 이를 기준으로 길이 측정을 시행하였다.

4. 3차원 영상 재구성 및 계측점간 거리 측정

CT 단말장치의 영상 자료들을 개인용 컴퓨터로 옮긴 후 V-works 4.0™ (Cybermed Inc., Seoul, Korea) 소프트웨어를 이용하여 모든 치아에 대해 3차원 영상모델(3D CT image model)로 재구성하는 작업(segmentation procedure)을 수행하였다. 3차원 영상모델 제작과정 중 임계치(threshold value)는 Cybermed사의 조언대로 1000으로 설정하였다.

재구성된 3D CT 영상에 대해 V-works 4.0™의 계측 프로그램을 이용하여 앞서 발거된 실제 치아에서 설정된 부위간의 길이 측정을 시행하였다 (Figure 1과 2).

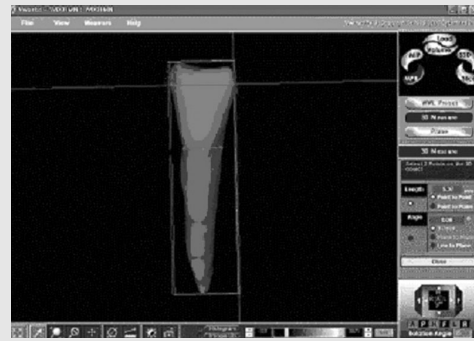


Figure 1. Measuring with V-works™ program (mesio-distal width in crown and cervical portion)

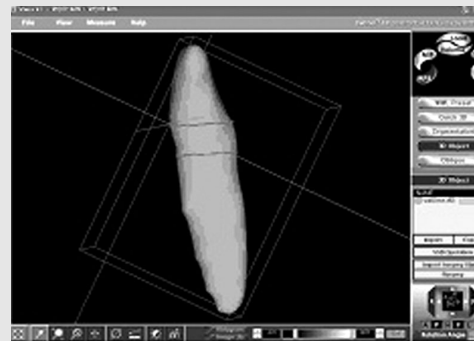


Figure 2. Measuring with V-works™ program (bucco-lingual width in crown and cervical portion)

길이측정은 우선 V-works 4.0™ 프로그램내 3차원 영상 모델 이미지를 모니터에 실행시킨 후 실제 치아에서 캘리퍼를 이용 계측했던 포인트간의 거리를 측정하였다. 실제 치아에서 측정시 사용되었던 치아장축에 평행하게 설정된 캘리퍼의 측정날과 마찬가지로 치아장축에 평행한 평면을 3차원 영상 모델상에 3점을 지정해 줌으로써 설정한 후(Table 3), 설정된 평면과 치관 부위의 근심측 최대 풍융부사이의 수직거리 및 설정된 평면과 원심측 최대 풍융부사이의 수직거리를 합산하여 Mesio-distal width in crown portion 거리를 구하였으며, bucco-lingual (=labio-palatal) width in crown portion 역시 앞서 설정된 평면과 마찬가지로 치아

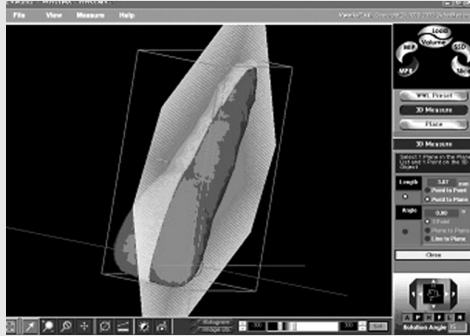


Figure 3. Plane parallel to long axis of tooth and distance from mesial height of contour of #11

장축에 평행한 평면과 협측 및 설측 최대 풍융부사이의 거리를 합산하여 구하였다. 치경부 역시 치관의 거리 측정과 마찬가지로 치아 장축에 평행한 평면과 치경부의 근원심측 및 협설측 지점과의 거리를 합산하여 구하였다.

길이 측정시 정확한 포인트의 위치 및 평면을 지정해주기 위하여 3차원 영상 모델의 3차원적인 회전을 통해 axial view, coronal view, sagittal view에서 위치를 재확인하였다.

5. CARP model sample의 선택, 제작 및 계측 점간 거리 측정

재구성된 3차원 영상모델 중 CARP 모델제작을 위해 상하악 전치 및 소구치, 대구치에 대해 각각 2개씩 임의 추출하여 총 12개의 치아 샘플을 선정하였다. 각각의 치아에 대해 각각 dry state 및 wet state의 CARP 모델을 Cybermed사(Cybermed Inc., Seoul, Korea)의 starch를 재료로 3D printing 기법을 이용하여 방사선 크기의 100%로 제작 의뢰, 총 24개의 CARP 모델을 제작하였다. 제작된 CARP 모델에 대한 길이 계측은 실제 치아에서 행해진 부위 및 계측기구 등과 방법을 동일하게 행하여, 이를 CARP 모델의 측정 값으로 이용하였다.

실제 치아 및 3차원 영상모델, CARP 모델에서

의 길이 측정은 본 저자 1인에 의해 시행되었다.

3차원 영상모델과 실제 치아 그리고 CARP 모델과 실제 치아간의 크기 오차를 비교하였다. 각 군에서의 오차 비교는 각 오차들의 절대값의 평균(average of absolute)을 이용, 오차 크기 차이로 산정하였다. 또한 3차원 영상 모델 및 CARP 모델의 확대 및 축소 경향 분석을 위해 단순 오차에 대한 분석을 함께 시행하였다.

III. 연구 성적 및 결과

실제 치아와 3차원 영상모델 사이에서의 절대값 오차는 wet state에서는 0.181mm, dry state에서는 0.217mm로써 총 평균 0.199mm로 나타났으며 (Table 2), 실제 치아와 CARP 모델 사이에서의 절대값 오차는 wet state에서는 0.298mm, dry state에서는 0.283mm로써 총 평균 0.291mm를 보였다(Table 3).

Table 2. Average of absolute difference between real tooth and 3D CT image model (n=53) (mm)

	Crown	Cervical	Wet	Dry	Maxilla	Mandible	Total
Absolute Average	0.199	0.193	0.181	0.217	0.181	0.216	0.199
Standard Deviation	0.112	0.122	0.104	0.125	0.107	0.122	0.116

Table 3. Average of absolute difference between real tooth and CARP model (n=12) (mm)

	Crown	Cervical	Wet	Dry	Maxilla	Mandible	Total
Absolute Average	0.263	0.318	0.298	0.283	0.327	0.255	0.291
Standard Deviation	0.263	0.309	0.295	0.282	0.355	0.194	0.287

실제 치아에 대한 3차원 영상모델과 CARP 모델의 확대 및 축소 경향 분석을 위해 단순 오차의 분포를 분석한 결과 먼저 3차원 영상모델은 실제 치아에 비해 축소되는 경향을 나타냈고(Figure 4), CARP 모델 역시 실제 치아보다 축소되는 경향을 나타냈으며, 또한 CARP 모델은 3차원 영상 모델보다 축소되는 경향을 나타냈다(Figure 5와 6).

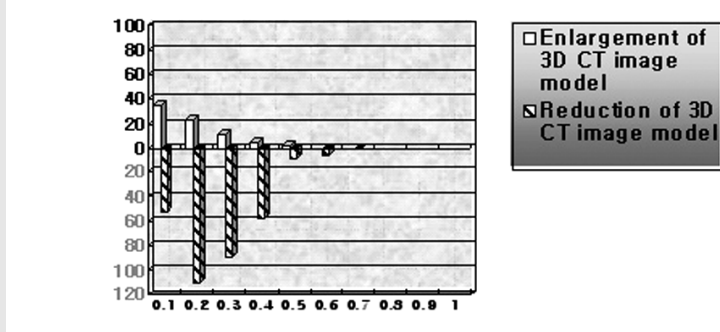


Figure 4. Error distribution between real tooth and 3D CT image model

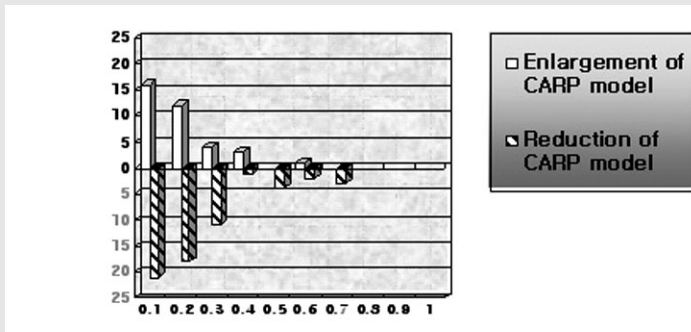


Figure 5. Error distribution between 3D CT image model and CARP model

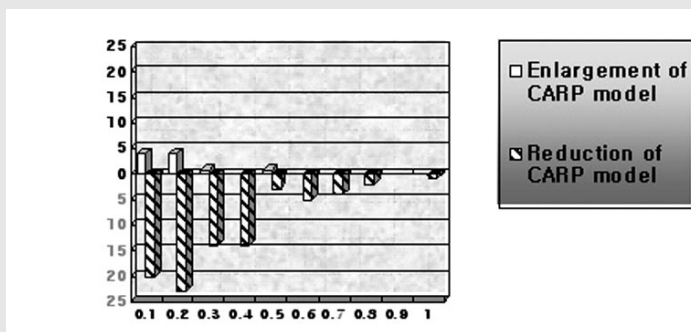


Figure 6. Error distribution between real tooth and CARP model

축소된 양에 대한 평균값을 산정시 3차원 영상 모델은 실제 치아에 비해 평균 0.149mm의 축소를 보였고, CARP 모델은 실제 치아에 비해서는 총

평균 0.216mm의 축소를 나타냈으며, CARP 모델은 3차원 영상모델에 비해 평균 0.067mm의 축소를 보였다.

IV. 총괄 및 고찰

CARP 모델이란 3차원 CAD 소프트웨어에서 디자인된 데이터를 실물과 동일한 양상으로 생성된 복제품을 의미하는 용어이며, 이러한 CARP 모델의 임상적 접근은 시간과 비용이 많이 든다는 단점이 있으나 임상에 적용시 여러 가지 장점을 가지고 있다. 그러나 CARP 모델이 임상에 올바르게 적용되기 위해서는 실물과 거의 유사한 크기 및 모양이 되도록 제작하는 것이 중요하다. 실제 구조물과 3차원 영상 모델 및 CARP 모델간의 정확도에 대한 이전 연구에 의하면 Richtsmeier 등⁹⁾은 건조 두개골과 3차원 영상 모델간 평균 0.17mm의 오차가 있음을 보고하였고, 최 등¹⁰⁾은 건조 두개골과 3차원 영상모델간에는 0.49mm, 3차원 영상 모델과 CARP 모델간에는 0.59mm, 건조 두개골과 CARP 모델간에는 0.64mm의 절대값 평균을 보인다고 보고하였다. 그러나 이들 연구와는 달리 본 연구는 자가 치아 이식을 위한 공여치에 대한 비교 실험을 수행하여 두개골이 아닌 치아에 있어서 실제 치아 및 3차원 영상 모델, CARP 모델간의 크기 차이에 대해 연구 조사하였다. 또한 예전 연구에서는 dry state의 두개골을 이용하여 실험이 진행된 반면, 본 연구에서는 dry state 및 보다 임상과 유사한 상태를 만들기 위하여 전산화 단층 촬영시 dry state보다 좀 더 연조직이 고려된 조건을 부여하기 위해 전산화 단층 촬영시의 각 구조물에 따른 단위인 Hounsfield units (HU)을 고려, wet state에서 실험을 시행하였다. 전산화 단층 촬영시의 HU 값에 있어서 공기는 -1000 HU이며 물은 0 HU의 값을 보인다고 알려져 있다. Gedrange 등¹²⁾은 저작근에 있어서 HU값은 50~60 HU를 보임을 보고하였다. 그러므로 일반 공기중의 dry state보다는 wet state가 전산화 단층 촬영시 좀 더 연조직이 부착된 임상 상황에 가깝다고 볼 수 있다.

이처럼 실제 치아와 3차원 영상모델, CARP 모델 간에 오차를 초래하는 여러 실험단계의 오차 요

인에 대한 고려가 필요하다.

3차원 영상모델 제작시 오차요인으로 생각되는 임계치(threshold value)에 있어서 치아에 대한 임계치는 아직 알려져 있지 않은 상태이며, 이에 대한 연구는 거의 전무한 상태이다. 이에 본 연구에서 치아의 3차원 영상모델에 대한 임계치 설정은 실제 임상에서 CARP 모델을 제작하는 Cybermed 사(Cybermed Inc., Seoul, Korea)의 조언을 통해 1000으로 설정하여 진행하였다. 이는 실험적으로 증명된 임계치가 아닌 경험적으로 얻어진 값이므로 실험 결과에 나타나는 오차에 많은 영향을 끼쳤으리라 생각된다.

또한 CT 단말장치의 영상 자료들을 모든 치아에 대해 3차원 영상모델로 재구성하는 작업과정(Segmentation Procedure) 또한 오차 발생에 많이 관여했을 것으로 생각된다. 이 과정은 V-works 4.0™(Cybermed Inc., Seoul, Korea) 소프트웨어 프로그램을 통한 작업이나 CT 영상에서 치아보다 낮은 밀도를 나타내는 골조직을 제외시키는 과정은 본인 스스로 행해진 100% 수작업이 필요한 과정이었다. 그러므로 기계에 의한 작업이 아닌 이상 오차 발생이 전혀 없을 것이라고는 단정지을 수 없다고 생각된다.

또한 CARP 모델제작 과정에서의 오차 생성의 관점에서 볼 때 본 실험에서 제작한 CARP 모델은 3D printing 방법으로 제작하였으며, starch를 재료로 이용하는 불투명 모델이었다. 이는 SLA(Stereolithographic apparatus) 모델에 비해 경제적이며 좀 더 제작시간이 짧다는 장점이 있으나 엄과 이¹³⁾는 3D printing CARP 모델이 SLA방식을 사용한 CARP 모델에 비해 더 낮은 정확도를 보였다고 하였다. 그러나 3D printing 모델은 실제 임상에서 전산화 단층 촬영 후 7일 이내에 제작이 가능하며 제작 비용 또한 비교적 저렴하다는 장점이 있다. 이에 자가 치아 이식술과 같은 임상에서 비용 및 제작 기간이 문제인 경우 대부분 3D printing 모델을 널리 사용하고 있다. 이에 본 연구에서는

계획단계에서부터 3D printing 모델을 염두에 두고 연구를 진행하였다.

계측단계에서 발생할 수 있는 오차는 3차원 영상 모델에서의 정확한 계측점 설정 및 재현의 어려움에서 기인하며, 본 실험에서의 계측점들이 실제 치아에서는 캘리퍼의 측정날을 이용, 계측이 힘들지 않았으나 3차원 영상 모델에서는 정확한 계측점의 재현이 용이하지 않았다. 실험 계획 수립시 이에 대한 고려가 있었으나 본 실험에서 행해진 바와 같이 3차원 영상 모델상에 실제 치아에서의 측정시와 같은 치아 장축에 평행한 평면을 설정하여 양쪽 최대 풍융부 등과 설정된 평면간의 거리를 합산함으로써 생길 수 있는 오차 요인을 많이 배제시킬 수 있었다.

본 실험의 경우 치경부는 실제임상 상황에 적용시 CARP 모델의 크기 차이가 임상에 가장 많은 영향을 미치는 부분임을 감안하여 계측점의 하나로 설정하였다. 실제 치아에는 치경부가 법랑질에서 백악질로 이행되는 부분으로 쉽게 계측이 가능했으나, 3차원 영상모델과 CARP 모델에서는 법랑질과 백악질이 따로 표현되지 않는 한계로 인해 이들의 치경부는 실제 치아에서의 법랑질과 백악질간의 경사변화를 근거로 하여 치관에서 치근으로 이행되는 부분 중 경사도가 급격하게 변화되는 부위로 설정, 계측을 시행하였다. 향후 더 설정이 용이하며 재현성 또한 우수한 계측점을 미리 설정하여 대상으로 하는 것이 현명하리라 생각된다.

이상과 같이 자가 치아 이식술을 위한 공여치에 대한 CARP 모델제작 과정 중 발생하는 주된 오차 요인으로는 3차원 모델 생성시 임계치의 설정에 있어서 불가피한 오차 발생 요인이 있으며, 3차원 영상 모델 및 CARP 모델에서의 정확한 계측점의 설정 및 재현, 그리고 3차원 영상 모델 제작시의 수작업으로 인한 error 요인 등이 주요 오차 원인으로 생각된다.

각 단계에서 생길 수 있는 오차에 대해 절대값 오차가 아닌 단순 오차량에 대한 분석을 통해 나타

난 결과에 의거, 상대적으로 실제 치아에 비해 3차원 영상 모델이 축소됨으로써 나타나는 오차값의 분포가 많았으며(Figure 4), CARP 모델 역시 실제 치아 및 3차원 영상모델에 비해 축소됨으로써 나타나는 오차값의 분포가 많이 나타났다(Figure 5와 6). 이를 바탕으로 실제 임상에 적용시 대상 공여치에 비해 CARP 모델 자체는 약간 축소되어 제작될 가능성이 높다는 것을 추론할 수 있다. 또한 이번 실험을 통해 나타난 실제 치아와 CARP 모델에 있어 상대적인 오차의 평균인 0.216mm의 오차량은 실험적인 결과이기는 하나 임상에서 실제 치아에 대한 CARP 모델의 상대적인 축소경향을 가늠해볼 수 있다는 점에서 의의를 가지고 있다.

이상의 연구를 통해 상기와 같은 오차가 존재하지만 실제 치아와 유사한 크기의 CARP 모델을 자가 치아 이식술에 사용하는 경우 공여치의 구강외 노출시간 감소 효과와 함께 CARP 모델을 공여치의 발거 이전에 미리 피이식 치조골에 적용시켜 봄으로써 피이식 치조골의 실제 치아와 유사한 형태의 형성을 가능하게 해주는 효과 역시 기대할 수 있다. 이를 통해 공여치의 치근면과 피이식 조직간의 거리를 줄여줌과 동시에 원활한 혈류 공급을 제공할 수 있다. 본 연구를 통한 실제 치아와 CARP 모델간의 0.291mm의 절대값 오차량과 0.216mm의 단순 오차량은 과거 문헌상 아직 정확히 알려진 바는 없으나 Lee 등⁶⁾의 연구에서 보인 바와 같이 임상에서 피이식 조직과 공여치간 평균 1mm 내외의 오차임에도 좋은 성공률 보임을 바탕으로 이는 상기의 효과를 기대할 수 있는 오차범위로 생각된다.

이번 실험을 통해 구강 악안면 영역에 주로 이용되어 오던 CARP 모델을 자가 치아 이식술에 적용하기 위한 공여치 CARP 모델의 실제 치아에 대한 오차 측정을 조사하여 CARP 모델을 이용시 자가 치아 이식술의 성공률을 높일 수 있음을 환기하였으며, 차후 공여 대상 치아에 대한 정확한 임계치의 설정 및 설정이 용이하며 재현성 또한 우수한

치아 계측점등과 함께 표본 골이 아닌 연조직이 부착되거나 또는 완벽히 연조직을 재현할 수 있는 상태에서의 오차 측정도 추후 연구되어야 할 것으로 사료된다.

V. 결 론

본 실험에서는 CARP 모델의 정확성에 대한 평가를 위하여 실제 치아에 대한 CARP 모델 및 3차원 영상모델간에 생기는 절대값 오차량과 실제 치아에 대한 CARP 모델과 3차원 영상 모델의 확대 및 축소 경향을 알아보기 위해 상대적인 오차 분포를 분석하였다. 절대값 오차량의 크기에서 3차원 영상모델은 실제 치아에 비해 평균

0.199mm의 절대값 오차량을 보였으며, CARP 모델은 실제 치아에 비해 평균 0.291mm의 절대값 오차량을 보였다. 실제 치아와 3차원 영상모델, CARP 모델에 있어 실제 오차의 평균을 산정하여 각 모델에서의 축소 및 확대 경향을 분석한 결과로는 3차원 영상모델의 실제 치아에 대한 축소량은 평균 0.149mm였으며, CARP모델의 3차원 영상모델에 대한 축소량은 평균 0.067mm로 CARP 모델의 실제 치아에 대한 총 축소량은 평균 0.216mm를 나타냈다.

이상의 결과로 미루어 볼 때 CARP 모델의 사용은 자가 치아 이식술에서 수용부 골와동의 정밀성을 높이는데 기여하여 수술의 성공 가능성을 높일 수 있을 것으로 생각된다.

참 고 문 헌

- Guralnick WC, Shulman LB. Tooth transplantation. Dent Clin North Am 1962;6: 499-511.
- Soder PO, Lundquist G. Transplantation of teeth : a clinical investigation and in vitro study of cell cultivation techniques. Transactions of the Fifth International Conference on Endodontics, 1973;pp. 77-88.
- Andreasen JO. Interrelation between alveolar bone and periodontal ligament repair after replantation of mature permanent incisors in monkeys. J Periodont Res 1981;16: 228-235.
- Hammarstroem L, Blomloef L, Lindskog S. Dynamics of dentoalveolar ankylosis and associated root resorption. Endod Dent Traumatol 1989;5: 163-175.
- Nethander G. Oral restoration with fixed partial dentures on transplanted abutment teeth. Int J Prosthodont 1995;8: 517-526.
- Lee SJ, Jung IY, Lee CY, et al. Local application of computer-aided rapid prototyping for tooth transplantation. Dent Traumatol 2001;17: 114-119.
- Kim E, Jung JY, Lee SJ, et al. Evaluation of the prognosis and causes of failure in 182 cases of autogenous tooth transplantation. Oral Surg Oral Med Oral Pathol Oral Radiol Endod 2005;100(1): 112-119.
- Euseong Kim, Kee-Deog Kim, Seung-Jong Lee, et al. Diagnostic Aid of Computed Tomography for the Extracanal Invasive Resorption. J Endodon 2003;29:463-465.
- Richtsmeier JT, Paik CH, Elfert PC et al. Precision, repeatability, and validation of the localization of cranial landmarks using computed tomography scans Cleft Palate Craniofac J 1995;32(3): 217-227.
- 최진영, 최정호, 김남국 et al. Rapid Prototyping으로 제작한 3D Medical Model의 오차 측정에 관한 연구(임상 적용 가능성 및 사례). 대한 구강악안면외과 학회지 1999;Vol 25, No 4: 295-303.
- Klotz E, Ernst O, Kalender WA. Algorithms for the reduction of CT artifacts caused by metallic implants. Proc. SPIE 1990;1234: 642-650.
- Gedrange T, Hietschold V, Haase I, et al. Computed tomographic examination of muscle volume, cross-section and density in patients with dysgnathia. Rofo 2005;177(2): 204-209.
- 엄기두, 이병도. CT절편두께와 RP방식이 3차원 의학모델 정확도에 미치는 영향에 대한 연구. 대한 구강악안면방사선 학회지 2004;34: 13-18.