

2

안모 비대칭 환자에서 편측 상악 구치부 분절 골절단술과 하악지 시상분할골절단술 및 급속 교정을 이용한 치험례

고운택 치과¹, 미소가있는 치과², 건양대학병원 치과³
 을지대학병원 구강악안면외과⁴, 훈치과⁵
 유정택¹, 송선현², 김수용³, 김 철⁴, 박지훈⁵

ABSTRACT

Case Report for Facial Asymmetry Using Unilateral Maxillary Segmental Osteotomy, BSSRO & Post - Operation Rapid Orthodontics

Jung-Taek Yoo, D.D.S, MS.

Beautiful Jaw Dental Clinic Sun-Hun Song, D.D.S, MS.

Miso Dental Clinic Soo-Yong Kim, D.D.S, MS.

Dept. of Dentistry, Gun Yang University Hospital Chul Kim, D.D.S, MS.

Dept. of Oral and Maxillofacial Surgery, Eul Ji University Hospital Ji-Hoon Park, D.D.S.

This is a report of one case about facial asymmetry involving maxilla & mandible.

Le Fort I Maxillary Osteotomy & BSSRO is usually used for facial asymmetry patient involving maxilla & mandible. But Le Fort I Maxillary Osteotomy has demerits about more aggressive technique, more operation times, more discomforts of post operation nasal breathing than Unilateral Maxillary Segmental Osteotomy.

So we treated one patient successfully using Unilateral Maxillary Segmental Osteotomy, BSSRO & Post - Operation Rapid Orthodontics instead of Le Fort I Maxillary Osteotomy.

Keyword : Facial Asymmetry, Unilateral Maxillary Segmental Osteotomy

I. 서론

안모 비대칭이란 악골의 좌우가 불균형한 상태를 말하며 이는 안면골 성장점에서의 비정상적인

반응이나 종양성 성장 혹은 안면 골격계 주위 근육들의 부조화 등 여러 요인들에 기인한 복합적인 결과로 나타나는 일종의 두개악안면기형 (Cranio-maxillofacial Deformities)이다^{1, 2)}. 이러한

안모 비대칭은 악안면 기형의 일종으로 나타나고 사춘기나 젊은 성인기에서 뚜렷하게 나타나며 심미적 문제, 악관절 기능 장애 및 저작 장애 등의 기능적 문제, 그 외의 정신사회학적 문제를 야기하기도 한다³⁾.

안모 비대칭은 상, 하악골 모두에서 발생할 수 있으나 주로 하악골에서 발생한다. 상악골은 하악골의 비정상적인 성장에 따라 보상성 변화로 나타나는 것이 통례적이며 비대칭의 정도는 외상 및 질환의 발생 연령, 그에 따른 비정상적인 성장 속도와 성장 기간 및 교합 관계에 의해 좌우된다⁴⁾.

안모 비대칭의 빈도에 관해 살펴보면 연구자에 따라서 그 빈도는 서로 다른데, Severt와 Proffit는 하악골 전돌증을 가진 환자 중 약 40%에서 안모 비대칭이 존재한다고 하였으며, Minami 등과 Yunoki 등은 약 11-25%라고 보고한 바 있다⁷⁾.

이러한 안모 비대칭의 원인은 여러 가지로 구분되어질 수 있으나 과두 돌기의 골절과 같은 외상이 안모 비대칭의 원인으로 일반적으로 여겨지고 있으며 특히 과두 돌기의 외상이 유년기와 같은 어린 나이에 발생할 경우 골격성 비대칭이 더욱 심화되는 것으로 생각되어지고 있다⁵⁾. 그 외의 다른 원인으로서는 하악골 과두 과형성, 과두 저형성, 반안면왜소증(hemifacial microsomia), 감염, 만성 염증, 악관절증(arthrosis), 자세나 기능적 장애, 신경 영양 장애, 호르몬 장애, 악골의 종양 등이 언급되어지고 있다^{4, 7)}.

안모 비대칭의 치료는 술전 및 술후 교정치료와 동반하여 외과적 수술을 시행하는 것이 일반적인데, 안모 비대칭의 수술 방법은 하악골에서는 하악지 시상분할 골절단술, 하악지 수직 골절단술, 과두 절제술 및 이부 성형술이 복합적으로 사용될 수 있으며 필요에 따라 골이식을 통한 결손부의 증진을 꾀하기도 한다.

또한 상악골에서는 하악골의 기형적 성장에 따른 보상성 성장을 해소하면서 교합 평면을 두개부에 평행하게 조정하여 이를 기준으로 전체적인 안

모 균형을 조화시켜 주기 위해 Le Fort I 골절단술을 이용하는 방법이 보편화되어 있는데 이를 이용하여 상, 하악골의 동시 수술을 시행함으로써 1회의 수술로 전체적인 안모 형태를 개선시켜 줄 수 있다³⁾. 그러나, 이러한 양악 악교정 수술 중 상악에 시행하는 Le Fort I 골절단술은 수술 시간의 증가, 수술 중 혹은 수술 후 광범위한 출혈, 수술 후 비기도 용적의 감소를 동반한 수술 후 호흡 곤란 등의 단점과 합병증을 초래할 수 있어 수술시와 그 이후 환자 관리에 있어 집중적인 주의가 필요하다.

이에 저자들은 상하악 안모 비대칭 환자에서 Le Fort I 골절단술을 대신하여 편측 상악골 분절 골절단술을 시행하여 심미적으로 뿐만 아니라 기능적으로도 만족할 만한 결과를 얻었기에 그 개요를 임상증례와 함께 보고하는 바이다.

II. 증례보고

〈증례〉

환자 : 000, 24세/여

초진일 : 2003년 7월 22일

주소 : 안모 비대칭

기왕력 및 가족력 : 특별한 가족력은 없음.

현증 : 상악과 하악의 안모 비대칭으로 술전 교정 치료중임.

진단명 : 상악과 하악의 안모 비대칭(그림 1, 2, 3, 4)

1. 수술 처치 및 경과 : 2003년 8월 3일 전신마취 하에 상악 좌측 분절 골절단술, 하악의 시상분할 골절단술 시행(그림 7).

수술 후 2일째 하악의 drain 제거, 술후 3일째 안면의 압박 붕대 제거, 술후 3일째 퇴원하였고 수술로 인한 합병증은 없었다.



그림 1. Pre-op. Extraoral photograph

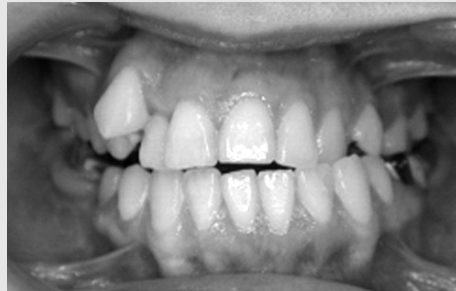

그림 2. Pre-Op. intraoral photograph

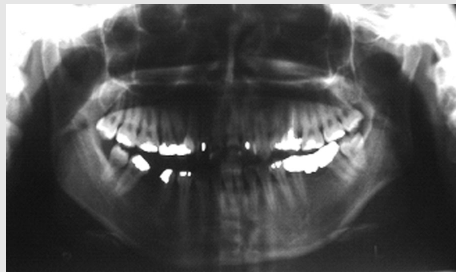


그림 3. Pre-op Panorama view

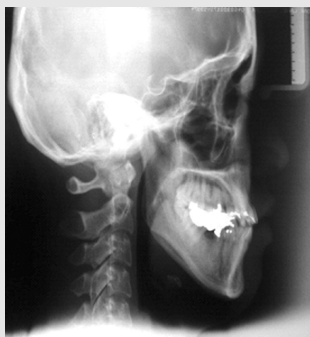

그림 4. Pre-op Cephalometric lateral view

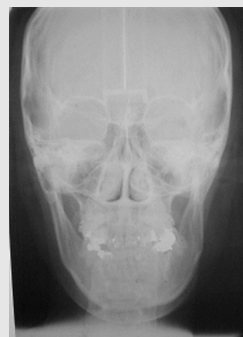

그림 5. Pre-op Cephalometric PA view



그림 6. Pre-op Cephalometric Analysis

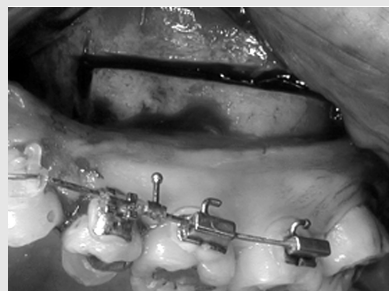

그림 7. 상악 수술

2. 교정 처치 및 경과 : 상악 좌우 제1소구치(#14, #24)교정 발치
 상악 호선의 교환순서 : .012Niti, .014Niti, .016x,022Niti, .017x,025SS
 하악 호선의 교환순서 : .014Niti, .016x,022Niti, .017x,025SS

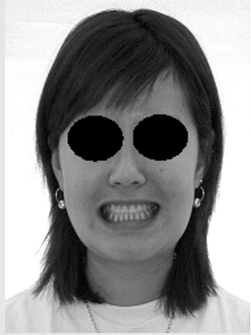

그림 8. Pre-op. Extraoral photograph

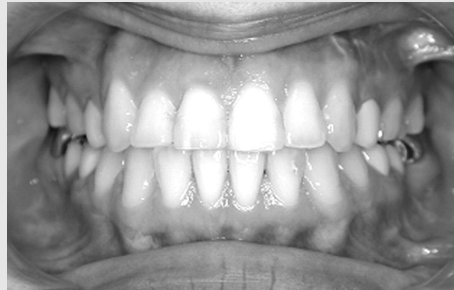

그림 9. Post-op. Intraoral photograph

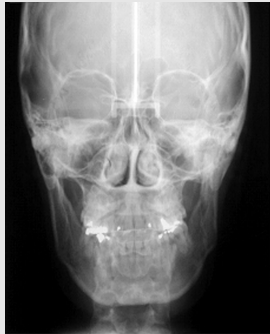

그림 10. Post-op Cephalometric PA view

Ⅲ. 총괄 및 고찰

안모 비대칭을 보이는 경우에서 시행되어지는 상, 하악의 동시 수술법은 한 번의 수술로서 전체적인 안모의 개선을 보여 현재 많이 이용되어지고 있는 방법이다. 이 중 비대칭적인 상악이 동반된 안모 비대칭의 경우 상악의 상하, 좌우의 비대칭을 면밀히 분석한 후 양악 수술을 계획한다. 지금까지 상악의 비대칭을 교정하는 수술법으로 많이 이용되어져 온 것은 상악의 Le Fort I 골절단술이었다. 이 수술법은 안정되고 믿을만한 수술 방법으로 요즘

많이 사용되어지고 있으나 상악 후방에 위치한 혈관에서의 출혈 가능성과 상악 치아에 분포하는 상악 신경이 절단될 수 있다는 단점이 있다. 즉, 내상악 동맥 등의 혈관 손상으로 인한 광범위한 출혈 가능성, 호흡 곤란의 가능성, 감염 및 골괴사의 가능성, 안와 신경을 포함한 상악 부위의 신경 손상 가능성 등이 그것이다.

반면에 상하악 치궁의 좌우 폭이 맞지 않는 경우, 구치부 또는 전치부 개교합, 심하게 정출된 상악 구치, 상악의 수평 부조화 혹은 상악 전돌증에서 상악 소구치를 발치하면서 상악 전치부를 후방 이동시키는 경우, 개교증과 상악의 Spee 만곡이 심하여 상악의 교합면을 평평하게 개선시키고자 할 때 등과 같은 경우 상악의 분절 골절단술을 시행할 수 있다^{8, 12)}.

상악골의 후방 분절 골절단술은 상악의 횡적 과성장, 교정적 혹은 보철적 관점에서의 구치부 개교합 및 과개교합의 교정을 위해서 사용되어질 수 있다. 이 술식은 1954년 Schuchardt가 개교증을 동반한 악골의 변형증에서 처음 사용한 이래 현재 많은 경우에 사용되어지고 있다⁹⁾.

수술 방법은 협측 점막 절개를 시행한 후 발치 공간 등의 골절단이 가능한 부위에서 먼저 수직 골절단을 실시하고, 수평 골절단은 톱(recircating saw)이나 bur 그리고 골절도(osteotome) 등을 이용해서 구개면까지 동시에 실시하나 필요한 경우에는 협측면을 먼저 골절단 후 이 공간을 이용해서 이차로 구개면의 골절단(osteotomy)을 실시하기도 한다. 경구개의 구개점막은 상당히 두꺼워서 골절단시 크게 손상될 가능성은 적으나 혈관의 손상을 조심해야 한다. 익상악열(ptyergomaxillary fissure)의 분리가 요구되어지는 증례에서는 Le Fort I 골절단에서와 같이 curved osteotome을 사용해서 실시한다. 이러한 상악 분절술의 고정은 대부분 금속 판과 같은 고정성 고정법을 이용하나, 비고정성 고정법으로 할 경우에는 최소한 6주 정도의 약간 고정이 요구된다²⁾.

또한 수술 후 초기에 교정력을 적용하는 것이 가능한 경우라면 피질골 절단술(corticotomy)을 상악 구치부에 적용할 수 있다. 피질골 절단술이란 치아를 둘러싸고 있는 치밀골의 연속성을 차단하여 치아를 포함하는 골편의 이동을 가능하게 하여 치아와 치주조직에 가해지는 교정력을 경감시키고 빠른 치아 이동을 도모하는 외과적 술식으로 악교정 수술과 교정치료의 중간 형태라 할 수 있다¹¹⁾. 이러한 피질골 절단술의 개념과 술식이 교정 치료와 직접 연결되어 보급된 것은 Kole에 의한 것이며 그는 피질골층의 연속성이 치아 이동에 주된 저항으로 작용하므로 피질골층의 연속성을 차단하면 치아 이동의 속도가 증가되고 골의 치유가정을 통해 이동된 치아의 안정성은 높아진다고 하였으며 수질골의 보존으로 치아와 치주조직에 가해지는 손상은 최소화 된다고 하였다¹⁰⁾.

이러한 피질골 절단술은 양호한 해면골의 유지,

치수 과사의 예방, 골 영양 공급의 유지, 재발 방지, 치료 기간의 단축과 같은 양호한 결과를 보여주어 성인의 과개교합, 회전된 치아의 재배열, 치간 공극의 개선, 과성장된 상악골의 축소, 단일 치아 혹은 치군의 후방 이동에 적용되어지고 있다¹¹⁾. 본례에서도 상악 구치부 분절골 절단 후 미세한 술후 교합을 교정치료가 모두 끝났을 때를 예측하여 고정한다는 것이 어렵기 때문에 고정을 안하고 골절단한 상악 좌측 후방 골편이 완전히 Luxation 된것을 확인하고 고정하지 않고 봉합하였으며 술후 교정 전문의와 긴밀한 협조하에 급속 교정의 원리를 적용하여 상악 좌측 골편의 위치와 치아를 조정하기로 하였다. 하악의 시상 분할 골절단술 후 좌측 상악 구치부의 골편을 수술 후 급속교정으로 약 2.5mm 하방 이동시킬 것을 예상하여 하악을 우측으로 Shift시키고 좌측 구치부 교합이 2.5mm 교합이 안 되도록 하악의 골편을 Plate와 Screws로 고정하였다.

IV. 결 론

저자 등은 상하악을 포함하는 안모비대칭 환자를 상악 Le Fort I 골절단술을 이용하지 않고 상악 편측 분절 골절단술, 하악의 시상분할 골절단술, 치아 교정으로 치료하여 환자가 만족하는 좋은 결과를 얻었다(그림 8, 9, 10).

이에 저자들은 교정 전문의와의 술전에 적응증을 충분히 고려하고 술후 협진이 양호하다면 상악 편측 분절 골절단술이 상악 Le Fort I 골절단술을 이용한 안모비대칭 환자의 수술 방법보다 수술이 더욱 단순하고 여러 장점이 있어서 안모비대칭 환자의 새로운 치료방법의 하나로 고려될 수 있다고 생각하기에 문헌 고찰과 함께 보고하는 바이다.

참 고 문 헌

1. Bruce R.A., Hayward J.R. : Condylar hyperplasia and mandibular asymmetry. J Oral Surg. 26 : 281 - 290, 1980.
2. Hinds E.C., Reid L.C., Burch R.J. : Classification and management of mandibular asymmetry. A. J. Surg. 100 : 825 - 834, 1966.
3. 박형식, 김선용, 이상휘 등 : 심한 안모비대칭 환자 치험 2례. 대한악안면성형외과학회지, 12 : 2, 1990.
4. 이철우, 여환호, 김영균 등 : 비대칭 안모의 치험 2례. 대한악안면성형외과학회지, 14 : 4, 305-313, 1992.
5. Ellis III E., Throckmorton G. : Facial Symmetry After Closed and Open Treatment of Fractures of the Mandibular Condyle Process. J Oral Maxillofac Surg. 58 : 719 - 728, 2000.
6. Bell W.H. : Surgical Correction of Dentofacial Deformities. WB Saunder Company, 1985.
7. 윤규식, 정영수, 강군철 등 : 하악골 전돌증을 동반한 안모비대칭의 유형 분석. 대한구강악안면외과학회지, 30 : 108 -120, 2004.
8. 김재승 : 심미적 하악전돌증의 턱교정 수술. 지성출판사, pp 122-390, 1999.
9. Atalglu H., Kucukkolbast H., Ataoglu T. : Posterior segmental osteotomy of maxillary edentulous ridge : An alternative to vertical reduction. Int. J. Oral Maxillofac. Surg. 31 : 558 - 559, 2002.
10. Kole H. Surgical operations on the alveolar ridge to correct occlusal abnormalities, Oral Surgery, Oral Medicine, and Oral pathology 12 : 515 - 529, 1959.
11. 정규림 : 급속 교정. 지성출판사, pp 155-169, 2001.
12. 박재익 외 : 악교정 수술학. 군자 출판사, pp 288 -290, 2003.