

골격성 III급 부정교합자의 악교정수술을 동반한 교정치료

전북대학교 치의학전문대학원 치과교정학교실

전영미, 김정기

치열 교정은 치아의 바른 배열을 통해 기능적으로 우수한 교합을 확립한다는 치료적 목표를 넘어, 심미적인 치열과 안모를 회복하여 환자의 심리적 만족을 추구하고 행복을 증진시킨다는 점에 있어, 삶의 질을 향상하기 위한 하나의 수단으로 자리 잡았다. 특히 골격성 III급 부정교합자의 교정치료시 악교정수술을 통한 상·하악골의 적절한 관계의 확립은 부정교합을 개선하기 위한 정형적 치료로 인하여 아름다운 안모를 부가적으로 얻게 되는 장점을 가지므로, 환자 및 술자 모두에게 있어 상당히 매력적인 치료의 수단이라 할 수 있다.

골격성 III급 부정교합은 하악골 과잉성장형, 상악골 열성장형 및 상·하악골의 양악 과잉 성장형으로 구분된다¹⁾. 상·하악골의 전후방적 위치는 수술의 범위와 방법을 결정짓는 중요한 요인이지만, 악교정수술을 동반한 교정치료의 대상이 되는 환자를 술자의 관점에서 바라본다면, 상·하악골의 전후방적 문제에 더하여 골격의 수직적 부조화는 수술의 방법과 양을 결정하면서, 동시에 안정성과 예후를 평가하는데 있어 결코 간과할 수 없는 중요한 요인이다²⁾. 악교정수술을 계획중인 환자에 있어서

환자의 신체적, 경제적 손실을 최소화하면서 불필요한 수술 범위의 확대를 피하고, 최상의 치료결과를 얻어내기 위하여, 치료 초기부터 수술 후 나타날 수 있는 여러 가지 문제를 예견하여 대비할 수 있어야 한다.

저자는 골격성 III급 부정교합자에서 악교정수술을 동반한 교정치료가 계획되었을 때 일반적인 고려사항과 함께, 안정적인 수술 결과를 얻기 위해 수술 전 교정치료 단계에서 주의를 기울여야 할 부분에 대하여 고찰해 보고자 한다.

수술 전 교정치료

수술 전 교정치료의 목적이 충분히 달성되지 못하였을 경우 효과적인 악교정수술이 어렵고 만족스럽지 못한 수술 결과를 야기하며 이는 수술 후에도 교합을 형성하기 위하여 과도한 교정치료기간의 연장을 초래하므로 수술 전 안정적인 악교정수술을 위한 충분한 치아이동이 이루어져야 한다.

1) Antero-posterior consideration

골격성 III급 부정교합자의 수술 전 교정치료의 가장 큰 목적은 보상적 경사를 보이는 치열을 원위 치로 회복시키는 과정, 즉, dental decompensation이라 할 수 있다³⁾. 수술 전에 치아의 compensation을 제거함으로써 적절한 수술량을 확보할 수 있으며 이는 수술 후 안모의 심미성과 치열의 안정성에 지대한 영향을 미치므로 수술 전 교정치료 과정에서 충분한 dental decompensation을 얻어내도록 해야 한다.

그렇다면, 어느 정도의 dental decompensation을 이루어야 하는가? 원칙적으로 상·하악 전치의 정상적인 순설 경사를 얻기 위하여 충분한 II급 elastics를 사용하여야 하지만 이에 영향을 주는 요인은 너무나 다양하다. 상·하악 전치의 전후방적 위치는 전체 안모를 고려하여 결정되어야 한다. 상악 치열의 순측 경사가 심한데도 불구하고 상순의 돌출감이 전혀 없는 환자에서의 상악 전치의 과도한 설측 이동은 치료 후 너무 얇은 입술 모습을 야기하기 쉽다.

또한 하악 전돌감이 심하지 않은 증례에서 과도한 치열의 decompensation은 악교정수술시 하악골의 과도한 후방이동을 야기하며, 결과적으로 심미적이지 못한 짧은 턱선을 초래할 수 있다. 하악 전치부 치조골의 순설측 폭경이 충분하지 않은 경우, 특히 과도한 수직성장을 보이는 환자에서의 하악 전치의 과도한 순측 이동은 치은의 퇴축을 야기할 수 있으므로 충분히 주의를 기울여야 한다. 또한, 양악수술 증례의 경우 상악골에 행해지는 수술의 종류에 따라 하악골의 set-back량이 크게 달라지게 되므로 수술 후의 예상되는 안모를 고려하여 상·하악 전치의 위치 및 dental decompensation의 양을 결정하여야 한다.


2) Transverse consideration

골격성 III급 부정교합자의 수술 전 교정치료는 일반적으로 상악 구치부를 좁히는 과정이 포함된다. 상악 구치부의 과도한 협측 경사는 수술시 하악의 안정적인 위치를 확립하는데 방해 요인으로 작용하며, 수술 후 구치부의 교차교합이 남아 있다면 이를 해결하기 위하여 술후 교정치료기간이 과도하게 연장되는 요인이 될 수 있다. 그러나 모형상에서 I급 구치관계로 교합을 유도할 때 구치부의 교차교합이 관찰되지 않는다면 더 이상의 완벽한 transverse correction은 필요하지 않으며, 악교정수술 이후 교합력의 회복과 함께 교합의 빠른 정착을 기대할 수 있으므로 수술 전 완벽한 transverse correction을 위해 과도한 시간을 투자할 필요는 없다.

상악 치열궁의 constriction은 구치부가 목표가 되어야 하며, 상악 견치간 폭경은 이와는 반대로 충분히 넓은 것이 유리하다. 좁아진 상악 견치간 폭경은 수술에 의한 하악치열의 후퇴를 수용하는데 방해가 될 수 있기 때문에, 상악 구치부의 횡적인 constriction시 상악 견치간 폭경이 함께 좁아지지 않도록 주의를 기울여야 한다.

3) Vertical consideration

일반적으로 치아는 대합되는 치아가 없다면 정출 되려는 성향을 가지며, 골격성 III급 부정교합자의 경우 상악 제2대구치는 하악 제3대구치와 교합관계를 이루고 있지 않으면 이러한 정출 현상을 보이기 쉽다. 또한 치료 전 하악 제2대구치와 교합관계를 이루고 있을 때에는 특별한 문제를 보이지 않으나, 치열의 전후방적 decompensation이 진행됨에 따라 하악 제2대구치와의 대합관계를 소실하게 되면서 점차 정출되기도 한다. 특히 교정용 호선의 조절 범위에서 벗어난 설측교두의 정출이 쉽게 나타나



며, 상악 제2대구치의 설측교두로 인한 과도한 premature contact은 하악골의 set-back시 반시계 방향 회전을 야기하여 안정적인 set-back을 제한하는 요인이 되므로 치료 초기부터 상악 제2대구치의 설측교두에 대한 적절한 조절이 이루어져야 한다. 충분히 견고한 호선을 이용하여 torque 조절을 시행하거나, 심한 경우 transpalatal arch에 후방연장 고리를 납착하거나 구개측에 식립된 miniscrew를 상악 제2대구치의 설측교두의 함입을 위해 활용할 수 있으며, 하악 제3대구치와 교합이 되는 치아라면 가능한 한 하악 제3대구치의 발치 시기를 늦추는 것도 좋은 방법이 될 수 있다.

상악 소구치 역시 유사한 문제를 나타내기 쉽다. 특히 상악 제1소구치의 과도하게 정출된 설측교두는 수술시 하악골의 적절한 위치를 방해하는 경우가 많다. 정출된 상악 제1소구치의 설측교두는 하악골의 충분한 set-back 또는 적절한 overbite의 형성을 어렵게 하거나 악교정수술시 구치부의 과도한 이개를 야기하여 하악골의 불안정한 set-back을 초래하므로 상악 제2대구치와 마찬가지로 상악 제1소구치의 설측교두에 대한 조절을 치료 초기부터 충분히 고려해야 한다.

수술 전 시기별 준비사항

1) 수술 6개월 전

수술 약 6개월 전에는 전신마취를 위한 사전 준비 검사를 시행하는 것이 바람직하다. 일반적으로 전신마취를 위한 사전 검사에는 혈액검사, 간기능검사, 뇨검사, 흉부방사선사진 촬영, Electrocardiogram (ECG) 등이 포함되며, 이러한 사전 검사를 통해 미처 알지 못했던 전신적 질환이 발견되는 경우가 가끔 있다. 수술 직전 이러한 전신질환이 발견된다

면 이의 조절을 위해 수개월 이상 수술 시기가 미뤄질 수밖에 없으므로 사전검사를 통해 미리 치료가 필요한 전신질환을 screening하여 전체적인 수술 일정에 차질이 발생하지 않도록 준비하는 것이 좋다. 또한, 이러한 사전 검진을 통하여 수술을 준비하는 환자에게 건강관리의 중요성에 대한 인식을 새롭게 하는 계기가 될 수 있다.

아직 발치되지 않은 제3대구치가 있다면 이 시기에 발치하는 것이 좋다. 또한 작업모형을 제작하여 교합의 조기접촉 유무를 확인하고 필요하다면 이에 대한 부가적인 조절을 시행한다.

2) 수술 1개월 전

수술을 약 4주 앞두고 .018" slot 장치의 경우 .017×.025" steel wire, .022" slot 장치의 경우 .021×.025" steel wire를 이용하여 stabilizing arch wire(surgical arch wire)를 제작하여 장착한다. 보통 악교정 수술과정과 수술후 일정기간 동안 상·하악 악간고정을 해야만 하는데, surgical arch wire는 그 기간 동안 치열의 이동을 최소화하는 목적을 가지고 있으므로 충분히 견고한 wire를 사용하여야 한다. 또한 이 시기에 수술 계획 수립을 위하여 측모 및 정모두부방사선계측사진과 연구모형, 구외 및 구내 사진 등의 자료를 수집한다.

3) 수술 1주일 전

수술 1주일 전 환자를 내원시키고 구강내 장착되었던 surgical wire를 제거하여 surgical spur를 납착하여 수술 후 악간고정에 활용할 수 있도록 준비한다. 구강내 wire가 제거된 상태에서 인상을 채득한 후 spur가 부착된 surgical wire를 다시 구강내 장착한다. 보통 model surgery와 surgical splint를 제작하기 위하여 2~3쌍의 작업모형이 필요하다.

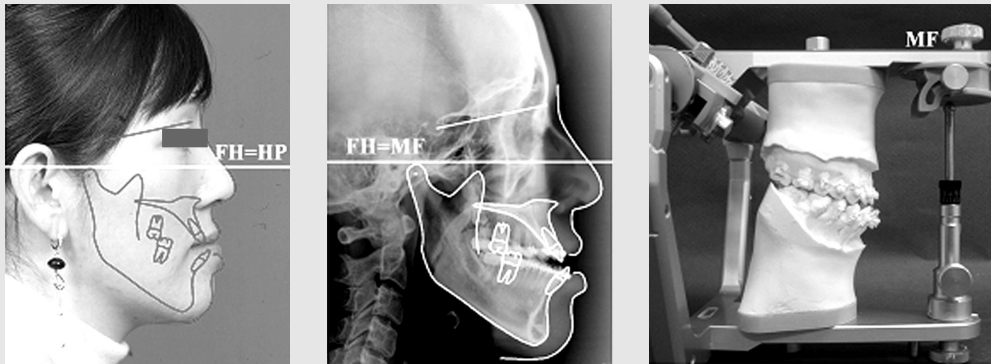


그림1. 환자의 FH 평면은 지면과 평행이 되며, 모형을 교합기에 mounting할 때 교합기의 upper frame이 환자의 FH 평면과 평행이 되도록 한다.

Facebow transfer를 시행하고, 환자의 FH 평면과 교합기의 upper frame이 평행이 되도록 교합기에 모형을 마운팅한다(그림 1)⁴⁾.

Diagnosis and surgical treatment planning

상악 수술을 포함할 것인가의 여부를 결정하는데 영향을 미치는 가장 중요한 요인은 일반적으로 전치부 overbite이다. 전치부 openbite을 동반한 골격성 III급 부정교합은 수술 후 저작근계의 당김 현상으로 인한 수직적 재발을 방지하기 위해 되도록 양악 수술로 접근하는 것이 바람직하다. 전치부의 수직적 피개량이 적절하다면 하악골 단독 수술을 계획해 볼 수 있을 것이다.

만일 수직적 골격성장양상이 동반되지 않은 증례로서 one jaw surgery가 계획되어 있다면 수술 전 교정치료 단계에서 이를 위한 적절한 치아이동이 계획되고 시행되어야 한다. 또한 일반적으로 하악골의 set-back surgery 후 골격 이동량의 약 30% 가량이 재발되는 것으로 알려져 있으므로 하악골의

set-back량을 계획할 때 수술 후에 발생할 수 있는 약간의 relapse를 고려하여 overjet에 약간의 여유가 형성되도록 해야 한다.

적절한 치료계획을 수립하기 위하여 두 가지 simulation system이 사용된다.

1) Face simulation system

측모두부방사선계측사진과 안모사진을 이용한 face simulation을 수술 전에 시행하여 수술 후 안모와 교합을 예측할 수 있으며, occlusal simulation(model surgery)시의 reference로 활용한다. 전통적으로 tracing과 template 등을 이용하는 방법이 사용되어 왔지만 최근에는 컴퓨터를 이용한 예측프로그램으로 더욱 손쉽고 비교적 정확하게 수술 후 안모를 예측할 수 있다⁵⁾. 컴퓨터를 이용한 예측은 특별한 기술을 필요로 하지 않으며 연조직 측모가 골격 이동량에 따라 자동으로 조절되므로 시간을 절약할 수 있으며, 환자에게 수술 후 측모에 대한 대략적인 시각적 자료로 활용될 수 있다는 장점을 지닌다.

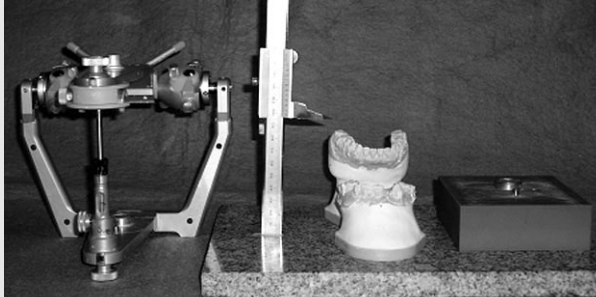

그림 2. Erickson model surgery platform and block.

2) Occlusion simulation system (Model surgery)

악교정수술은 안면골격에 대한 복잡한 삼차원적인 위치변화를 필요로 하므로 face simulation이 전체적인 surgical treatment plan을 수립하는 데 도움이 되지만, 수술의 방향과 수술량에 대한 실질적인 계획은 환자의 상·하악골의 삼차원적 관계를 재현한 마운팅된 모형을 이용한 model surgery를 통해 수립되며, 이를 위하여 FH 평면과 교합평면과의 삼차원적 위치관계를 평가할 수 있도록 제작된 Erickson model surgery platform이 활용될 수 있다(그림 2)⁶⁾. 수술 전 후 모형상의 각 계측점들의 위치를 계측

하고(그림 3), 이를 model surgery chart(그림 4)에 기록한 후, 각 계측점의 변화량 및 방향을 surgical prescription chart(그림 5)에 기록한다.

model surgery를 시행한 후 교합기상에서 wax bite을 채득하고 여벌의 작업모형을 이용하여 surgical splint를 제작하고, surgical prescription chart와 함께 수술의 사에게 전달하여 수술시 occlusal guide로 활용하게 한다. model surgery를 통하여 교합평면 및 하악골의 실질적인 회전양상을 관찰할 수 있으므로 model surgery 결과를 참조하여 genioplasty 여부를 결정할 수 있다. model surgery가 끝난 모형은 교합기에 마운팅된 상태로 수술의사에게 전달하여 수술 후 형성해 주어야 할 교합에 대한 삼차원적인 정보를 제공하는 목적으로 이용할 수 있다.

수술 후 교정치료

수술 후 아직 남아 있는 occlusal discrepancy를 해결하여 완벽한 교합을 형성하는 것이 수술 후 교

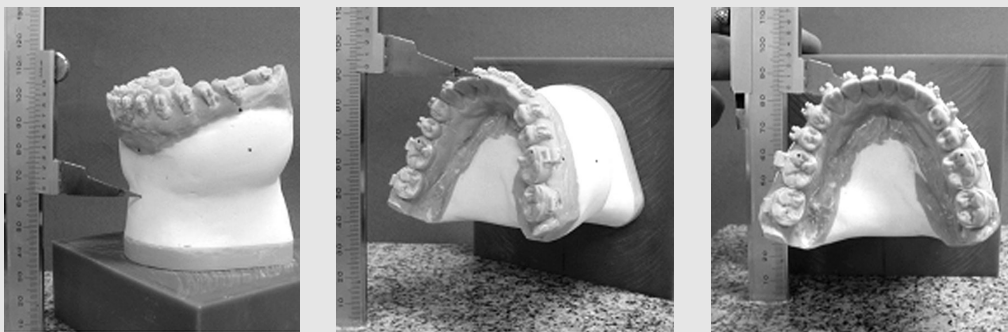


그림 3. 모형의 3차원적인 위치를 model surgery platform을 이용하여 계측한다.

임상가를 위한 특집 3

Model surgery work sheet (Maxilla)

Patient Name :		Pre-OP	Post-OP	Net
Vertical	Central incisor			
	Canine (Rt)			
	Canine (Lt)			
	Molar (Rt)Molar (Lt)			
A-P	Central incisor			
	Canine (Rt)			
	Canine (Lt)			
	Point A			
Transverse	Midline			
	Posterior reference (Rt)			
	Posterior reference (Lt)			

Model surgery work sheet (Mandible)

Patient Name :		Pre-OP	Post-OP	Net	
Vertical	Central incisor				
	Pogonion				
	Ramus (Rt)	Superior			
		Inferior			
	Ramus (Lt)	Superior			
		Inferior			
A-P	Central incisor				
	Pogonion				
	Ramus (Rt)	Superior			
		Inferior			
	Ramus(Lt)	Superior			
		Inferior			
Transverse	Midline				
	Pogonion				
	Posterior reference (Rt)				
	Posterior reference (Lt)				

그림 4. Model surgery work sheet, for maxilla and mandible.

정치료의 주된 목표이다. 대개 수술 후 1~3주 후면 약간 고정이 제거된 상태이지만 다시 교정치료를 시작하기 전까지는 surgical splint를 구강내에서 제거해버리면 안된다. 수술 직후에는 완벽한 교합을 가지지 못하는 경우가 많으며, 너무 일찍 surgical splint를 제거해버리면 최적의 교합접촉점

을 찾기 위해 하악골의 CR-CO discrepancy를 야기하거나 부적절한 하악골의 변위를 초래할 수 있기 때문이다. 이러한 문제점을 예방하기 위해 surgical splint는 매우 좋은 해결책이 될 수 있다. 수술 후의 surgical splint는 계획된 위치로 교합을 유도하며 악궁관계를 안정적으로 유지시키는 목적으로 사용되며 elastic과 함께 사용될 수 있다⁷⁾.

대개 수술 4~6주 후 수술 후 교정치료가 개시된다. 이 때 surgical splint와 surgical arch wire를 제거하고 light wire로 교체하여 교합력에 의한 자발적 교합의 settling을 기대하며, 이때 필요한 경우 측방의 box elastic 또는 vertical elastic을 약하게 사용하여 교합의 빠른 정착을 도울 수 있다. 만일 III급 구치관계가 약하게 남아 있거나 전치부의 overbite이나 overjet이 충분히 형성되지 않았다면 III급 elastic을 함께 사용한다. 대개의 경우 부종이 소실되고 근육 및 저작력이 회복되면서 자연스러운 교합의 정착이 진행되므로, 약 3~6개월 후 교정장치를 제거할 수 있다.

안정성에 대한 고려

골격성 III급 부정교합의 수술 후 재발을 방지하기 위해서는 fixation 방법을 첫 번째로 고려하여야 한다. 일반적으로 rigid fixation이 가장 안정적인 결과를 제공하는 것으로 알려져 있지만⁸⁻¹⁰⁾, 견고한 fixation 방법을 사용한다 하여도 약간의 surgical relapse는 피할 수 없다. 수술시 하악과두 위치 설정의 오차는 골격성 II급 부정교합에서와 같은 수술 후 재발을 야기하지는 않지만¹¹⁾, 안면비대칭이나 전치부 개방교합을 야기할 수 있는 요인이므로 수술시 하악과두의 정확한 위치 설정에 주의를 기울여야 한다. 수술 후 재발을 방지하기 위해 치료계획 수립시 수술 부위와 관련된 연조직 또는 근육의 수

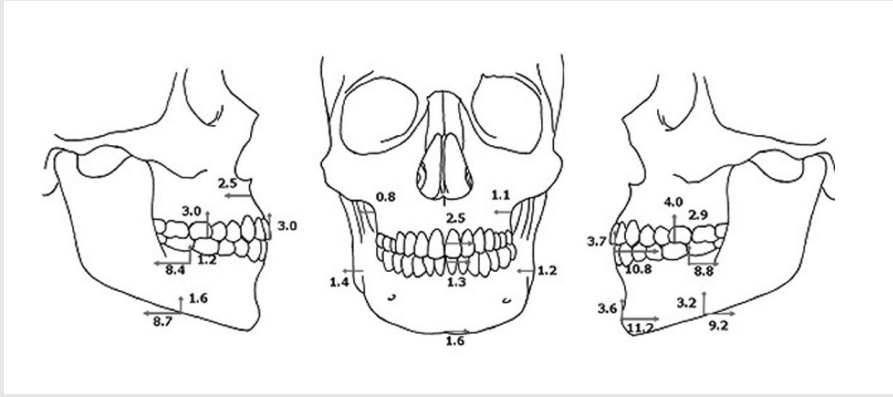


그림 5. Surgical prescription chart.

축이나^{12,13)}, 저작근계의 변화된 활성화 등을 고려하여야 한다. 하악골의 set-back은 저작근의 길이를 증가시킬 수 있으며 특히 하악골이 반시계방향으로 회전되면서 set-back될 경우 pterygomasseteric sling의 과도한 신장으로 인하여 술 후 불안정한 교합을 야기하므로¹⁴⁾ 전치부의 개방교합을 동반한 골격성 III급 환자의 악교정 수술시 상악골 후방부의 impaction을 고려하는 것이 바람직하다.

II급 골격관계를 지닌 환자와는 달리, 악교정수술 이후 지속되는 잔여성장은 안모의 악화 뿐 아니라 교정치료기간을 연장시키는 매우 불리한 조건으로 작용하며, 치료의 결과를 예측 불가능하게 하므로 골격성 III급 부정교합자의 악교정수술은 안면골격 성장이 종료된 이후 시행해야 한다. 특히 안면골격의 수직성장은 성장 종료시기까지 지속되는 경향이 있으며, 약간의 수직성장만으로도 수술의 안정성에 심한 손상을 초래할 수 있으므로, 수직적 성장 경향을 가진 환자의 악교정수술 시기의 결정은 충분히 주의를 기울이는 것이 좋다. 일반적으로 수완부 방사선사진이 성장종료의 시기를 평가하기 위해 사용되지만, 골격성 III급 부정교합자의 안면골격은 수완부방사선사진으로 평가된 성장종료시기 이후에

도 약간 성장이 지속되는 경향이 있으므로, 신장의 변화 등 신체 성장의 완료 여부를 평가하는 것이 필요하며, 6개월 이상의 간격을 두고 촬영된 연속된 측모두부방사선계측사진을 중첩함으로써 실제 하악골의 길이성장이 완료되었는지 평가하여 보는 것도 좋은 방법이라 할 수 있다.

결론

골격성 III급 부정교합의 악교정수술을 동반한 교정치료는 환자의 기능적, 심미적 욕구를 충족시킴으로써 환자의 삶의 질을 향상시키는 훌륭한 치료 방침이라 할 수 있다. 이러한 환자의 치료를 담당할 교정의사는 환자의 신체적인 고통과 경제적인 손실을 최소화하면서 최상의 치료 결과를 얻을 수 있도록 최선을 다해야 하며, 수술 전 교정치료 기간중에 수술시 발생할 수 있는 문제들을 미리 예견하고 적절히 대비하여 수술 범위의 불필요한 확대를 예방하면서 효율적이고 안정적인 악교정수술을 시행할 수 있도록 주의를 기울여야 할 것이다.

참 고 문 헌

1. Park JU, Baik SH. Classification of Angle Class III malocclusion and its treatment modalities. *Int J Adult Orthodon Orthognath Surg* 2001;16(1):19-29.
2. Yoshida K, Rivera GA, Matsuo N, Takaishi M, Inamoto H, Kurita K. Long-term prognosis of BSSO mandibular relapse and its relation to different facial types. *Angle Orthod* 2000;70(3):220-6.
3. Jacobs JD, Sinclair PM. Principles of orthodontic mechanics in orthognathic surgery cases. *Am J Orthod* 1983;84(5):399-407.
4. Kim LE, William HL, Douglas HG. Analytical model surgery. In: Bell WH. *Modern practice in orthognathic and reconstructive surgery*, Vol. I. Saunders 1992;179-81.
5. 김명균, 최용성, 정송우, 전영미, 전영미. 하악골 후퇴 수술 환자의 연조직 측모 예측의 정확성: Quick Ceph Image ProTM(ver 3.0)와 V-CephTM(ver 3.5)의 비교. *대한치과교정학회지* 2005;35(3):216-26.
6. Ellis E. Accuracy of model surgery: evaluation of old technique and introduction of a new one. *J Oral Maxillofac Surg* 1990;48:1161-7.
7. Bamber MA, Harris M. The role of the occlusal wafers in orthognathic surgery: a comparison of thick and thin intermediate osteotomy wafers. *J Cranio Max Fac Surg* 1995;23:369-400.
8. Souyris F. Sagittal splitting and bicortical screw fixation of the ascending ramus. *J Maxillofac Surg* 1978;6:198-203.
9. Paulus GW, Steinhauser EW. A comparative study of wire osteosynthesis versus bone screws in the treatment of mandibular prognathism. *Oral Surg Oral Med Oral Pathol* 1982;43:2-6.
10. Van Sickels JE, Flanary CM. Stability associated with mandibular advancement treated by rigid osseous fixation. *J Oral Maxillofac Surg* 1985;43:338-41.
11. Epker BN, Fish LC. Mandibular prognathism. In: Epker BN, Fish LC(eds) *Dentofacial Deformities, Integrated Orthodontic and Surgical Correction*, Vol. I. CV Mosby 1986;449-50.
12. Reitzik M. Skeletal and dental changes after surgical correction of mandibular prognathism. *J Oral Surg* 1980;38:109-16.
13. Reitzik M. The biometry of mandibular osteotomy repair. *J Oral Maxillofac Surg* 1982;40:214-18.
14. Rowe NL. The a etiology, clinical features and treatment of mandibular deformity. *Br Dent J* 1960;108:41-64.