

탈단백 생체 유래 골 이식재(OCS-B[®])의 골형성 능력에 관한 연구

¹서울대학교 치과대학 치주과학교실, ²서울대학교 치과대학 두개악안면재건과학교실
³서울대학교 치과대학 치과생체재료과학교실, ⁴지능형 생체계면공학연구센터
⁵한국과학재단, ⁶(주) 나이벡

박준범¹, 한상혁⁵, 김경화¹, 이상철¹, 박호남¹,
 박윤정^{2,4,5}, 이상훈³, 김태일¹, 설양조¹, 이용무¹, 구영¹, 류인철¹, 한수부¹, 정종평^{1,4,5}

ABSTRACT

Evaluation on the bone regenerative capacity of deproteinized bovine bone-derived bone graft material(OCS-B[®])

¹Department of Periodontology, College of Dentistry, Seoul National University

²Craniofacial Reconstructive Science Major, College of Dentistry, Seoul National University

³Department of Dental Biomaterials Science, College of Dentistry, Seoul National University

⁴Intellectual Biointerface Engineering Center, KOSEF, ⁵NIBEC Inc. Seoul, Korea

Jun-Beom Park¹, Sang-Hyuk Han⁵, Kyoung-Hwa Kim¹, Sang-Chul Lee¹, Ho-Nam Park¹, Yoon-Jeong Park^{2,4,5},
 Sang-Hoon Rhee³, Tae-Il Kim¹, Yang-Jo Seol¹, Yong-Moo Lee¹, Young Ku¹, In-Chul Rhyu¹,
 Soo-Boo Han¹, Chong-Pyoung Chung^{1,4,5}

Deproteinized bovine bone mineral has been widely used as graft material in maxillofacial and orthopedic areas. OCS-B[®] (Nibec Inc.) is newly-developed inorganic bone mineral and the aim of the study is to evaluate the characteristics of OCS-B[®] as a bone graft substitute. OCS-B[®] was evaluated by scanning electron microscopy, energy dispersive X-ray spectrometer, Fourier transform-infrared spectrometer and Lowry protein analysis. and the regeneration potential. The regeneration potential of the graft was evaluated by creating calvarial defects in the rabbits and the alveolar defects in the beagle dogs. It was also inserted into femoral quadrant muscle in the mouse.

The result of this study indicated that OCS-B[®] displayed distinct surface properties and deproteinized bovine bone mineral showed relatively very small amount of residual protein. Osteoid was formed in the neighborhood of OCS-B[®] even at 2 weeks in the calvarial defects. The grafted area showed good ridge morphology and the osseous tissue showed numerous osteocytes, typical to the woven bone pattern in the beagle dogs. No inflammatory cells were seen on the surface OCS-B[®] at one and two weeks in the mouse.

It is concluded that newly-developed deproteinized bovine bone(OCS-B[®]) is biocompatible material showing excellent regenerative potential.

Key words: deproteinized bovine bone, bone formation, calvarial defect

I. 서론

구강악안면 영역 및 정형외과 영역에서 감염, 노화에 따른 기능 퇴화, 외상, 낭종, 종양 등 다양한 원인에 의해 골결손부가 발생하고 있으며, 골결손부의 심미적, 기능적 회복, 안정 및 치유를 증진시키기 위해 골이식술이 시행되어 왔다. 결손부의 회복을 위해 자가골이나 동종골을 이식하는 방법은 오래 전부터 임상에 적용되어 왔고 현재에도 널리 이용되는 골 이식술이다.

골이식 재료는 기본적으로 면역 반응이나 염증 반응을 야기하지 않는 생적합성, 재생된 골로 적절히 치환될 수 있는 흡수성, 골전도성, 골유도성, 소독가능성, 방사선 불투과성, 골과 비슷한 강도, 경계성 등이 요구된다. 이상적인 골 대체재는 궁극적으로 완전히 흡수되면서 새로운 골 형성을 가능하게 하여야 한다. 자가골이나 동종골의 경우, 골형성능은 우수하나 널리 사용하기에는 여러 가지 문제점이 보고되고 있다. 자가골 이식은 골 채취를 위한 부가적인 수술의 필요성, 시술후의 합병증의 발생, 부가적 수술로 인한 부담 가중, 이식골 채취 양의 제한성 등으로 임상에 적용하기에는 어려움이 많고, 이종골 이식은 항원성의 문제와 감염성 질환의 전이 등의 문제점을 가지고 있다^{1,2)}.

따라서 치조골 결손부 회복을 위해서 자가골이나 동종골을 대체할 수 있는 골이식재에 관심을 가지게 되었다³⁻⁶⁾. 이중 우골에서 단백질 성분을 제거한 이중골 이식재가 현재 골재건 수술에서 광범위하게 사용되고 있으며, 많은 성공적인 결과가 보고되고 있다⁷⁻⁸⁾. 이중골 이식은 개체 간에 유전적인 이식 항원의 문제점이 있어, 많은 연구들은 이중 골을 다양하게 처리하여 면역반응을 최소로 경감시키는데 중점을 두었다. 대부분의 골이식재 처리 과정은 1000°C 이상의 고온에서 수 시간동안 열처리를 하기 때문에, 이식재가 세라믹으로 변형이 일어난다⁹⁾. 고온처리과정에서 생긴 변형과정 때문에, 본래의 다공성이 사라져 골전도성이 감소되며, 이식재의

흡수가 느려지게 된다.

본 연구에서는 골형성능의 향상을 위해 처리온도를 조절하였고, 이와 함께 잔존할 수 있는 유기물을 제거하기 위해 강알칼리에서 처리하였다. 이번 연구의 목적은 생체친화성이 우수하고 신속한 골형성능 및 적절한 생체 내 흡수성을 가지는 탈단백 우골인 OCS-B[®]에 대한 기본적인 특성을 연구하는데 있다.

II. 연구재료 및 방법

1. OCS-B[®]의 제조 과정

탈단백 생체유래 골이식재인 OCS-B[®]는 (주) 나이백으로부터 공급받았다. 소의 대퇴부 부위에서 취득한 뼈를 골절단기를 이용하여 약 5cm³ 크기로 절단하고 증류수에서 72시간동안 침적하여 뼈에 존재하는 혈액성분을 제거하였다. 뼈에 존재하는 지방질과 단백질을 가열하여 1차적으로 제거하고, 오븐에서 건조시킨 후 분쇄기를 이용하여 일정한 크기가 되도록 분쇄하였다. 탈단백 처리 이후 중탄산염 보존에 최적인 온도에서 열처리를 시행하였으며, 강알칼리 용매를 이용하여 잔존하는 지질과 단백질을 제거하였다. 열처리가 완료된 뼈 분말중 0.2-1.0mm 크기의 입자를 분별 선택하여 소독하여 골이식 대체재로 사용하였다.

2. 평가항목

1) 주사전자현미경 관찰

제조된 OCS-B[®] 골이식재를 체를 이용하여 입경이 0.2-1.0mm 크기로 분별한 OCS-B[®] 입자를 정제수로 세척하여 110°C에서 하루 동안 건조한 후 장방출주사전자현미경(FE-SEM) : S-3500N, Hitachi, Japan)을 이용하여 30배에서 50000배까지 분석하였다.

2) 시료의 성분 분석

장방출주사전자현미경에 부착된 Energy

dispersive X-ray spectrometer(EDS)를 이용하여 칼슘, 인, 탄소, 산소를 포함한 이식재의 구성 성분의 정성 분석을 시행하였다. 또한 OPTIMA 4300DV, Perkin-Elmer(USA)를 이용하여, 유도결합 전류에 의해 형성된 고온 시료 용액을 사용하는 유도결합 플라즈마 방출 분광기(ICP-AES)를 사용하여 시료를 정량하였다.

3) 시료의 적외선 분광분석

적외선 영역의 빛이 시료에 입사되어 시료와 상호작용한 뒤 나오는 빛의 투과율이나 반사율을 측정하는 푸리에 변환 적외선 분광계를 이용하여, 시편의 peak 형태를 측정하였다¹⁰⁾.

4) 잔존 단백질량 측정

미량의 단백질을 정확하고 간편하게 정량할 수 있는 Lowry법¹¹⁾을 이용하였다. OCS-B® 1g을 1mL의 인산생리완충 용액에서 처리하여 추출한 용액 내의 잔존 단백질을 측정하였다. 측정방법은 Folin-Ciocalteu의 phenol 시약을 tyrosine, tryptophan, cystein 잔기에 의해 환원정색시키는 반응을 기본으로 하여 Biuret법¹¹⁾의 원리를 조합시킨 정량방법으로, 분광광도계를 이용해 595nm에서 측정하였다. 또한 정성분석을 위해서 추출용액을 사용하여 Sodium Dodecyl Sulfate-Polyacrylamide 겔 전기영동(SDS-PAGE)를 이용하였으며, 이를 통해 단백질의 존재유무를 확인하였다.

5) 가토 두개부 골결손부의 형성 및 OCS-B® 이식

8 마리의 웅성가토(New Zealand White rabbit)를 염산 자일리신(Rompun®, 한국바이엘, 서울, 한국)과 염산 케타민(Ketalar®, 유한양행, 서울, 한국)을 1:4로 혼합하여 근주하여 마취하고, 두피를 정중선을 따라서 3cm정도 절개한 후, 골막을 박리하여 두개골을 노출시켰다. 내경 8mm의 trephine bur(3i implant innovation, Palm Beach, FL, USA)를 이용하여 좌우의 측두골에 대칭으로 2개

의 원형 골결손부를 형성하고, 골 결손부에 OCS-B®를 넣은 후에 골막과 두피를 흡수성 봉합사와 수술용 실크를 이용하여 봉합하고, 항생제(Kanamycin®, 삼양약화학, 서울, 한국)를 근주하였다. 수술 2주, 4주, 8주, 12주 후에 가토를 희생하고, 조직을 포르말린용액에 넣고 고정시킨 후 통법에 따라 비탈회 표본을 제작하였다. Super low-viscosity Embedding Media(Polyscience Inc., PA, USA)를 사용하여 포매하고, Exakt cutting 및 grinding system(Exakt-Appratebau, Hamburg, Germany)으로 절단, 연마하여 조직표본을 제작하였다. 제작된 표본을 multiple staining 용액으로 염색을 시행한 후 광학현미경(Olympus BH-2 light microscope, Olympus Optical Co., Osaka, Japan)하에서 조직학적 관찰을 실시하였다.

6) 성견 발치와 내 OCS-B® 이식

4마리의 성견을 염산 자일리신(Rompun®, 한국바이엘, 서울, 한국)과 염산 케타민(Ketalar®, 유한양행, 서울, 한국)을 1:4로 혼합하여 근주하여 마취하고, 하악 제2소구치와 제4소구치를 발거하였다. 발치와에 근원심 폭경 8mm, 협설 폭경 5mm, 치조 정에서 깊이 6mm인 결손부를 형성하였다. 결손부에 OCS-B®를 이식하고 Bio-Gide®(Geistlich Parma AG., Wolhusen, Switzerland)를 차폐막으로 차용하고 봉합하였다. 수술 4주 후에 실험동물을 희생하고 조직학적 관찰을 시행하였다.

7) 백서 근육 내 OCS-B® 이식

6마리의 백서를 전신 마취한 후, 소독된 쥐 다리의 대퇴부에 2cm 정도의 절개를 가하였다. 피하결합조직을 박리하고 근육을 노출시킨 후, 다시 근육을 hemostat와 수술용 가위를 이용하여 근섬유결을 따라 dissection하여 공간을 얻은 후 OCS-B®를 근육 내에 이식하고 봉합하였다. 수술 1주, 2주 후에 희생하고, 조직학적 관찰을 시행하였다.

Ⅲ. 연구결과

1) 주사전자현미경 관찰

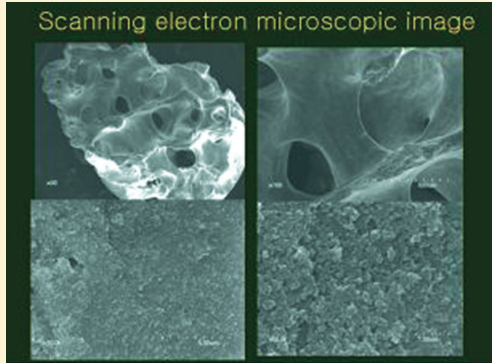


그림 1. OCS-B® 주사전자 현미경 소견. 미세한 표면구조가 특징적으로 관찰되었다.

(그림 1-1)은 OCS-B®의 30배 전자 현미경 사진으로, 소뼈에서 유래된 이중골의 대표적 형태인 파쇄된 해면골 형태를 나타내고 있으며, 1,000배, 10,000배 관찰시 OCS-B® 표면에서는 불순물인 미세분말이 거의 관찰되지 않았다. (그림 1-4)는 OCS-B®의 50000배 사진으로 미세한 표면구조가 특징적으로 관찰되었다.

2) 시료의 성분 분석

EDS 분석을 통한 이식재 구성성분의 정성, 정량 분석을 한 결과 탄소, 산소, 칼슘, 인이 많은 비율을 차지하였고, 그 외 나트륨, 마그네슘이 미량 존재하

표 1. OCS-B®의 EDS 결과(atomic %) 탄소, 산소, 칼슘, 인이 높은 비율을 차지하였다.

Element	OCS-B®
C	14.70
O	52.40
Na	0.68
Mg	1.86
P	10.65
Ca	15.80

표 2. OCS-B®의 ICP-AES 결과(molar %) 칼슘, 인, 나트륨, 마그네슘이 관찰되었다.

	Ca	P	Na	Mg
OCS-B®	37.41	17.23	0.47	0.57
Ca/P ratio	1.68		-	-

였다. ICP-AES 분석을 통해 구성성분을 분석한 결과, 칼슘과 인의 원소비율은 1.68를 나타냈다.

3) 시료의 적외선 분광분석

OCS-B®의 적외선 분광분석은 (그림 3)에서 나타난 것과 같으며, 주요피크는 $PO_4(\nu_1): 957cm^{-1}$, $(\nu_3): 1087, 1046cm^{-1}$, $(\nu_4): 599, 569cm^{-1}$; $CO_3(\nu_2): 870, 1450$; $OH(free): 3650, 630cm^{-1}$; $OH(H-bonded): 3400, 3200cm^{-1}$ 이다.

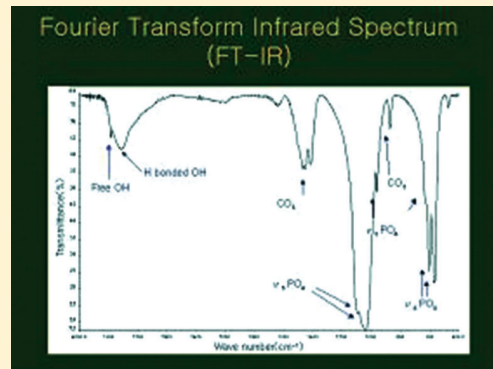


그림 2. OCS-B®의 적외선 흡수 스펙트럼. PO_4 , CO_3 , $OH(free)$, 및 $OH(H-bonded)$ peak를 관찰할 수 있었다.

4) 잔존 단백질량 측정

(표 3)은 Lowry 법에 의한 단백질 정량결과를 보여주고 있다. 이 결과는 총단백질을 의미하며, 이 방법에 의한 단백질의 감지기준은 $0.135\mu g/ml$ 이며, 단백질량은 $4-7\mu g/ml$ 의 수치를 보였다.

표 3. OCS-B® 추출액의 Lowry 법에 의한 단백질 정량결과. 단백질량은 0.004-0.007 mg/ml를 보였다.

	흡광도(595nm)	protein 량 (mg/ml)
OCS extract I	0.017	0.004
OCS extract II	0.020	0.007



그림 3. OCS-B® 추출액의 SDS-PAGE에 의한 정성분석. Coomassie Blue로 staining 하였으며, 좌측에 size marker를 나타내며, 우측에는 OCS-B® 추출물에 의한 결과를 보여주어 있다. OCS-B® 추출액에는 본 방법에 의해서는 단백질의 존재 유무가 확인되지 않았다.

5) 가토 두개부 골결손부의 형성 및 OCS-B® 이식 (그림 5)는 OCS-B®가 매식된 지 2주, 4주, 8주, 12주 때의 결과로 각각 40, 100, 200, 400배 확대한 조직사진을 나타내고 있다. 2주 소견을 살펴보면, OCS-B® 주위에 골양조직이 형성된 것을 관찰되었으며, 4주군에서는 2주보다 더 많은 양의 신생골이 관찰되어, 왕성한 골형성을 관찰할 수 있었다. 8주, 12주 군에서는 형성된 신생골이 서로 융합하고, 성숙되어 가는 양상을 보였으며, 이식재의 흡수를 관찰할 수 있었다.

6) 성견 발치와 내 OCS-B® 이식 4주군 현미경 관찰소견

골결손부의 형태는 잘 유지되고 있었으며, 결손부 주위에서 이식재 주변에 골형성이 일어남을 확인할 수 있었으며, 신생골이 가교를 형성하는 것을 관찰할 수 있었다.

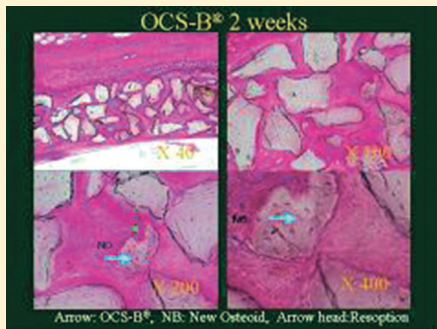


그림 4-1

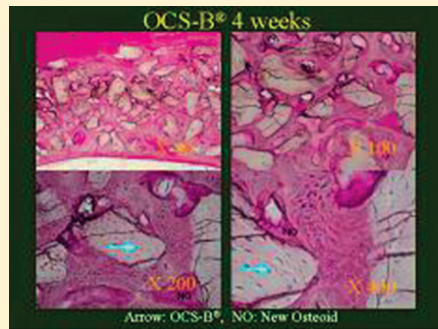


그림 4-2

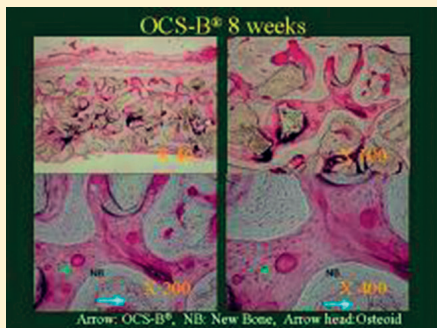


그림 4-3

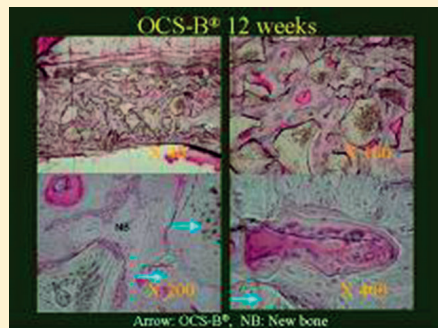


그림 4-4

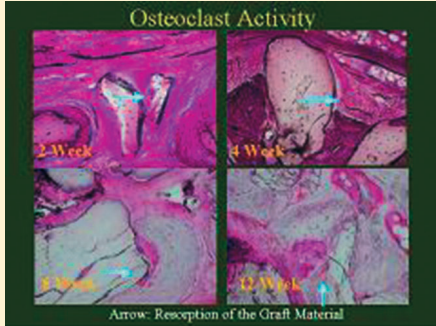

그림 4-5

그림 4. OCS-B®의 조직사진. 그림 4-1), 4-2), 4-3), 4-4)는 각각 2주, 4주, 8주, 12주의 결과로 40배, 100배, 200배, 400배의 조직 사진을 보여주고 있으며, 그림 4-5)는 2주, 4주, 8주, 12주의 이식재의 흡수를 보여주는 사진이다. (화살표로 표시)

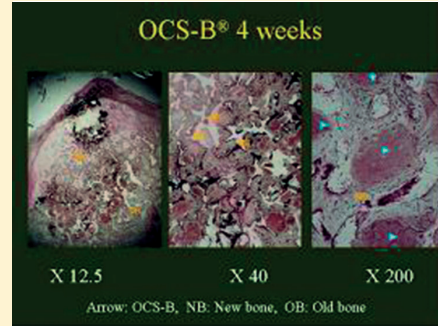


그림 5. OCS-B®의 조직사진. 발치와 내의 OCS-B®의 조직학적 소견으로, 골결손부의 형태가 잘 유지됨을 확인할 수 있으며, 이식재 주위로 활발한 골형성이 일어남을 알 수 있다. (NB로 표시)

7) 백서 근육 내 OCS-B® 이식

OCS-B®의 조직 반응을 관찰하기 위하여 시행되었으며, (그림 6-1)은 1주, (그림 6-2)는 2주 후 조직 사진을 보여준다. 1주후 사진을 보며, OCS-B®는 이물 반응 없이 조직과 잘 융화되고 있으며, 2주 조직에서 염증세포침윤이 보이지 않았으며, 섬유성 결합 조직으로 싸여 있음을 관찰할 수 있었다.

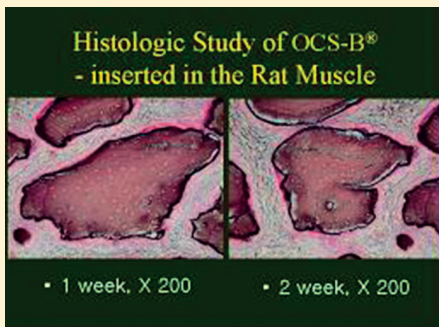


그림 6. OCS-B®의 조직사진. 백서의 근육조직에 이식한 후 1주, 2주의 조직학적 사진으로, 염증세포 침윤이 없음을 확인할 수 있었다.

IV. 고 찰

구강악안면 영역 및 정형외과 영역에서 골결손부의 심미적, 기능적 회복, 안정 및 치유를 증진시키기 위해 다양한 이식재가 사용되어 왔다. 자가골이 가장 이상적인 gold standard로 생각되지만, 공여부를 위한 부가적인 수술 필요성과 이식재 채취의 한계 등의 단점을 가지고 있다. 따라서 자가골을 대체하기 위해 다양한 이식재의 사용이 이루어지고 있으며, 이중 탈단백 우골을 이용한 골이식술에서 우수한 성공적인 결과가 보고되고 있다^{7,8)}.

고온의 열처리 과정을 거칠 경우 미세한 표면구조의 변화가 발생할 수 있음이 보고 되고 있으나, 본 이식재는 550-650°C에서 처리하여 고온에서 소결시 발생하는 다공성의 변화를 줄였음을 확인할 수 있었다¹²⁾. 열처리 온도 600°C까지는 입자의 상변화가 거의 없으나, 800°C에서는 입자의 크기가 매우 커진 것을 볼 수 있는데 이는 입자들의 소결이 일어나면서 작은 입자들이 큰 입자들에 붙어 성장하면서 생기는 결과라고 생각된다.

EDS 분석은 정성 분석을 위하여 사용하였으며, 이를 기초로 ICP-AES 분석을 시행하였다. 염산에 OCS-B®의 일정량을 녹여 검사하며 30ppm 이상

함유물을 측정하였다. 다량의 탄소, 산소, 칼슘, 인이 존재하였으며, 칼슘과 인의 원소비율은 1.68로 일반적인 골 미네랄과 유사한 결과를 보였다¹³⁾. 적외선 분광분석은 화합물의 다양한 chemical group의 분석에 이용되며, 결과를 살펴보면 수산화 인회석의 성분과 유사함을 알 수 있었고, CO₃ 1450cm⁻¹의 분광상을 통해 인산칼슘 아파타이트의 특징을 보임을 알 수 있었다¹⁴⁾. OCS-B®가 함유하는 총단백질의 양은 OCS-B®에서 추출한 용액으로부터 Lowry 법으로 측정하였으며, OCS-B®는 파쇄 후 탈지, 탈단백 과정을 진행하여, 우수한 탈단백 효과를 얻었다고 생각한다. 또한 알카리 처리를 통해서, 미량이라도 혹시 존재할지 모르는 prion protein을 불활성화 하였다. Taylor와 Walker 등은 prion protein을 1-2M 농도의 수산화나트륨에 30-120분 처리시, 감염력이 10만 배 감소한다고 보고하였으며^{15,16)}, Scaller 등은 Western blotting을 통해 prion protein의 완전한 불활성을 확인하였다¹⁷⁾. 따라서 본 연구에서 강알카리로 처리하여, prion protein의 불활성화는 확실히 얻었다고 사료된다. 한편 Sogal과 Tofe는 우골을 치과에 적용시에 생기는 위험평가에서, 소해면상뇌증에 의한 질환의 전파의 위험성은 거의 없음을 발표하였다¹⁸⁾.

초기인 2주부터 OCS-B® 골이식재 주변에 활발한 골아세포의 활동과 골양 형성이 관찰되어 우수한 골형성능을 확인할 수 있었으며, 새로 형성된 신생골은 아직 미성숙된 양상을 보였다. 4주에서는 2주보다 더 많은 양의 신생골이 보였고, 골이식재 둘레에 골모세포가 관찰됨을 확인할 수 있었다.

8주, 12주 군에서는 형성된 신생골이 서로 융합하고, 성숙되어 가는 양상을 보였으며, 이와 더불어 이식골의 초기 단계인 2주부터 활발한 파골세포의 활동이 나타나서 12주까지 계속됨을 관찰하였다. 이를 통해, 우수한 골형성능과 빠른 흡수성을 통해, 재생술에 적용시 우수한 결과를 나타내리라 생각한다.

V. 결론

OCS-B®는 국내에서 키워진 한우의 뼈를 이용하여 제조한 이식재로 전자현미경 관찰시 파쇄된 해면골 형태의 균일한 입자 상태를 보였다. 성분분석 결과, 다량의 탄소, 산소, 칼슘, 인이 존재하였다. 칼슘과 인의 원소비율은 1.68로 일반적인 골 미네랄과 유사한 결과를 보였으며 반면 단백질은 기존의 재료보다 현저히 낮은 양이 잔류되어 있어 기존의 골이식재보다 면역원성 등의 단백질 유래 부작용이 훨씬 경미할 것으로 사료되었다. 초기인 2주부터 OCS-B® 골이식재 주변에 골양조직형성이 조기에 만들어지고 점차 많은 양의 신생골 형성이 관찰되어 우수한 골형성능을 확인할 수 있었으며, 시간이 경과함에 따라 파골세포의 활발한 활동과 함께 이식재의 흡수가 진행되었다.

이를 통해 OCS-B®는 저결성의 수산화인회석의 특징과 우수한 탈단백 효과를 가진 생체유래 골 이식재로, 생체친화성이 높으며, 신속한 골형성능과 빠른 흡수성을 통해, 골결손부 적용시 우수한 결과를 나타내리라 사료된다.

참고 문헌

1. Clavero J, Lundgren S. Ramus or chin grafts for maxillary sinus inlay and local onlay augmentation: comparison of donor site morbidity and complications. *Clin Implant Dent Relat Res* 2003;5(3):154-160.
2. Raghoobar R, Louwse C, Kalk WWI, Vissink A. Morbidity of chin bone harvesting. *Clin Oral Implants Res* 2001;12:503-507.
3. Yukna RA, Mayer ET, Brite DV. Longitudinal evaluation of durapatite ceramic as an alloplastic implant in periodontal defects after 3 years. *J Periodontol* 1984; 55: 633-637.
4. Meffert RM, Thomas JR, Hamilton KM, Brownstein CN. Hydroxyapatite as an alloplastic graft in the treatment of human periodontal osseous defects. *J Periodontol* 1985; 56:63-73.
5. Klingsberg J. Scleral allograft in the repair of periodontal osseous defects. *NY state Dent J* 1972; 38:418-420.
6. Radents WH, Collings CK. The implantation of plaster of paris in the alveolar process of the dog. *J Periodontol* 1965;36:357-364.
7. Wallace SS, Froum SJ, Cho SC, et al. Sinus augmentation utilizing anorganic bovine bone (Bio-Oss) with absorbable and nonabsorbable membranes placed over the lateral window: histomorphometric and clinical analyses. *Int J Periodontics Restorative Dent* 2005;25(6):551-559.
8. Sculean A, Chiantella GC, Windisch P et al. Healing of intra-bony defects following treatment with a composite bovine-derived xenograft (Bio-Oss Collagen) in combination with a collagen membrane (Bio-Gide PERIO). *J Clin Periodontol* 2005;32(7):720-724.
9. Wenz B, Oesch O, Horst M. Analysis of the risk of transmitting bovine spongiform encephalopathy through bone grafts derived from bovine bone. *Biomaterials* 2001;22:1599-1606.
10. Folwer BO. Infrared spectra of hydroxyapatite, octa-calcium phosphate and pyrolysed octa-calcium phosphate. *Arch Oral Biol* 1966;11:477-492.
11. Sapan CV, Lundblad RL, Price NC. Colorimetric protein assay techniques. *Biotechnol. Appl. Biochem* 1999;29:99-108.
12. 박호남, 한상혁, 김경화, 이상철, 박윤정, 이상훈, 김태일, 설양조, 구영, 류인철, 한수부, 정종평. 생체 유래 골 이식재(OCS-B)의 안전성 및 유효성에 관한 연구. *대한치주과학회지* 2005;36:335-342.
13. Zipkin I. The inorganic composition of bones and teeth in biological calcification. Schraer H Ed., *Appleton-Century-Crofts*, New York, 1970, 69.
14. LeGeros, Raquel Z. Calcium phosphates in oral biology and medicine. In: Meyers HM, ed. *Monographs in Oral Science*. New York: Karger; 1991.
15. Taylor DM, Fraser H, McConnell I, et al. Decontamination studies with the agents of bovine spongiform encephalopathy and scrapie. *Arch Virol* 1994;139:313-326.
16. Walker AS, Inderlied CB, Kingsbury DT. Conditions for the chemical and physical inactivation of the K. Fu. strain of the agent of Creutzfeldt-Jakob disease. *Am J Public Health* 1983;73:661-665.
17. Schaller O, Fatzer R, Starck M, et al. Validation of a Western immunoblotting procedure for bovine PrPsc detection and its use as a rapid surveillance method for the diagnosis of bovine spongiform encephalopathy (BSE). *Acta Neuropathol* 1999;98:437-443.
18. Sogal A, Tofe AJ. Risk assessment of bovine spongiform encephalopathy transmission through bone graft material derived from bovine bone for dental applications. *J Periodontol* 1999;70:1053-1063.