

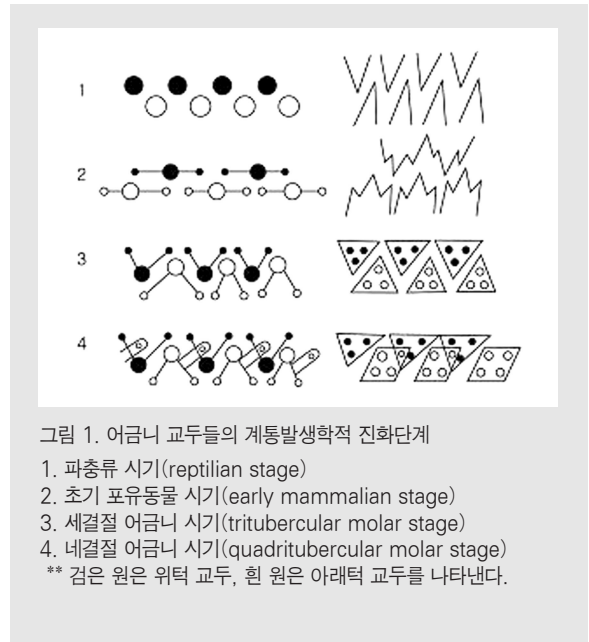
교합개념의 계통발생학적 분석

연세대학교 치과대학 구강생물학교실, 해부 및 발생생물학 연구실
권혁제, 조성원, 허경석, 김희진

치과 영역에 있어서 교합은 중요한 개념이다. 정상적인 교합이 이루어졌을 때 비로소 치아는 그 기능을 제대로 수행할 수 있다. 반면에 비정상적인 교합 하에서는 음식을 잘라거나, 찢거나, 씹는 등의 기능을 정상적으로 수행할 수 없다. 그밖에도 이로 인해서 치아 뿐 아니라 턱관절 및 구강악안면 영역에 이차적인 문제가 발생할 수 있으며, 심지어는 영양부족으로 인한 전신적인 문제와 정신적인 문제까지 유발될 수 있다. 그러므로 교합의 개념을 정확히 이해하는 것이 중요하다고 할 수 있다. 교합의 개념을 이해하는데 있어서 여러 가지 입장에서 접근할 수가 있는데, 그 중 계통해부학적 분석을 통해서 교합의 개념을 이해하는 것은 임상적인 면에서 주로 다루어져 왔던 교합의 개념을 좀 더 과학적으로 이해하는 데 큰 도움이 될 수 있다.

계통발생학적 측면에서 치아의 발달

척추동물에서 치아형태의 계통발생학적 변천에 관한 연구는 사람 치아의 형태와 기능 및 교합을 이해하는데 큰 도움을 준다. 사람이나 고등동물에



서 보이는 복잡한 형태의 치아는 초기에는 1개의 발육엽(lobe)이나 원추(cone)로 시작하여 이 발육엽들의 결합으로 형성된 것이다. 치아발달의 4단계는 다음과 같다(그림 1).

1. 파충류 시기(reptilian stage)
2. 초기 포유동물 시기(early mammalian stage)

- 3. 세결절 어금니 시기(tritubercular molar stage)
- 4. 네결절 어금니 시기(quadritubercular molar stage)

첫 단계인 파충류 시기(reptilian stage)의 치아는 하나의 원추(cone)를 가지는 가장 단순한 형태의 단순치아(haplodont)에 해당한다(그림 3). 이 경우, 위턱의 치아를 protocone이라 하고, 아래턱의 경우를 protoconid라 부른다. 역시 치아형태는 턱뼈의 운동을 결정짓는 데에 중요한 역할을 담당하는데, 이 시기의 치아형태는 턱뼈운동을 단순한 경첩운동(hinge movement)으로 제한한다.

턱뼈 내에는 많은 수의 치아가 있고, 위턱과 아래턱의 치아들 사이에는 교합이 이루어지지 않는다. 치아는 사냥이나 싸움에 사용되며 먹이의 획득을 주된 기능으로 한다.

다음 단계인 초기 포유동물 시기(early mammalian stage) 또는 triconodont 시기에는 어금니에 세 개의 교두가 나타난다. 가장 큰 원래의 교두는 좀 더 크기가 작은 교두를 앞뒤에 두고 중간에 위치하는데, 이때 앞의 교두를 paracone 또는



그림 2. 악어(crocodile). 악어의 신체적 특징상 아래턱은 땅에 인접해 있으므로 고정적이고 위턱만을 움직일 수 있다.

paraconid라 하고, 뒤의 교두를 metacone 또는 metaconid라 부른다. 오늘날에는 순수한 triconodont 치열을 볼 수 없지만, 세결절어금니 시기(tritubercular molar stage)에 속하는 개와 몇 종류의 육식동물에서 triconodont의 배경을 갖는 몇 개의 치아를 확인할 수 있다. 이 시기의 치열은 교합이 이루어지지 않고 위, 아래턱 치아가 서로 어긋난다(그림 1, 3).

다음 단계인 세결절어금니 시기(tritubercular molar stage)에서 protocone은 안쪽으로, protoconid는 바깥쪽으로 이동하여 세모꼴의 교합면을 보이며 약간의 교합관계를 형성한다.

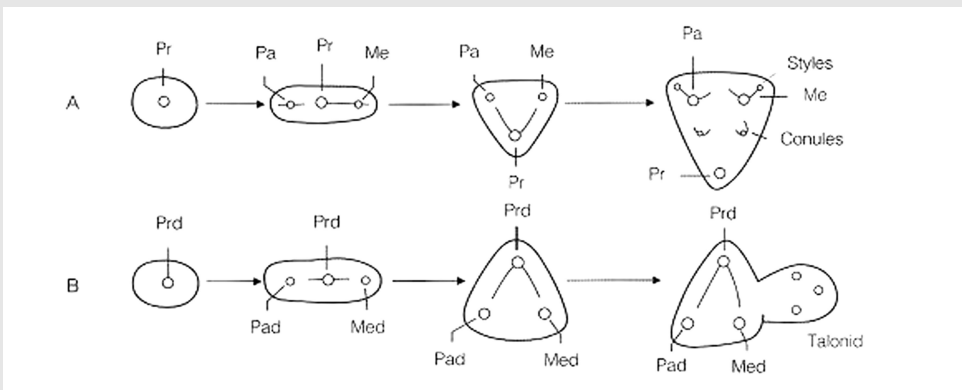


그림 3. 어금니 교두의 진화에 대한 Cope-Osborn의 가설 및 각 교두의 명칭, A: 위턱 큰어금니, (줄임말) Pa, paracone; Me, metacone; Pr, protocone, B: 아래턱 큰어금니, (줄임말) Prd, protoconid; Pad, paraconid; Med, metaconid

임상가를 위한 특집 1

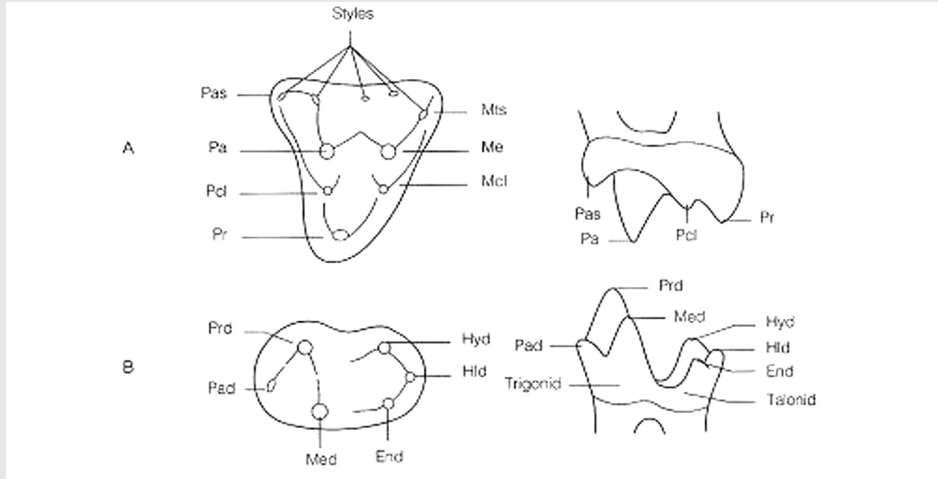


그림 4. Tribosphenic 어금니에서 관찰되는 교두의 이름. A: 위턱 큰어금니, B: 아래턱 큰어금니. (줄임말) Pcl, paraconule; Mcl, metaconule; Pas, parastyle; Mts, metastyle. Hyd, hypoconid; End, entoconid; Hld, hypoconulid

마지막 단계이며, 동시에 교합이 완성되는 단계인 네결절어금니 시기(quadritubercular molar stage)에는 세모꼴에 돌출부위를 만들어 반대쪽 턱

뼈와 교두(cusp)-오목(fossa)의 관계로 접촉한다. 이러한 치아형태의 변화에 대한 적응으로 턱뼈의 형태와 교합, 그리고 턱관절(temporomandibular joint)의 기능도 오랜 시간에 걸쳐 변화해왔다.

어금니 교두들의 진화에 따른 교두의 수와 위치변화에 대한 이론이 Cope와 Osborn에 의해서 제안되었다(그림 3).

교두-오목의 관계는 자르는 기능(shearing)에 부수는 기능(crushing)이 추가된 것이다. 진화과정에서 처음으로 교두-오목(cusp-fossa)의 관계가 나타나는 치아는 그리스어인 tribein(문지르는 것), spheon(췌기)가 합쳐진 'tribosphenic' 이라는 용어로 불린다. 바늘두더지, 오리너구리와 같은 단공류(monotremes)를 제외한 모든 포유류의 어금니는 백악기 조상

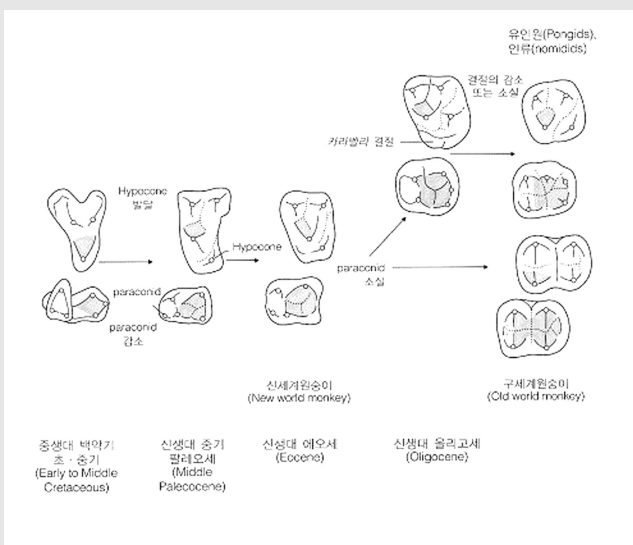


그림 5. 영장류 큰어금니의 진화단계에서의 주요변화

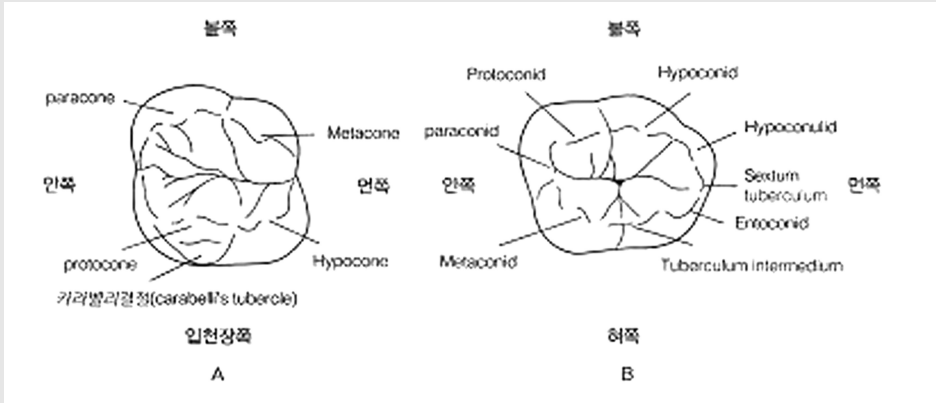


그림 6. 진화적 관점에서의 사람 위턱(A)과 아래턱(B) 첫째큰어금니의 교두 명칭

(cretaceous ancestor)의 tribosphenic 어금니에서 유래되었다(그림 4).

영장류(primates) 큰어금니도 마찬가지로 tribosphenic 어금니에서 유래되었다. 위턱의 hypocone는 점점 발달하는 반면, 아래턱의 paraconid는 점점 감소하다가 사라지게 된다. 위턱 어금니의 입천장쪽 결절(palatal cingulum)이 감소함에 따라 위턱 큰어금니와 아래턱 큰어금니의 불혀쪽폭(buccolingual width) 차이는 점차 감소하게 된다. 위턱과 아래턱 큰어금니는 두 방향으로 진화하는데, 유인원(pongids)과 인류(hominids)에서는 교두 네 개의 위턱 큰어금니와 교두 다섯개의 아래턱 큰어금니로 진화하고, 구세계원숭이(old world monkeys)에서는 위아래턱 큰어금니 모두 교두 네 개이면서 마주 보고 있는 모습의 bilophodont로 발달한다(그림 5).

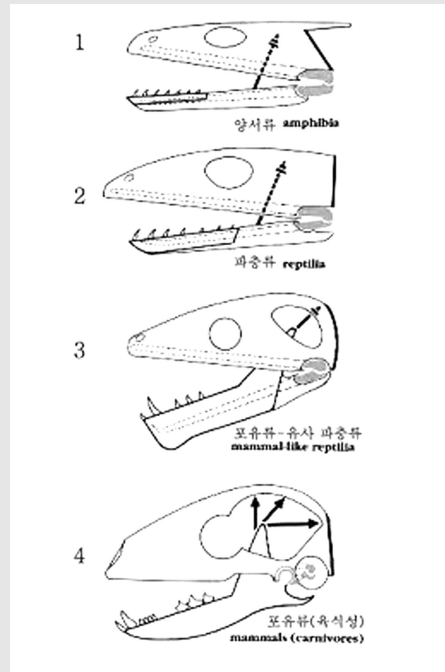


그림 7. 진화과정에 따른 각 단계에서 턱관절을 이루는 구조.

1. 치아는 치아뼈에만 있고 Meckel 연골의 끝부분과 입천장 네 모퉁이가 관절을 이루고 있다.
2. 여전히 관절성연골과 입천장네모퉁이가 턱관절을 이루지만 치골의 크기가 증가하였다.
3. 치아뼈가 매우 커졌고 근육돌기가 있다. 그러나 아직도 관절성연골과 입천장네모퉁이가 턱관절을 이루고 있다.
4. 치아뼈가 관자뼈와 관절을 이루고 있다. 처음 관절은 이제 속귀의 일부가 되어 있다.

계통발생학적 측면에서의 턱관절의 발달

척추동물에서 턱관절(즉 두 하악관절, temporomandibular joint)의 계통발생학적 변천에

관한 연구 또한 교합의 개념을 이해하는 데 중요하다. 교합의 구성요소 중 하나인 턱관절을 이루는 구조들이 진화의 과정 중에 어떤 변천을 밟았는지 이해하기 위해서 쉬운 예로 파충류와 포유류의 턱관절을 비교해볼 수 있다(그림 7).

다윈의 진화론적 입장에서 볼 때, 포유류는 파충류에서부터 진화했다고 본다. 파충류에서 턱관절을 이루는 구조는 관절뼈(articular bone)와 머리뼈(두개골, skull)의 네모돌기(quadrant bone)이다. 이때 아래턱은 치아뼈(dentary bone)와 치아뒤뼈(postdentary bone)로 구성된다. 반면에 포유류에서 턱관절을 이루는 구조는 관자뼈(측두골, temporal bone)와 아래턱뼈(하악골, mandible)이다. 그렇다면 진화의 과정 중에 파충류의 턱관절을 이루는 구조는 어떻게 변화한 것일까? 진화의 과정 중에 치아뼈와 치아뒤뼈는 크기가 점차 감소하는 반면 치아뼈는 크기가 점차 증가해서 관자뼈에 닿기에 이른다.

다시 말해서, 관절뼈와 네모돌기는 각각 망치뼈(malleus)와 모루뼈(incus)로 바뀌어서 귓속을 이루는 구조로 바뀐 것이다. 이는 발생중인 태아(fetus)에서도 발견이 된다. 진화의 과정이 발생중인 태아에서 발견된다는 사실이 턱관절을 이루는 구조들에서 똑같이 적용되는 것이다.

치아형태와 턱뼈운동

일반용어로 영장류는 볼록치아(bunodont)이며 비교적 위턱활과 아래턱활의 크기와 형태가 동일하며(isognathous), 궁극적으로는 제한된 가쪽운동(lateral movement)을 한다. 볼록치아는 짧고 둥근 원추형의 교두를 갖는 치아를 의미한다. 사람은 완전하게 위턱활과 아래턱활이 일치하지 않는다. 즉

위턱활이 수평으로 아래턱활을 덮는 형태를 나타낸다. 관절(glenoid) 공간의 모양 또한 치아형태, 턱뼈운동과 상호 연관되어 있다. 생존하는 또는 멸종된 동물들을 관찰해 보면 점차적으로 치아가 볼록치아형에서 반달치아(selenodont; 반달모양의 어금니)형으로 변화되는 것을 볼 수 있다. 이는 아래턱의 가쪽운동 증가와 위 및 아래턱비대칭(anisognathism)의 증가와 관계가 있다.

씹는 동안 앞에서 절단점을 관찰해 보면 개, 고양이, 돼지, 그리고 다른 모든 볼록치아의 아래턱은 가쪽운동 없이 위나 아래로만 움직인다. 가쪽운동은 기린, 낙타, 그리고 소에서 크게 나타난다. 뒤에 언급한 운동형태는 턱뼈머리(mandibular condyle)를 가로로 길어지게 하고 편평하게 만들어 반달치아 어금니로 씹는 동안 가쪽운동과 위아래턱비대칭이 커질 수 있게 한다.

또한 흥미로운 것은 어금니들의 가로용기와 능선, 고랑, 그리고 턱관절오목의 반지름 사이의 일반적인 상호관계이다. 몇몇 종과 사람에서 보이는 양축성(biaxial) 어금니와는 달리, 이들은 치아의 능선과 고랑의 방향과 턱뼈머리의 회전중심 사이에 상호관계가 존재하지 않는다. 왜냐하면 턱뼈머리 사이 또는 턱관절오목 사이 중간 지점에 중심이 있어서 단일축(uniaxial)을 갖기 때문이다.

턱뼈운동의 최초 그리고 가장 단순한 형태는 가쪽이동 없이 입을 열거나 닫는 운동을 하는 것이며, 단순한 볼록치아 어금니를 가지고 있다. 운동의 복잡성이 커지면서 사기질의 주름, 능선, 그리고 도드러진 부분(용기)의 복잡성도 두드러지게 증가했다. 이와 같은 변화는 턱뼈 사이의 교합과 머리뼈의 형상이 상호관련을 가지고 일어난다. 따라서 치아, 관절, 근육, 머리뼈, 그리고 턱뼈운동의 형성들은 모두 기능과 관련되어 있다.

맺음말

지금까지 계통해부학적 측면에서 진화의 과정을 통해 일어나는 사람의 치아와 턱관절, 그리고 이들을 통해서 이루어지는 교합에 대해서 살펴보았다. 여기서 우리는 교합에서 요구되는 턱관절의 여러

가지 운동과 관련해서 치아와 턱관절의 형태가 변천하였음을 알 수 있다. 이를 임상적으로 연관지어 볼 때, 진화를 통해서 형성된 교합은 사람의 턱관절에서 일어나는 복잡한 운동을 수행할 수 있도록 해주므로 환자의 정상적인 교합을 형성해주는 것은 중요하다.