

Cementation후 과민증 극복 (Post-cementation hypersensitivity)

목동부부 치과의원
원장 성 무 경

서 론

치아 수복 후 hypersensitivity가 간혹 발생하여 환자가 불편함을 호소합니다. 1-2주 사이에 자연 감소하는 경우도 있지만, 간혹 증상이 계속되어 근관치료까지 시행하게 되면 곤혹스럽습니다. hypersensitivity는 다음의 원인들이 있겠습니다. 각각의 경우에 임상에서 주의할 점에 대해 알아보겠습니다.

Possible causes for post-cementation hypersensitivity

- Pre-existing pulpitis
- Traumatic tooth preparation
- Hemostatic agent
- Desiccated dentin
- Bacterial contamination
- Provisional restoration
- Luting agent
- Cementation procedure
 - Hydrostatic pressure
 - Heavy pressure during seating the restoration

- Too thin a mix
- Cement remnant

Bonding procedure for resin cement
High occlusion

Post-cementation hypersensitivity에 관하여
치과의사들의 설문을 종합한 연구

Rosenstiel 등이 2003년 internet survey를 통해 Journal of prosthodontics에 보고한 'postcementation hypersensitivity: Scientific data versus patient's perception' 내용이 참고가 될 것 같아 소개한다¹⁾. Rosenstiel 등은 지각과민 가능한 원인들로 Antimicrobial, Bonding agent, Bur type, Contamination, Core material, Desensitizing chemical, Desiccated dentin, Hemostatic agent, Luting agent, Occlusion, Provisional, Tooth reduction, Time before seating, Varnish, Water spray 등을 열거하고, 각각에 대해 중요도에 따라 'very important', 'fairly important', 'have tried but not important', 'have not tried' 등으로 분류하여 설문지 해당되는

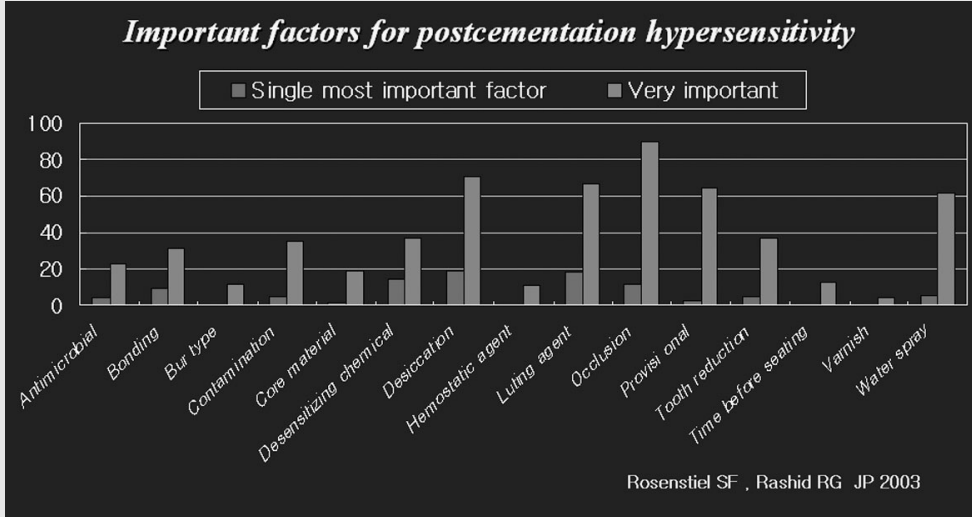


그림 1. internet survey를 통한 지각과민의 요소들에 관한 분석.

난에 응답자들이 표시하도록 하였다. 또한 모든 치과 의사에게 'single most important factor'를 표시하도록 하여 다음과 같은 결과를 얻었다(그림 1).

Luting agent

응답자의 59%가 post-cementation hypersensitivity와 관련하여 'very important'하다

고 여겼고, 'unimportant'라고 답한 사람은 오직 6%로 많은 치과 의사분들이 중요하다고 생각한다. 특히 desiccation과 함께 여러 분들이 'single most important factor'로 여긴다.

cement의 지각 과민에 관한 연구는 1990년대에 glass-ionomer cement 사용 후 지각과민이 많다는 임상 보고들이 있으면서 조사되었다²⁻⁴⁾. 여러 연구를 보면(그림 3) zinc phosphate와 비교하여 별 차

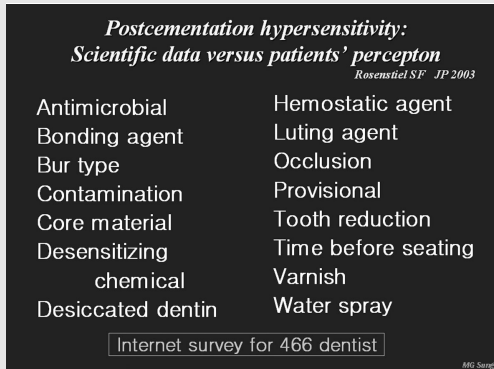


그림 2. Rosenstiel등이 설문지에 열거한 지각과민의 원인들.

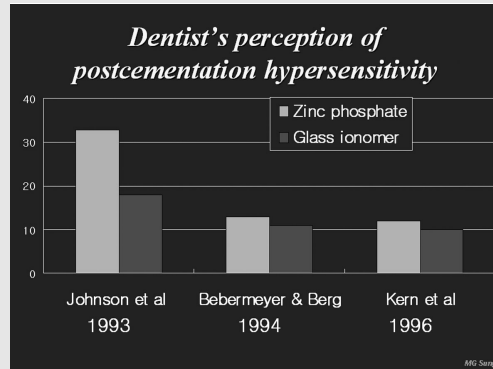


그림 3. Zinc phosphate와 glass-ionomer cement의 지각과민에 관한 비교 연구들.

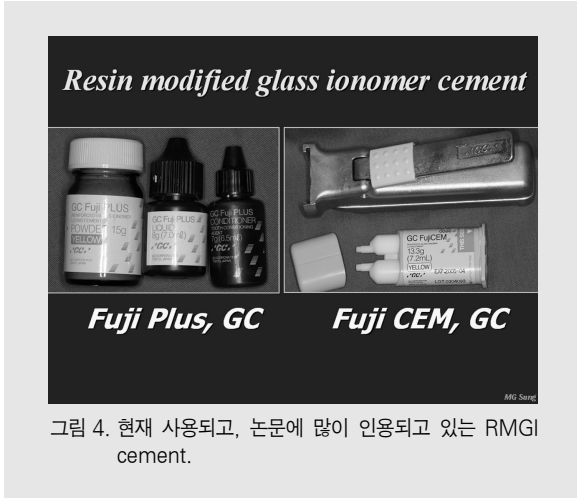

그림 4. 현재 사용되고, 논문에 많이 인용되고 있는 RMGI cement.

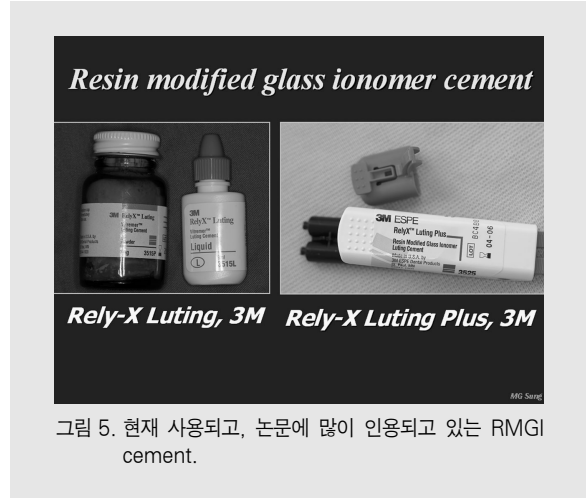

그림 5. 현재 사용되고, 논문에 많이 인용되고 있는 RMGI cement.

이가 없었고, 치아를 과잉 건조시킨 것이 원인이라고 보고하였다.

많은 치과의사분들이 cement의 선택이 중요하다고 생각하고, 그런 이유로 resin modified glass-ionomer를 사용하는 것 같다(그림 4, 5). RMGI의 지각과민에 관한 연구들을 보면 어느 분은 지각과민이 적다고 보고한 반면에, 어느 분은 별로 효과가 없다고 발표하였다. GJ Christensen은 '전 세계적으로 많은 임상가들의 관찰에 의하면 RMGI 사용 후 지각과민이 현저히 줄었다' 라고 보고하였고⁵⁾, RMGI 제작회사들은 'field evaluation'을 종합해볼 때 지각과민이 거의 없다고 주장한다.

그러나 RMGI가 지각과민이 적다는 임상보고는 없다. 오히려 Smales 등은 conventional glass ionomer인 Fuji 1과 RMGI인 Fuji-Plus를 비교하여 지각과민이 비슷하다고 보고하였고⁶⁾, Hilton 등은 Fuji 1(GC)과 RMGI인 Rely-x (3M)을 비교하여 역시 지각과민의 차이가 없다고 보고 하였다⁷⁾.

ZP, GI cement도 적절히 사용하면 지각과민의 발생 빈도는 아주 적다. 그러나 RMGI인 Fuji-Plus(GC), Rely-X(3M) 등을 비롯한 여러 RMGI cement들을 약 7년 정도 사용한 저자의 경험에 의하면 RMGI는 합착 과정 중과 합착 후 지각과민이 훨씬 적다고 사료된다.

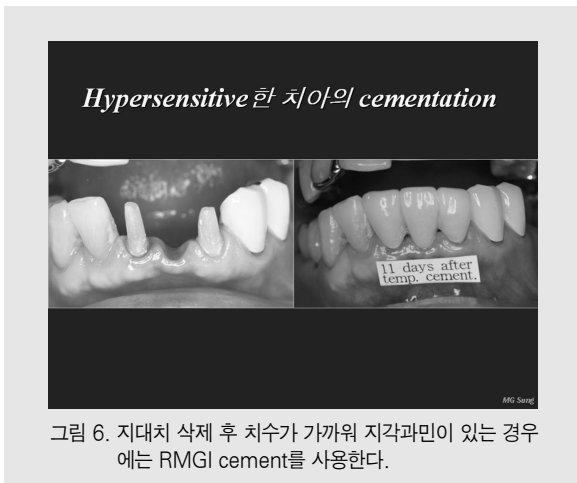


그림 6. 지대치 삭제 후 치수가 가까워 지각과민이 있는 경우에는 RMGI cement를 사용한다.

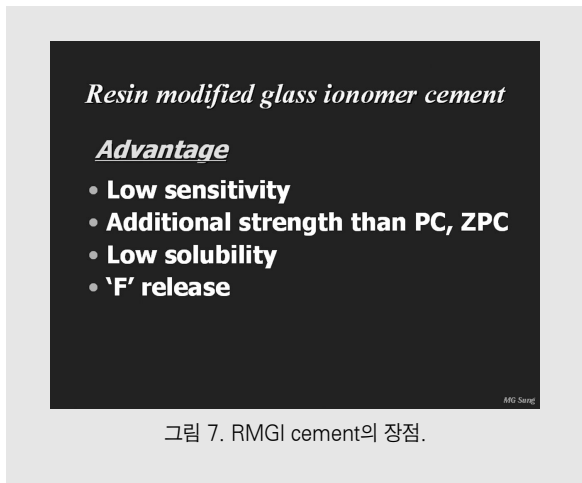


그림 7. RMGI cement의 장점.

Resin cement

resin cement를 사용하려면(그림 8)과 같이 치아면과 수복물에 표면처리를 하게 된다. 치아면에 bonding agent를 바르는 방법은 curing 방식에 따라 light curing과 dual curing이 있고, bonding을 두 번하는 dual bonding technique으로 나눌 수 있다(그림 9). 위의 세 방법은 상아질을 대개 total etch시키는 반면에 취향에 따라 self etching primer을 사용할 수도 있다.

1. Light-cure the dentin bonding agent
dentin bonding agent를 광중합한 후 resin cement로 접착하는 방법은 post-cementation hypersensitivity의 우려는 적은 장점이 있지만, bonding agent의 두께가 생겨 수복물이 완전히 장착되지 않을 수 있고, 치아면을 돌아가며 광중합해야 하기 때문에 시간이 소요되는 단점이 있다.
2. Dual-cure the dentin bonding agent
dentin bonding agent의 자가 중합을 이용하는 dual-cure bonding agent는 bonding agent의 두께가

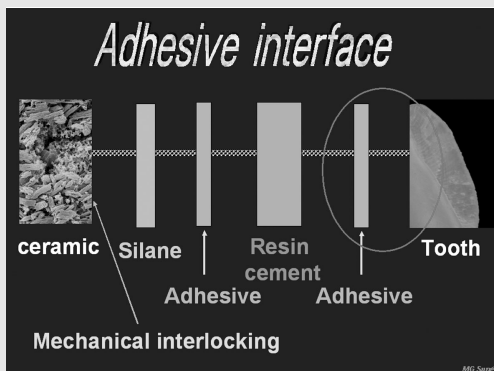


그림 8. resin cement 사용 시 치아면과 수복물 표면 처리.

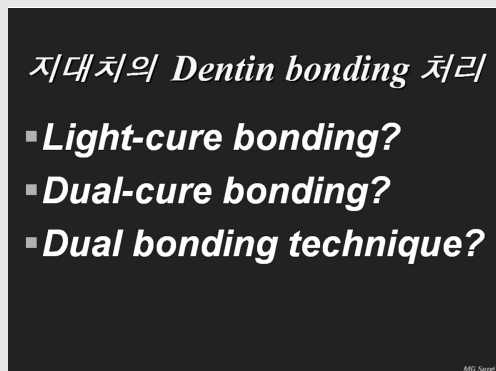


그림 9. resin cement 사용 시 적용 할 수 있는 dentin bonding 방법들.

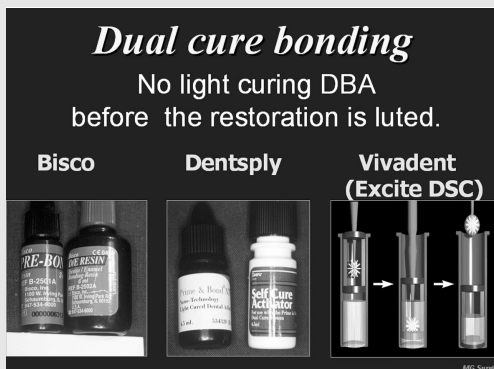

그림 10. 현재 시판 되고 있는 dual-cure dentin bonding agent.

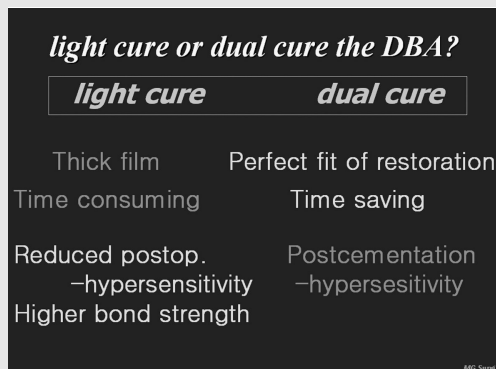
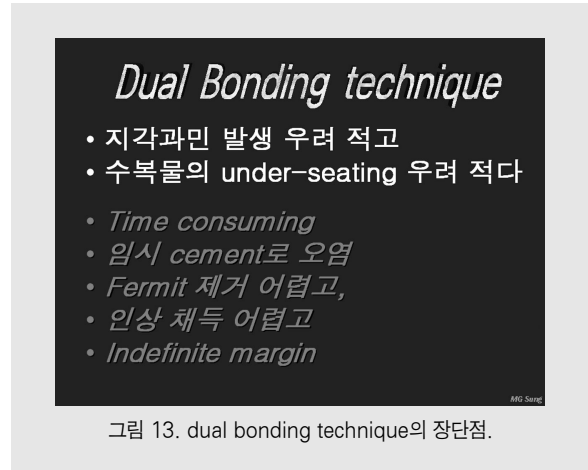
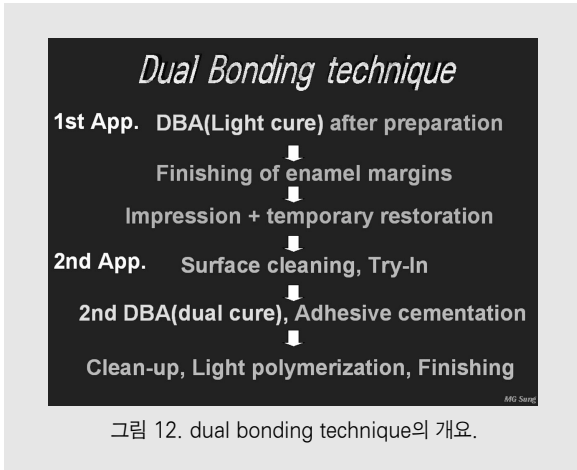

그림 11. light-, dual- cure bonding의 장단점.



생길 우려가 없고 시간이 절약되는 장점이 있지만, vital tooth에서 접착 후 지각과민이 종종 발생한다.

3. Dual bonding technique

지대치 형성하는 날 치아면을 etching 후 dentin bonding agent를 광중합한 다음 인상 채득하고, 수복물을 접착하는 날 dual-cure bonding agent를 사용하여 총 두 번에 걸쳐 bonding agent를 사용하는 dual bonding technique은 지각과민이 없고, 수복물이 덜 장착되는 우려가 적은 장점이 있다. 그러나 시간이 걸려 번잡하고, 임시 cement에 의해 접착표면이 오염될 수 있으며, inlay 형성 후 치아면에 임시 봉합하는 Fermit나 Clip 등이 달라붙어 제거가 어렵고, 석고 모형에서 변연 부위가 깨끗하지 않은 단점이 있다.

위의 세 방법은 대개 상아질을 total etch 하는데, 각 증례에 따라 지대치의 vitality 유무, 편의성, technique의 장단점을 고려하여 선택적으로 적용한다.

4. self etching primer의 사용

smear layer를 제거하지 않아서 지각과민이 적은 장점이 있기 때문에 Panavia를 선호하는 치과 의사분들이 상당히 있는 것으로 알고, 최근에는 여러

cement들이 이 개념을 적용하여 제작되고 있는 것 같다. Christensen은 이런 면을 고려할 때 Panavia가 장점이 있는 반면, Super-Bond는 unpredictable하여 바람직하지 않다고 보고하였다⁵⁾. 그러나 total etch와 self etching primer 두 방법 중에 치과 의사의 선호도에 따라 cement 선택이 달라질 수 있다.

cement와 관련해서는 재료의 선택도 중요하지만 cementation 시에도 주의가 필요하다.

cementation 과정 시 주의 사항!

1. 치아의 과잉건조를 (desiccation)을 피한다.

2. Too thin mix

powder와 liquid로 구성된 재료를 사용할 때는 w/p ratio가 중요하다. thin mix가 되면 강도가 약해지고 용해도가 높아지며, 지각과민이 발생할 수 있기 때문에 제조회사에서 지시한 비율을 지키는 것이 중요하다. (그림 4-5)의 Fuji-Cem(GC)나 Rely-X Plus와 같이 paste type cement를 사용하면 w/p ratio에 관한 우려를 줄일 수 있다.

3. heavy pressure during seating the restoration crown을 합착할 때 cement양이 많으면 수복물이

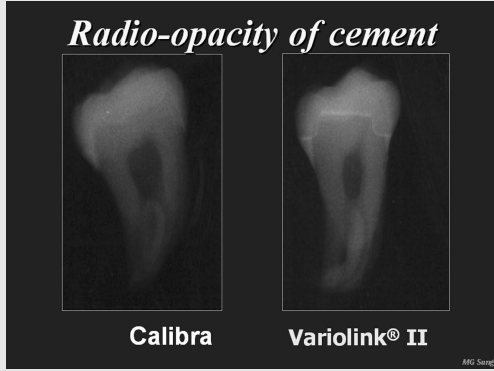


그림 14. 제품에 따라 방사선 투과성에 차이가 있는데, 방사선 불투과성한 제품을 선택하는 것이 바람직하다.

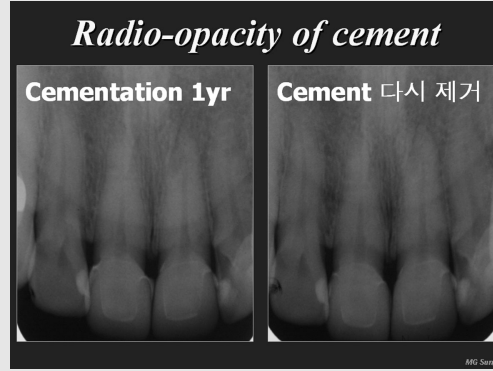


그림 15. 상악 중절치에 pressable ceramic으로 수복 1년 후에 내원하였는데, 주위 연조직에 redness가 있어 방사선 사진을 촬영하였더니 resin cement가 남아 있는 것을 볼 수 있다. 제거 후 다시 방사선 사진을 찍어 확인하였다.

치아에 완전히 밀착되지 않아서 margin 부위가 열리게 된다. 또한 cement가 빠져나가면서 dentinal tubule에 hydrostatic pressure를 가할 우려가 있다. cement의 양을 줄임으로써 수복물의 seating이 우수해지고 지각과민도 줄일 수 있을 것으로 사료된다.

4. cement remnant

RMGI, resin cement는 완전히 제거되지 않는 경우가 종종 있다. 접착 시에 완전히 제거했다 하더라도

1주일 후에 다시 검사하여 여분이 남아있는가를 확인한다. cement remnant를 확인하기 위해서는 resin cement를 선택할 때 방사선 불투과성이 있는 것이 바람직하다. ZPC와 달리 resin cement는 눈에 잘 띄지 않기 때문에 radio-opaque한 것을 선택하는 것이 바람직하다(그림 14). 특히 전치부 implant에 cementation type의 수복물을 resin cement로 접착하는 경우에는, margin이 치은 연하에 깊이 때문에, cement를 완전히 제거하기 위해 방사선 사진에서 명확히 나타나는 재료가 필요하다.

Resin cement의 제거

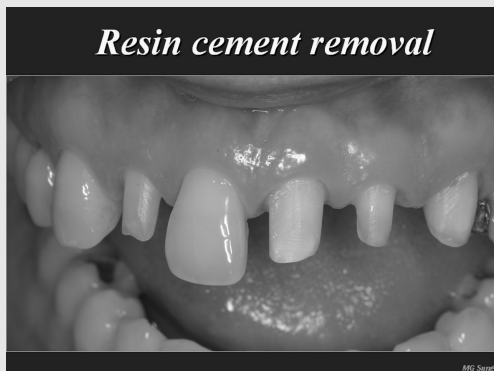

그림 16. #12, #21-23치아를 pressable ceramic으로 수복하는데, resin cement로 접착하려한다.

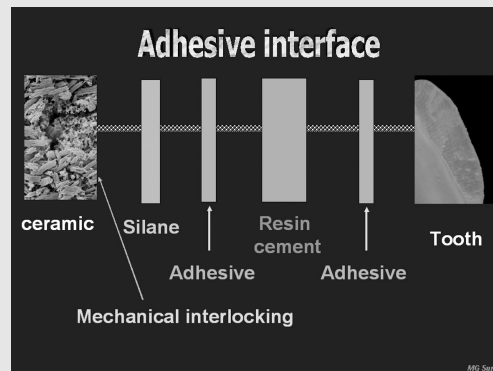


그림 17. resin cement 사용 시 지대치와 수복물 표면의 처리, 위의 과정을 충실히 시행하여야 pressable ceramic 수복물의 강도가 증가하고 수복물의 유지력도 강화된다.

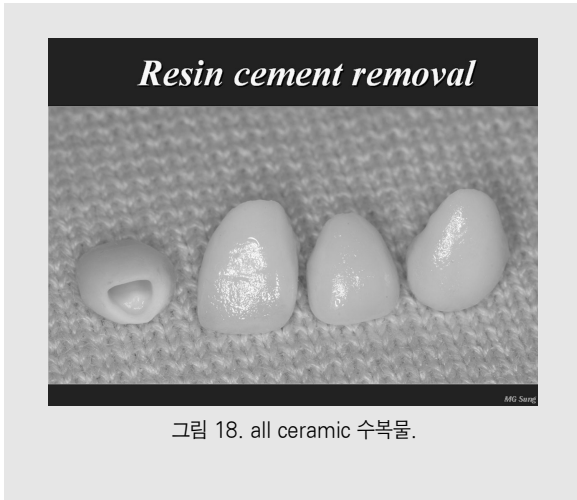

그림 18. all ceramic 수복물.

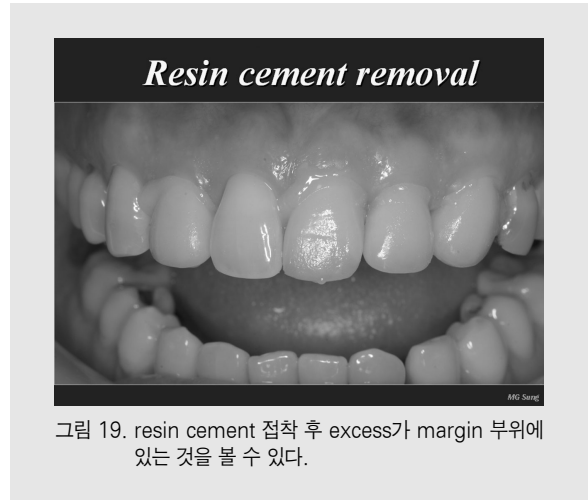

그림 19. resin cement 접착 후 excess가 margin 부위에 있는 것을 볼 수 있다.

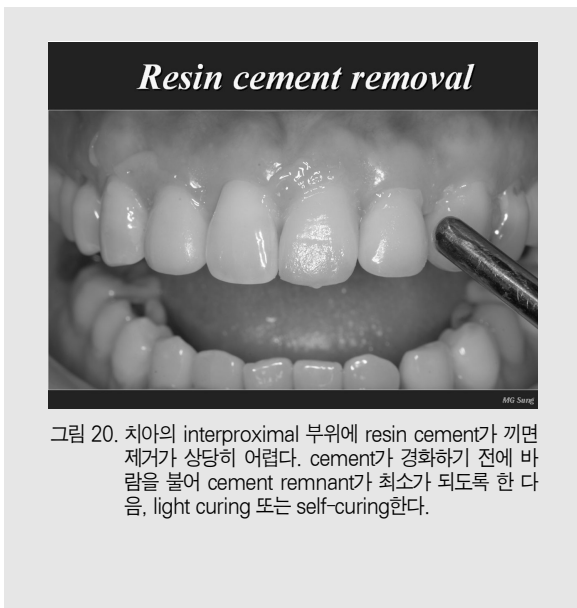

그림 20. 치아의 interproximal 부위에 resin cement가 끼면 제거가 상당히 어렵다. cement가 경화하기 전에 바람을 불어 cement remnant가 최소가 되도록 한 다음, light curing 또는 self-curing한다.

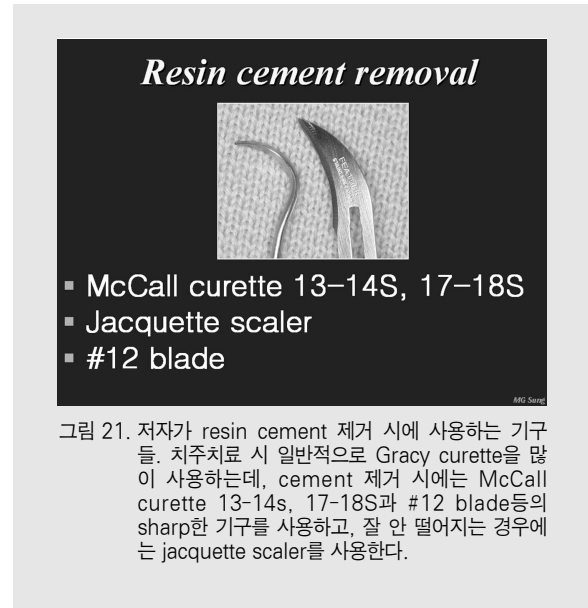


그림 21. 저자가 resin cement 제거 시에 사용하는 기구들. 치주치료 시 일반적으로 Gracy curette을 많이 사용하는데, cement 제거 시에는 McCall curette 13-14s, 17-18S과 #12 blade등의 sharp한 기구를 사용하고, 잘 안 떨어지는 경우에는 jacquette scaler를 사용한다.

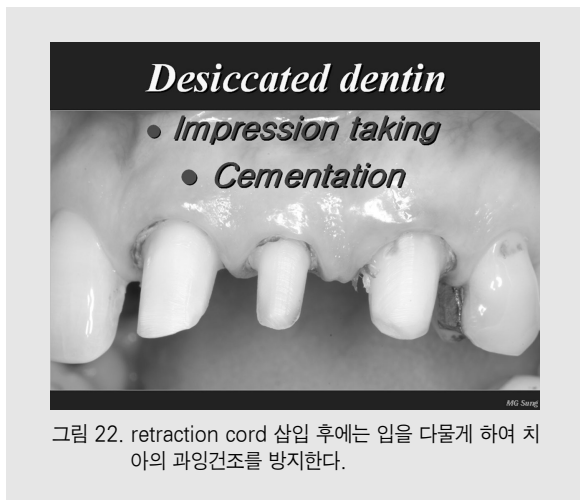
Desiccation

치아를 너무 건조시키는 것이 지각과민을 큰 원인이라고 많은 치과의사들이 응답했고, 여러 연구에서도 과잉건조가 지각과민을 일으킬 수 있다고 보고하였다⁸⁻⁹⁾.

치아의 과잉 건조는 인상 과정과 합착 과정에서 발생한다. retraction cord 삽입 시에도 인접 치아가

건조되지 않도록 유의하고, cord 삽입 후에는 입을 다물게 하여 삭제된 치아들이 건조되는 것을 방지하도록 한다.

또한 cementation 시에 치아를 너무 건조시키는 것은 바람직하지 않다. 치아가 예민한 경우에는 cervical 부위만 air를 불어 물기를 제거하고, 치아 면은 cotton으로 닦아 어느 정도의 습기를 유지하면 지각과민을 줄일 수 있다.



Occlusion

inlay나 crown setting 후 교합이 높으면 지각과민이 생긴다. 모든 수복물에서 우식이 깊거나, pulp involvement가 된 경우에도 지각과민이 있을 수 있지만 먼저 교합을 확인한다.

Tooth reduction

Camp 등은 치수로부터 0.5mm 내의 상아질이 남아 있는 경우 60%의 치아에서 치수의 심한 염증이 생겼고, 1mm 이상 상아질이 있는 경우 5%에서만 염증이 생겼다고 보고하였다¹⁰⁾. 지대치 형성 시 경사지게 삭제하면 치수 누출의 우려가 많으므로 가능한 평행하게 삭제하여 치수 주위에 치질이 많이 남도록 노력한다.

Over heating

Zach 등은 치아 삭제 시 발생하는 열이 치수 손상의 큰 원인이라 보고하였다¹¹⁾. 그러나 Baldissara 등은 치수세포는 열에 민감하게 반응하지 않는다고

보고하면서¹²⁾, 치아 삭제 시 발생하는 열이나, 임시 수복물 제작 시 발생하는 열은 치수에 큰 영향이 없다고 하였다. 또한 치아 삭제 시 water spray는 열 발생을 줄이는 효과보다는 desiccation을 방지하는 데에 더 큰 목적이 있다고 한다.

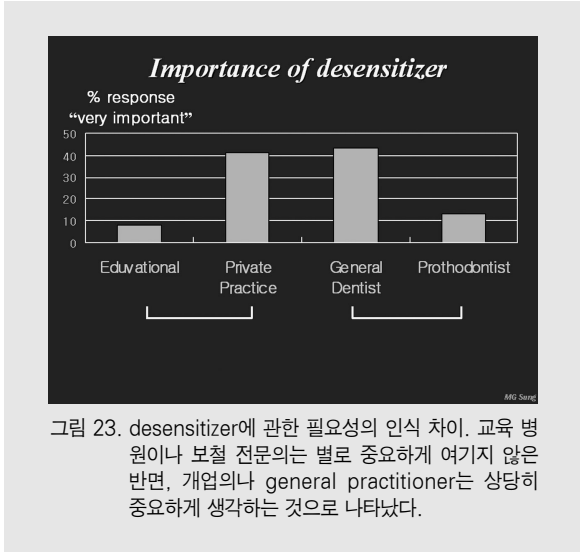
그러나 임상 과정은 여러 error들이 모여서 문제를 야기할 수 있기 때문에 치아 삭제 시에 충분한 water cooling은 매우 중요하다고 생각한다.

Provisional

임시 수복물의 margin이 뜬 경우 bacterial contamination에 의해 지각과민이 생긴다. 특히 resin temporary bridge의 지대치에서 decementation이 발생하면 노출된 dentinal tubule로 감염이 되어 치수의 염증이 생기게 되므로 임시 수복물의 변연이 잘 맞도록 제작한다. 또한 long span 임시수복물을 오랜 기간 장착 할 경우에는 decementation의 우려가 있으므로, 일정 시간 후에는 제거하여 다시 cementation 하는 것이 바람직하다고 생각한다.

Desensitizing agent

dentinal tubule을 막아주는 Gluma Desensitizer (Heraeus Kulzer) 등이 아주 중요하다고 생각하는 치과의사가 26% 정도 있었으나, 28%의 치과의사는 도움이 안 된다고 응답하여 그 효과를 신뢰하는 분들이 있지만 무용하다고 생각하는 분들도 상당히 있는 것으로 나타났다. desensitizer의 사용과 관련하여 교육 병원이나 보철 전문의는 별로 중요하게 여기지 않은 반면, 개업의나 general practitioner는 상당히 중요하게 생각하는 것으로 나타났다. 저자도 불필요하다고 생각하여 상당히 오래 전부터 desensitizer를 사용하지 않는다.



Hemostatic agent

약 10%의 치과의사가 인상 채득 시 지혈제가 중요하다고 응답하였다. 그러나 Land등의 연구(JPD, 1994)에서 보듯이 효과적인 지혈제 중의 상당수는 산성이어서 dentin을 etch 하여 dentinal tubule opening을 야기하므로 주의해야 한다¹³⁻¹⁴⁾. 저자의 경험에 의하면 지혈 효과가 좋은 재료는 대개 산성이고 중성인 지혈제는 별로 효과가 없는 것 같고,

혈액이 응고되면서 인상체의 지대치 margin 부위가 지지분하여 석고모형이 정확하지 않는 경우가 종종 있어서 사용하지 않고 있다. 인상 채득 시에는 국소 마취를 이용한 혈관 수축, retraction cord, atraumatic preparation 등을 적용하여 bleeding control한다.

지대치 형성 시 이미 치은염으로 인해 bleeding tendency가 있으면 고무 인상채득이 어려우므로, 임시 수복물을 제작하고 환자에게 tooth brush를 잘하게 한 후 3-5 일 후에 인상 채득 하는 것이 바람직하다고 생각한다.

결론

지각과민이 발생하면 상당히 당혹스럽다. 임상에서 발생하는 post-cementation hypersensitivity는 여러 원인이 복합되어 발생하므로, 가능한 원인들 모두에 대비하는 것이 바람직하다. 그러나 지각과민이 생기면 원인을 분석하여 대처한다. resin cement의 bonding과 관련하여 발생한 경우는 저절로 감소하는 경우도 있다. 증상이 아주 심하지 않거나, 점점 더 심해지지 않으면 1-2달 지켜본다.

참 고 문 헌

1. Rosenstiel SF, Rashid RG : Postcementation hypersensitivity : Scientific data versus dentist's perception. *J Prosthodont* 2003;12:73-81
2. Kern M, Kleimeier B, Schaller HG, Strub JR. : Clinical comparison of postoperative sensitivity for a glass ionomer and a zinc phosphate luting cement. *J Prosthet Dent*. 1996 Feb;75(2):159-62.
3. Johnson GH, Powell LV, DeRouen TA : Evaluation and control of post-cementation pulpal sensitivity : zinc phosphate and glass ionomer luting cements. *J Am Dent Assoc*. 1993 Nov;124(11):38-46.
4. Bebermeyer RD, Berg JH : Comparison of patient-perceived postcementation sensitivity with glass-ionomer and zinc phosphate cements. *Quintessence Int*. 1994 Mar;25(3):209-14.
5. Christensen GJ : Resin cements and postoperative sensitivity. *J Am Dent Assoc*. 2000 Aug;131(8):1197-9.
6. Smales RJ, Gale MS : Comparison of pulpal sensitivity between a conventional and two resin-modified glass ionomer luting cements. *Oper Dent*. 2002 Sep-Oct;27(5):442-6.
7. Hilton T, Hilton D, Randall R, Ferracane JL. : A clinical comparison of two cements for levels of post-operative sensitivity in a practice-based setting. *Oper Dent*. 2004 May-Jun;29(3):241-8.
8. Brannstrom M : The effect of dentin desiccation and aspi-rated odontoblasts on the pulp. *J Prosthet Dent* 1968;20:165-171
9. Council on Dental Materials, Instruments, and Equipment : Reported sensitivity to glass ionomer luting cements. *J Am Dent Assoc* 1984;109:476
10. Camps J, Dejou J, Remrsat M, et al : Factors influencing pulpal response to cavity restorations. *Dent Mater* 2000;16:432-440
11. Zach L, Cohen G : Pulp response to externally applied heat. *Oral Surg Oral Med Oral Pathol Oral Radiol Endod* 1965;19:515-530
12. Baldissara P, Catapano S, Scotti R : Clinical and histological evaluation of thermal injury thresholds in human teeth : A preliminary study. *J Oral Rehabil* 1997;24:791-801
13. Land MF, Rosenstiel SF, Sandrik JL Disturbance of the dentinal smear layer by acidic hemostatic agents. *J Prosthet Dent* 1994;72:4-7
14. Land MF, Couri CC, Johnston WM : Smear layer instability caused by hemostatic agents. *J Prosthet Dent* 1996;76:477-482