

# 임플란트 매식 후 골조직 창상 치유과정의 이해

서울대학교 치의학대학원 구강병리학교실

이 재 일

## 1. 서 론

치아대체재료로서 임플란트의 임상 적용이 빠르게 확산되면서 임상의들이 임플란트를 일상적으로 시술하고 있다. 물론 임플란트는 치과영역 만이 아니라 많은 의료 분야에서 사용되고 있다. 정형외과를 비롯한 많은 분야에서 티타늄을 포함한 다양한 금속을 기저로 하는 임플란트를 사용한다. 그 중 티타늄은 강도나 다른 물성들을 볼 때 구강 내 인공치아로 사용하는데 가장 적합한 물질로 보인다. 이제 임플란트는 치과임상의 영역에서는 중요한 진료술식으로 자리 잡게 되었지만, 실제 임플란트라고 하는 우리 몸에 매식되는 일종의 이물질(?)이 어떤 기전으로 우리 몸속에 자리 잡게 되며, 이 과정에서 우리 몸, 특히 악골이 어떻게 적응하는지는 진료일상에서는 간과되는 경우가 많다.

새로운 표면처리법이 적용된 임플란트나 골대체체의 사용, 골재생을 촉진시키기 위한 생물학적 제제의 사용이 광범위하게 연구되고 또 임상의들의 관심을 끌고 있지만, 실제 임상에서는 동일한 조건의 임플란트를 사용한 치료가 전혀 다른 결과를 보이기도 하며, 교과서서적인 예측을 무색하게 하는

경험을 하기도 한다.

최근의 많은 연구 성과를 보면 임플란트에 사용되는 생체재료의 특성이 중점적인 연구 대상이며 특히 재료의 표면처리와 세포외 기질과의 반응이라는 다소 미시적인 관점에 크게 집중하고 있다. 이 같은 미시적인 접근은 치과용 임플란트가 지금과 같은 성공을 가져온 중요한 요인이기는 하나 임상에서 행해지는 임플란트 시술은 재료의 개발과정과 달리 인체라는 거시적 시스템의 적응력이 그 성과에 더 중요한 요인을 제공한다.

임플란트의 시술과 관련된 생체의 적응과정은 잘 알려진 생물학적 원리에 따른다. 알려진 대로 티타늄을 포함하는 임플란트는 좋은 생체적합성을 가진 재료로 구성되나, 우리 신체의 관점에서 보면 체내에 매식되는 모든 금속이나 세라믹 재료 등은 이물질이다. 따라서 임플란트를 매식할 때 우리 몸에서 일어나는 생체반응은 이물에 의해 발생한 창상의 치유과정으로 그 기전을 찾을 필요가 있다. 창상 치유에 관한 이해는 기본적인 의학지식에 해당되는 것이기는 하나 임플란트와 직접 관련된 생물학적 배경을 좀 더 깊이 이해함으로써 다양한 모습으로 나타나는 임플란트의 문제점을 좀 더 과학적인 시

각으로 파악하고, 또 결과에 대처할 수 있을 것이다. 그런 관점에서 여기서는 임플란트 주변골조직의 창상치유에 대해 고찰해 보고자 한다.

## 2. 임플란트의 생체적합성

임플란트의 재생에 관여하는 다양한 인자들 중에 임플란트재료의 생체 적합성이 가장 먼저 고려되는데 치과용 임플란트에 사용되는 재료는 금속, 세라믹, 인산석회화합물(Ca-P) 등이 있으나 현재 임상에서는 대부분의 경우 표면 처리된 티타늄이나 수산화인회석(Hydroxyapatite)으로 피막된 티타늄을 사용하고 있다. 최근의 재료표면에 대한 연구는 화학적 성질보다 물리적 특성에 중점을 두어 생체에 보다 적합한 형태로 기능할 수 있도록 하는 방법에 집중하고 있다.

표면 기공의 크기나 분포, 거칠기 등의 표면의 3차원적인 미세구조(micro-architecture)를 중시하며 동시에 표면 피막제나 침적물 등에서의 이온 방출, 다중 피막의 사용, 생물재료의 피막, 조절성 약물방출 등이 중요한 요소로 고려되고 있다. 특히 점탄성, 미세물성, 표면인식 등과 이들의 복합적 분포 패턴(topographic pattern)이 새롭게 조명되고 있다. 최근에는 표면의 형태를 개선시키기 위한 나노조정과 레이저 가공, 광리소그라피(light lithography) 등의 기술이 사용되며 이를 통해 10nm에서 수십 um에 이르는 표면 구조의 조정이 가능해 졌다.

골재생 유도를 위한 생체매식재료의 설계와 선택에서는 재료자체의 성격과 생체조직의 특성을 고려하여야 한다. 현재까지 사용되는 어떤 물질도 자가골을 제외하고는 생체에 대해서는 이물로 작용하며 티타늄의 생체적합성은 생체친화성보다는 생체무독성(bioinertness)이라는 관점으로 판단해야 할 것이

다. 문제는 티타늄과 조직과의 관계에 대한 많은 연구들이 경험적 접근을 통해 얻어진 것이라는 점이다. 티타늄, 수산화인회석과 골기질과의 반응이나, 임플란트 생체계면의 형성과정은 아직 기본적인 이해를 넘어서지는 못하고 있다.

임플란트 생체계면 (implant biointerface)에서 임플란트 표면과 인접하여 주변에 형성되는 조직은 기본적으로 골기질로 구성되어 있으나 골과의 직접 접촉은 아닌 것으로 알려져 있으며, 조직이나 세포와 임플란트 계면의 생화학적 구성은 아직은 명확히 밝혀져 있지는 않다. 주된 요소들은 세포표면에 존재하는 인테그린 같은 결합수용기와 세포외기질에 존재하는 짧은 아미노산들이 관여하며, 금속과 세포막 결합분자와의 직접 연결은 없는 것으로 보이는데, 여기에는 혈장 내에 존재하는 단백질을 매개로 한 기질 분자와의 결합을 통해 이루어지는 것으로 보인다. 석회화된 골기질과 임플란트의 경계면은 정확한 성분이 규명되지 않은 무정형의 세포외기질로 프로테오글리칸과 비콜라겐성 단백질을 주성분으로 하며, 두께는 수십에서 수백 nm 정도이다. 엄밀한 의미에서의 골결합(osteointegration), 즉 골기질과 임플란트의 직접적인 접촉은 없다고 보아야 할 것이다. 일부 연구자들은 이 부분을 미세동요의 시발점으로서 일종의 취약점으로 여기기도 한다.

전자현미경을 이용한 초미세구조 관찰의 결과와 달리 골결합(osteointegration)의 개념적 정의는 광학현미경적 관찰에서의 골과의 직접 접촉으로 이 수준에서는 충분한 골과의 밀접도를 달성한 것으로 인정할 수 있으나, 이 정도의 인접도로 생물학적인 골결합을 달성한 것으로 인정할 수 있는지에 대해서는 다소 논란이 있다. 외상에 의한 골손상이나 금속성 이물이 뼈에 박힌 것과 다른 점이라면 임플란트는 물리적인 영향 외에는 더 이상의 독성물질을 방출하지는 않는다. 즉, 티타늄이나 다른 골

적합성 재료의 특성은 골재생을 유도한다기보다는 골재생을 방해하지 않는 점이다. 또 현재 많이 사용되는 조면 임플란트의 경우 표면의 거칠기가 수에서 수십um 단위이므로 골기질이 거친 표면 내로 증식해 들어가 이 같은 수십에서 수백 nm에 불과한 골-임플란트 계면의 간격을 상쇄하고 물리적인 결합을 유지할 수 있을 것이다. 수산화인회석 피막처리 임플란트의 경우도 HA는 골과의 직접적인 접촉이 나타난다는 것이 많은 실험을 통해서 증명되어 있다.

현재 많은 임플란트 관련 연구가 진행되고 있으나, 생물학적인 현상에 대한 구체적인 연구가 시작된 것은 최근의 일이다. 하지만 현재 진행되는 연구를 보면 그리 멀지 않은 장래에 보다 구체적인 임플란트의 생물학적 양상이 밝혀져 지금보다 높은 생체적합성을 가진 성공적인 임플란트의 적용이 가능할 것으로 보인다.

### 3. 염증과 골창상 치유과정

신체의 창상치유과정은 매우 안정적이고 신속한 과정이다. 창상의 치유는 손상 즉시 시작되지만 육안(현미경)으로 관찰할 수 있는 창상치유의 변화는 수 시간 후 부터 나타나기 시작해서 수일에서 수주로 그 기본적인 과정을 완료하게 된다. 이후 일어나는 생역학적 (biomechanical) 강도의 회복과 골개조의 과정도 일차적인 골치유 못지않게 기능적 회복을 위해 중요한 부분이다. 여기서는 골손상 이후 일어나는 직접적인 치유과정의 세부적인 사항을 파악해 보고자 한다.

골 조직에서 임플란트의 식립 후 일어나는 조직 반응의 기본 형태는 우리가 잘 알고 있는 골손상 후 나타나는 염증반응으로 시작한다. 염증이라는 명칭에 대해 관한 오해 중 하나는 우리가 가진 염증에 대한 인식에서 출발한다. 염증은 외상이나 감

염 등 해로운 자극에 의해 일어나는 병적인 상황으로 이해하는 경우가 많다. 물론 염증은 양날을 가진 칼처럼 개체에 해가 될 수도 있다. 그리고 대부분의 사람들은 염증의 부정적 측면을 많이 생각하는 경향이 있다. 위염, 간염, 각종 만성 염증성 질환 등 - 치주염 지치주위염 모두 염증이다. 하지만 염증 자체는 기본적으로 방어적 반응이다. 염증이 없다면 감염은 조절되지 않으며 상처치유도 일어나지 않는다. 결국 고마운 면의 염증을 우리는 모르고 넘어간다고 할 수 있다.

염증은 혈관을 가진 결합조직이 나타내는 매우 복잡한 반응으로 신체의 방어 또는 수복을 위해 존재한다. 여기에는 혈관반응을 기본으로 하며 혈액 성분과 세포들이 관여해서 파괴와 복구의 연속적 과정을 밟아가게 된다. 이 방어적 반응은 정상적인 개체에서는 동일한 크기와 형태의 자극에 대해서는 동일한 크기와 형태의 염증반응으로 나타난다. 추가적인 손상이나 감염세균의 증식 등이 없는 한 염증은 정해진 순서에 따라 반응이 나타났다가 없어지며, 바로 창상의 치유로 연결된다. 창상의 치유라는 관점에서는 염증반응 자체가 창상치유 반응의 가장 초기 현상이다.

임플란트가 골 내에서 기능을 하게 되는 과정은 골창상의 치유과정이며 이것은 일반적인 외상치유에서 관찰되는 과정과 동일하다. 먼저 임플란트 식립을 위한 골천공에 의해 발생하는 초기 손상에 의해 급성 염증반응이 시작된다. 여기에는 다양한 염증세포와 사이토카인으로 불리는 화학물질들이 관여한다. 염증세포는 백혈구, 림프구 및 단핵구(대식세포)가 창상치유의 전 과정에서 적절한 역할 분담을 통해 관여하게 되며 최종적인 창상강도의 회복까지 기능을 하게 된다.

손상의 가장 초기에 나타나는 변화는 혈관의 변화이다. 급성염증반응에 의해 혈관의 확장과 혈류량의 증가에 이어 혈관벽의 투과성 감소로 인해 다량의 혈액 내 성분의 조직내로의 방출과 염증세포




그림 1. 염증의 초기 단계에서는 주로 혈관의 변화와 백혈구의 변화가 중요한 요소이다.




그림 2. 매식초기 임플란트 주변으로 다수의 백혈구(N)가 침투해 있는 것을 볼 수 있다.

의 혈관벽을 통한 이동이 나타난다. 이어서 백혈구의 침투가 나타나는데 백혈구의 기능은 손상부위에서 이물질의 파괴와 조직에서 발생한 여러 가지 부산물의 제거이다.

백혈구는 손상의 초기에 나타나서 짧은 기간 지속되는데, 때로 과도한 백혈구의 존재와 부산물의 형성은 주변조직의 심한 손상을 유발한다. 백혈구에 의한 조직의 손상은 세포 내부의 리소솜 효소들

이 세포외로 방출될 때 일어나며, 백혈구의 조직손상에 관여하는 주요 물질은 활성산소(reactive oxygen species)와 prostaglandin(PG) 같은 arachidonic acid 대사산물들이다.

임플란트 매식에 의해 골내에 발생한 창상의 회복에 관여하는 요소는 혈병(blood clot)의 형성이다. 혈병은 모든 창상의 치유과정에서 중요한 역할을 하게 되는데 여기에 관여하는 인자는 혈소판

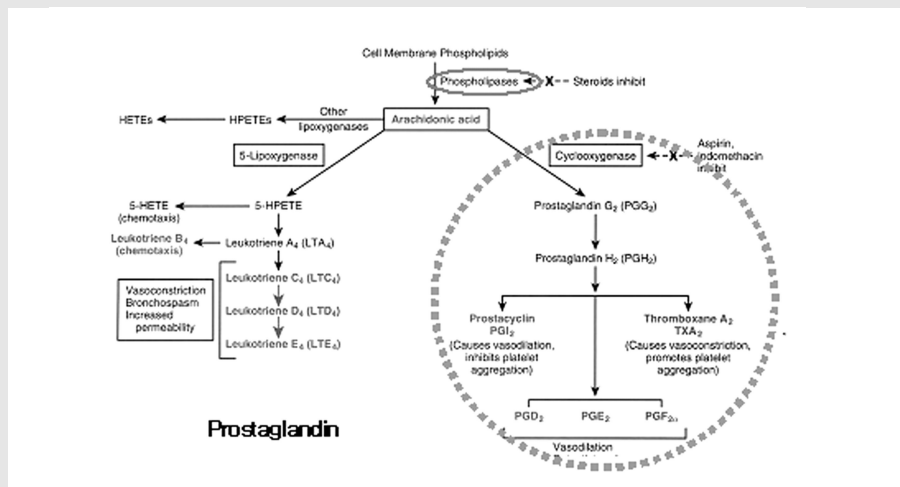


그림 3. Arachidonic acid metabolism과 소염제들의 작용범위

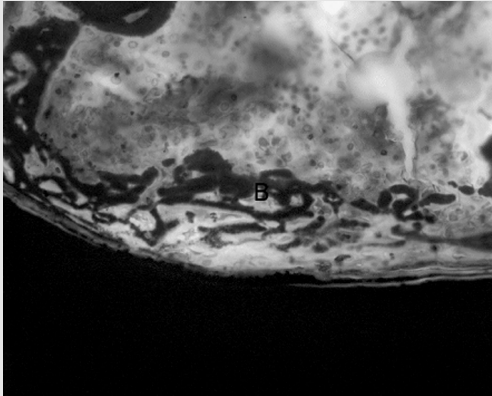


그림 4. 임플란트 식립 3일 후부터 백혈구의 침윤이 소실되기 전에 확장된 혈관과 함께 미세한 골조직의 형성이 관찰된다. 이 같은 현상은 천공 시 골손상이나 출혈이 적고 골수가 잘 발달된 조직에서 뚜렷하다.

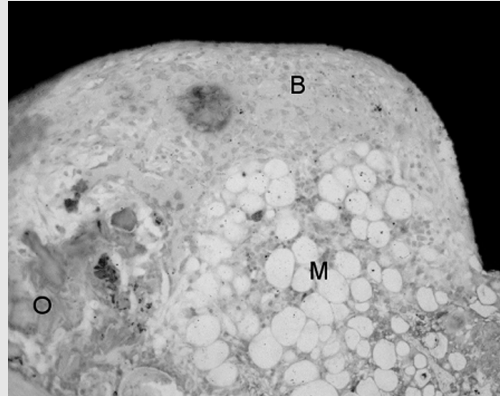


그림 5. 임플란트 매식초기(7일)에 이미 다량의 신생골들이 나타난다. (B) 이 같은 신생골들은 인접 기존 골조각(O)과 무관하게 나타나며 조혈, 지방골수(M)가 함께 침투해 들어오는 것을 볼 수 있다.

(platelet), 혈액 내 응고인자들, 염증의 이차매개체들이 있다.

혈소판의 역할은 최근 혈소판 풍부혈장을 골재생 유도를 위해 사용하고 있는 예에서 보듯이 다양한 성장인자와 염증 매개체를 통해 골재생의 유도에 중요한 역할을 하게 된다. 혈소판에 포함된 ii2, fibrin, 2-antiplasmin, 혈소판 내의 lysozyme, dense granule 등에 포함된 coagulation factor, adhesive protein, plasma protein, cellular mitogen, protease inhibitor 등이 혈소판 기능의 핵심이라 할 수 있다.

혈병은 지혈에 필요한 물리적 기능이 아니라 이후의 회복과정을 조절하는 핵심적인 역할을 하며 혈병의 주성분인 fibrin은 창상의 회복단계에서 다양한 조직인자들에 의해 분해되면서 이후의 혈관증식과 섬유모세포를 포함한 간질조직의 회복에 중요한 기반을 제공한다.

혈관의 증식은 모든 창상의 치유과정에서 매우 중요한 요소로 작용한다. 혈관의 형성이 창상회복의 속도와 최종적으로 회복된 창상의 질을 결정한다. 지나치게 큰 혈병과 혈관의 과증식은 창상 회복속도의 감소와 최종적인 창상강도의 감소를 가져

오게 되며 골재생의 지연의 주 요인이 된다.

염증이 소실되면서 정상적인 혈관 투과율이 회복되고 부종 조직액과 단백질의 제거되며 최종적으로 대식세포에 의한 청소가 나타난다. 그리고 최종적으로 대식세포가 제거되고 염증이 종료된다. 하지만 이 같은 염증소견은 만성화 될 수 있다. 만성염증은 심한 염증이나 염증반응의 장기화 및 활성화 염증상태의 잔존 등에 의해서 일어날 수 있다. 활성화 염증은 심한 조직손상 후, 손상된 조직의 잔존과 그 상태에서의 조직재생의 노력, 잠행성의 손상반응 등에 의해 일어날 수 있다.

만성염증의 구성요소는 급성 염증에서와 유사하나 대식세포와 림프구 및 형질세포, 호산구 등이 중요한 역할을 한다. 특히 대식세포와 림프구간의 상호 반응이 중요한데 여기에는 인터페론과 인터루킨 및 종양괴사인자(TNF) 등이 관여한다. 림프구는 항체나 세포매개성 면역반응에 관여하나 창상치유과정에서는 비 면역매개성 치유과정에 주로 관여하게 된다. 림프구의 표면에는 다양한 접착분자(Integrin/VCAM-1, ICAM-1/LFA-1, chemokines, RANTES, lymphotactin)들이 존재하며 염증부위

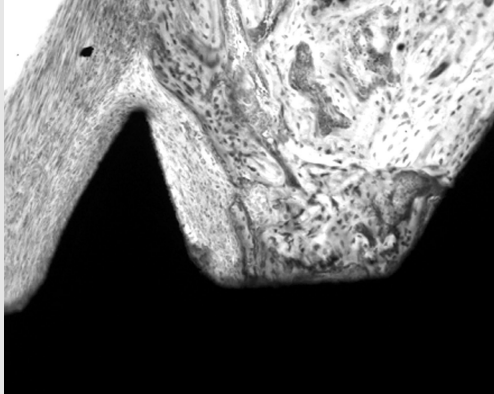


그림 6. 2주후에는 임플란트 인접부는 상당량의 신생골로 채워진다.

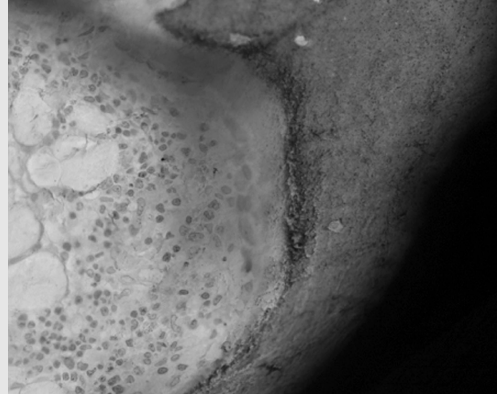


그림 7. 12주 후에는 골수를 포함하는 완전한 총판골이 임플란트에 인접해서 나타난다.

로의 이동과 증식을 한다. 만성염증에서 대식세포의 활성화에 관여하는 활성화신호는 감작된 T-림프구에 의해 분비되는 사이토카인(인터페론 등)에 의한 면역학적 활성화와 세균의 내독소(endotoxin)와 세포외기질 단편 등에 의해 활성화되는 비면역성 활성화 과정이 있다.

만성염증에서는 활성화된 대식세포에 의한 조직 손상과 섬유화에 의한 조직손상이 주로 일어나며 대식세포는 주로 toxic oxygen metabolites; proteases; neutrophil chemotactic factors; coagulation factors; AA metabolites; nitric oxide 등에 의해 조직손상을 유발하며, 섬유화는 성장인자 (PDGF, FGF, TGF); fibrogenic cytokines; angiogenesis factors (FGF); remodeling collagenases 등에 의해 발생한다.

만성염증에 의한 회복지연의 대표적인 예는 육아종성 염증(Granulomatous inflammation) 으로 많은 경우 대식세포가 소화하지 못하는 이물이나 이 같은 자극물에 대한 T 림프구 매개성 면역반응에 의해 일어난다. 대표적으로 알려진 만성 육아종성 염증은 결핵이 있으나, 감염원이 확인되지 않는 육아종성 염증의 예를 sarcoidosis 등에서 볼 수 있다.

육아조직(granulation tissue)의 형성 자체는 창상치유의 매우 중요한 단계이다. 정상적인 치유과정에서 육아조직은 빠른 속도로 견고한 결합조직과 뼈로 대체된다. 이렇게 해서 기질의 재생이 시작되는데 이 과정은 기질세포의 손상부위로의 이동과 증식을 통해서 일어난다. 기질세포는 필요로 하는 세포외 기질을 합성하게 되며 이렇게 형성된 조직은 구성 성분들의 개조(리모델링)과정이 동반되어 나타난다. 특히 결합조직에서는 콜라겐의 증가와 수축을 통한 창상강도(wound strength)의 증가가 동반된다. 뼈에서는 섬유화가 없거나 최소로 나타나면서 즉시 골모세포의 분화와 증식 및 골기질의 형성이 나타난다.

기질의 재생은 초기염증 후에 나타나는 다음 단계의 변화이나 시간적으로는 염증의 발생 직후부터 시작한다. 변화는 매우 일찍 시작되며 많은 경우 매식된 임플란트 주변의 골재생은 3일 이내의 조직에서 관찰할 수 있다.

정상적인 임플란트의 회복과정에서 신생골기질은 1주 이내에 형성되기 시작하며 2~4주면 필요한 골기질의 양의 확보된다. 이후 3주째는 신생골기질의 빠른 흡수와 골개조가 시작되며 사람의 경우 8주

까지 지속된다. 8주 이후에는 지속적인 골의 침착과 골개조후 나타나는 증판골의 형성은 지속된다. 12주 후에는 골수를 포함하는 완전한 증판골이 임플란트에 인접해서 나타나며 이후에는 외력에 대응하는 골개조가 지속적으로 나타난다.

#### 4. 결론

티타늄 임플란트의 장기적 안정성은 여러 문헌과 임상 결과에 의해 충분히 뒷받침되어 왔다. 하지만 다양한 임상적 상황은 더욱 생체 적합성이 높은 임

플란트를 요구하게 되었는데, 이런 상황으로는 좋지 못한 골질, 부족한 골양, 조기 부하가 필요한 경우 등을 들 수 있다.

우리가 임플란트 주변의 골재생은 정상적인 골내창상의 치유과정이며 여기에는 다양한 골형성 유도 물질이 존재한다. 따라서 골재생의 과정에서 관여하는 특정인자의 투여가 정상적인 골의 형성 과정을 조절해줄 수도 있으나 과도한 투여가 오히려 골형성 과정에 이상을 유발 할 수도 있다. 많은 경우 정상적인 골재생의 과정을 이해하고 이 과정이 제대로 진행되도록 도와주는 방법을 생각할 필요가 있다.

#### 참 고 문 헌

1. Bilezikian JP, Raisz LG, Rodan GA Ed. Principles of Bone Biology 2nd ed., Academic Press, San Diego 2002
2. Davies JE. Understanding peri-implant endosseous healing. J Dent Educ 67:932-49, 2003
3. Gallin JI, Snyderman Ed. Inflammation: Basic principles and clinical correlates. 3rd ed. Lippincott Williams & Wilkins, Philadelphia 1999
4. Robert Lanza R, Langer R, Vacanti JP Ed. Principles of Tissue Engineering, 2nd ed., Academic Press, San Diego 2000
5. Shalabi MM, Gortemaker A, Van't Hof MA, Jansen JA, Creugers NH. Implant surface roughness and bone healing: a systematic review. J Dent Res. 85:496-500, 2006