

치과진료 중 발생한 측두하악장애에 대한 관절 가동술 및 운동요법

연세대학교 치과대학 구강내과학교실
조교수 안 형 준

치과의사라면 누구나, 나름대로 최선을 다해 치과진료를 하였음에도 불구하고 진료를 끝낸 후, 환자로부터 ‘턱이 아파서 음식을 먹을 수가 없다.’ 혹은 ‘턱에서 소리가 난다.’ 심지어 ‘떨췄던 입이 치과진료 후 안 벌어진다.’ 라는 불평에 당황했던 경험이 한번쯤은 있을 것이다.

매우 어려운 난발치나 임플란트를 성공적으로 시행한 후, 혹은 까다로운 case의 신경치료나 염증이 심한 잇몸치료를 시행하고 스스로 만족감과 보람에 뿌듯해 하고 있을 즈음, 환자로부터 수고하셨다는 인사는커녕 책임지라는 불멘소리를 들으면, 환자의 증상에 대한 걱정도 걱정이지만 과연 이러한 턱관절 증상이 정말로 내가 시행한 치과진료 후 발생하였나 하는 의구심과 함께 심지어는 최선을 다해 진료해 준 환자에 대해 서운함까지 들 것이다.

사실 건강한 턱관절을 가진 환자라면, 정상적인 치과진료 후 이와 같은 측두하악장애가 발생할 가능성이 그리 많지 않거니와, 설령 치료 후 턱관절에 불편감이 발생하였다 하더라도 적절히 안정을 취하면 증상이 큰 문제없이 해소될 수 있다. 그러므로 특별한 무리 없이 정상적으로 행해진 치과진료 중 측두하악장애가 발생하였다면 환자는 이미

치료 전부터 어느 정도 불안정한 턱관절 상태를 가지고 있었을 가능성이 높다. 그러나 비록 환자가 치과진료를 시행받기 이전부터 턱에서 소리가 나고 턱 운동이 불안정하였다 하더라도 이러한 증상을 사전에 발견하지 못하여 치료 중 주의를 요하지 않거나, 치료 후 발생할 수 있는 측두하악장애의 가능성을 미리 예측, 설명하지 못한 책임은 전적으로 치과의사의 몫으로 남게 된다.

따라서 현명한 치과의사라면 치료 전 구강 검사 단계에서 반드시 턱에서 소리가 나는지, 개,폐구 운동이 정상적으로 수행되는지, 이갈이와 이악물기 같은 턱관절에 해로운 영향을 끼치는 악습관이 있는지 등을 평가하여 치료 중 발생할 수 있는 측두하악장애의 가능성을 미리 예측하고 환자에게 설명함으로써 인해 술자 자신도 치료 시 더욱 주의를 요할 수 있고, 치료 후 환자의 턱관절에 불편한 증상이 나타나더라도 충분한 환자의 이해를 구할 수 있다.

치과진료 중 발생하는 측두하악장애는 대부분 관절염, 통증, 개구제한과 같은 측두하악장애의 3대 증상으로 나타난다. 이 중 술자나 환자 모두에게 제일 심각하게 받아들여지는 증상은 바로 개구제한

임상가를 위한 특집 4

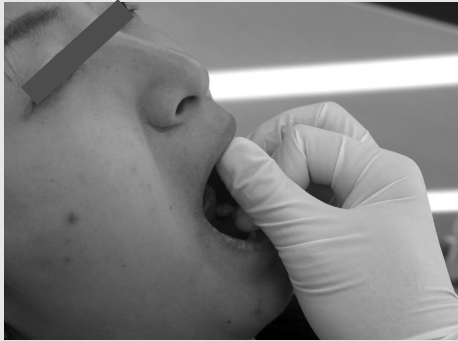

그림 1. 능동적 개구제한이 발생한 경우, 하악전치에 약 10~15초 동안 부드럽고 지속적인 압력을 가하여 수동적 개구를 유도한다.

일 것이다. 치과진료 후 개구제한이 발생하면 우선 그 원인을 감별해야 한다. 환자가 단순히 관절의 염증으로 인한 통증 때문에 개구를 못하는 것인지, 아니면 악관절내장증과 같은 관절원판의 구조적 변위 때문에 개구제한이 나타난 것인지를 반드시 구별하여야 한다. 간단한 방법으로 감별이 가능한데, 환자가 스스로 벌릴 수 있는 능동적 개구량이 25~30mm 정도로 개구제한이 발생한 경우, 술자의 손가락 끝에 살짝 힘을 주어 환자의 상,하악 전치부를 밀면서 수동적으로 개구를 유도한다(그림 1). 만약 수동적 개구량이 능동적 개구량과 별 차이가 없이 술자의 손에 딱딱한 저항감(hard-end feel)이

느껴진다면 이는 비정복성 관절원판 변위일 가능성이 높으므로 관절원판의 정복(reduction)을 시행하여야 한다.

관절원판을 정복시키기 위한 첫 단계는 환자 스스로 전위를 정복하도록 유도 하는 것이다. 환자에게 하악을 전위된 반대쪽으로 가능한 최대로 멀리 움직이게 하고, 이러한 편심 위치에서 입을 최대한 벌리게 한다(그림 2-A, 2-B). 이러한 시도를 수차례 반복하여도 관절원판의 전위가 정복되지 않으면, 수조작술(manual manipulation)에 의한 관절가동술(Joint mobilization)을 시행한다.

술자는 환자의 이환측 반대편에 서서 한 손으로는 환자의 머리(cranium)를 안정시키며, 신전(joint distraction)시키고자 하는 관절 쪽의 하악 제2대구치 부위에 다른 손의 엄지손가락을 위치시키고 나머지 손가락으로는 하악 하연을 편하게 감싼다(그림 3-A). 이 상태에서 엄지손가락은 하방으로, 나머지 손가락은 하악의 전,상방부, 즉 턱을 위로 당기는 느낌으로 부드러우면서도 잘 조절된 강한 힘을 가한다(그림 3-B). 관절이 신전 되는 동안 과두는 전,하방으로 내려와 하악와로부터 빠져나와 활주하게 된다. 이러한 술식 시 하악을 반대편으로 움직이는 것도 도움이 되는데, 그 이유는 관절원판이 전,내방으로 전위되기 쉬우므로 반대편으로의



2-A



2-B

그림 2-A, 2-B. 좌측 턱관절의 전위된 관절원판을 정복시키기 위해 우측으로 최대한 편심운동을 유도하여(그림 2-A), 최대한 개구시키는 과정을 반복한다(그림 2-B).

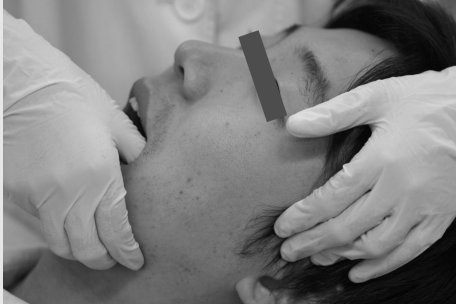

그림 3-A

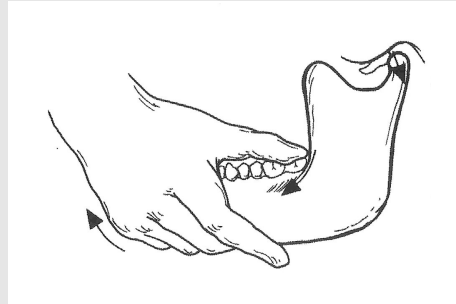


그림 3-B

그림 3-A, 3-B. 좌측 턱관절의 전위된 관절원판을 정복시키기 위해 술자는 환자의 우측편에서 좌측 손으로 환자의 머리를 안정시키며, 하악 좌측 제2대구치 부위에 우측 엄지손가락을 위치시키고 나머지 손가락으로는 하악 하연을 편하게 감싼다(그림 3-A). 이 상태에서 대구치 부위의 엄지손가락은 하방으로, 아래턱 부위의 나머지 손가락은 전,상방으로 부드러우면서도 잘 조절된 강한 힘을 가한다(그림 3-B).

운동이 과두를 전내방으로 잘 움직이게 해 주기 때문이다.

전위된 관절원판을 정복하기 위한 관절 가동술의 성공은 크게 다음의 세 가지 요소에 의해 좌우된다. 첫째는 외익돌근(external pterygoid muscle) 상두의 활성화이다. 이 근육은 성공적인 정복을 허용할 만큼 충분히 이완되어 있어야 하므로 만약 통증이나 기능이상으로 인해 과활성이 지속되면, 관절원판의 정복을 시도하기 전에 국소마취제를 주사하기도 한다. 둘째, 관절원판이 과두 상에 재위치 될 수 있도록 관절원판 공간(disc space)이 충분히 확보

되어야 한다. 거상근의 활성이 증가하면 관절내압이 증가되어 관절원판의 정복이 더욱 어려워지므로 환자가 충분히 이완할 수 있도록 격려해주고 강하게 입을 다물지 말라고 교육하여야 한다. 셋째, 과두가 최전방 활주위치(maximum forward translatory position)에 있어야 한다. 관절원판의 전방전위를 적극적으로 정복시키는 유일한 구조가 원판후조직 상층(superior retrodiscal lamina)이므로, 이 조직이 효과적으로 작용하기 위해서는 과두가 최전방에 위치하여야 한다.

관절 가동술을 시행할 때 가장 중요한 것은 통증

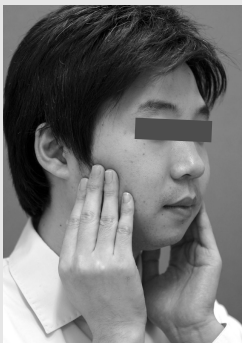

그림 4. 적절한 압력으로 검지와 중지, 약지로 원을 그리듯이 부드럽게 마사지한다. 이때 만일 통증이 증가하면 중지하여야 한다.



그림 5. 거울을 이용하여 자신의 개구 경로를 관찰하면서 통증이 나타나지 않는 범위 내에서 매우 천천히 개구한다.

을 야기해서는 안 된다는 것이다. 환자가 통증을 호소하면 곧바로 중단해야 한다. 또한 올바르게 시술되는 수조작술은 건강한 관절에 위해를 주지 않아야 하므로, 술자는 비정상적으로 과도한 힘이 비이환측 관절에 가해지지 않도록 주의할 필요가 있다. 환자가 비이환측 관절에서 불편감을 느낀다면 그 동작을 즉시 중단하고 적절한 방향의 힘으로 다시 시도해야 한다.

관절 가동술은 관절원판의 전위가 발생한 지 일주일 이내에 시행할 경우, 성공률이 매우 높으므로 치과진료 중 악관절내장증에 의한 개구제한이 발생하면 당황하지 말고 즉시 관절 가동술을 정확한 방법으로 시도하여야 한다. 성공적으로 관절원판이 정복되면 환자가 최대 범위로 개구하는 것이 가능하데, 관절원판의 재전위가 발생하지 않도록 어금니로 이악물기와 같은 행동을 못하게 교육시키고 전치부끼리 가볍게 닿도록 다물게 한다. 적절한 약물치료, 물리치료를 병행하며 필요에 따라 교합안정장치를 장착해 주기도 한다.

만약 치과진료 후 환자의 능동적 개구량이 25~30mm 정도로 개구제한이 발생하였는데, 술자가 수동적으로 개구를 유도하였더니 술자의 손에 부드러운 저항감(soft-end feel)이 느껴지면서 개구량이 증가한다면, 즉 능동적 개구량과 수동적 개구량에 차이가 있다면 이는 통증으로 인한 개구제한일 가능성이 높다. 이때는 보통 적절한 약물치료와 물리치료를 통해 통증을 감소시키면 기능이 다시 회복된다.

일반적으로, 하악 운동에 제한이 나타나거나, 관절 및 주변 부위에 통증이 유발되거나, 관절음이 발생하는 측두하악장애는 치과진료 후, 혹은 다른 어떤 특정한 상황에서 증상이 발현되었다 하더라도 대개는 다양하고 복합적인 원인을 가지고 있는 경우가 많다. 따라서 측두하악장애를 성공적으로 치료하기 위해서는 환자가 가지고 있는 다양한 기여

요인들을 찾아내어 적절하게 조절하는 것이 필수적이다. 이러한 측두하악장애의 치료에 가장 기본적인 과정이 환자교육에 의한 행동 조절 및 운동 요법이다.

행동 조절 및 운동요법은 측두하악장애 환자를 치료하는 데 있어 증상을 지속시킬 수 있는 요인에 대해 환자의 인지 및 회피를 위한 방법을 제시해 줌으로서 원인을 조절하는 것과 동시에 증상을 완화시키도록 하는 것이다. 실제로 환자에게 딱딱한 음식의 저작, 껌 씹기, 이 악물기, 이갈이, 입을 크게 벌리는 행위 등 증상을 악화시킬 수 있는 활동을 제한하도록 하는 것만으로도 상당한 치료효과를 얻을 수 있다.

운동요법은 간단하고 가역적이며 비침습적인 보존적 치료법이면서 또한 환자 스스로 시행하는 부분이 많아 환자가 치료과정에 적극적으로 참여할 수 있고, 이러한 과정을 통해 술자와 의사교환이 활발해지면서 술자에 대한 신뢰도 커지는 장점이 있다.

다음은 일반적인 측두하악장애에 적용되는 행동 조절 및 운동요법이다.

(1) 연조직 가동술(Soft tissue mobilization)

마사지요법(massage), 신장운동(stretching), 근막이완요법(myofascial release) 등을 포함하는 연조직 가동술은 과활성되거나 뻣뻣해진 근육의 긴장도를 감소시키기 때문에 근육성 통증조절에 효과적이다. 마사지는 표재성 마사지(자가마사지, self-massage)와 심부마사지(deep massage)로 시행할 수 있는데, 피부감각신경을 가볍게 자극하면 통증에 대한 억제작용이 나타난다는 이론에 근거하고 있다. 통증이 있는 조직을 부드럽게 마사지하면 통

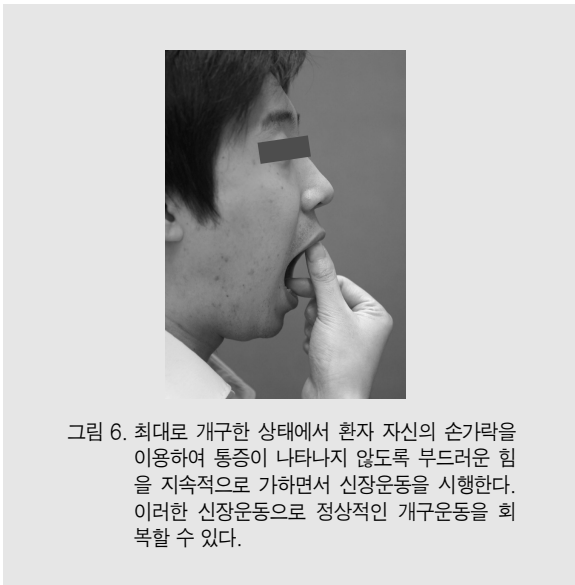


그림 6. 최대한 개구한 상태에서 환자 자신의 손가락을 이용하여 통증이 나타나지 않도록 부드러운 힘을 지속적으로 가하면서 신장운동을 시행한다. 이러한 신장운동으로 정상적인 개구운동을 회복할 수 있다.

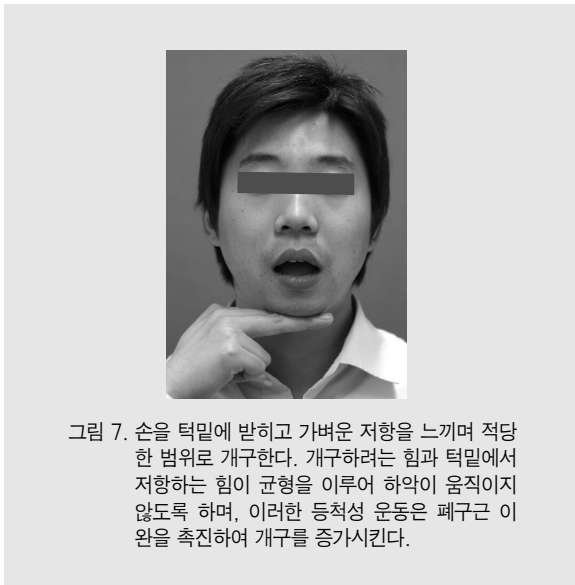


그림 7. 손을 턱밑에 받히고 가벼운 저항을 느끼며 적당한 범위로 개구한다. 개구하려는 힘과 턱밑에서 저항하는 힘이 균형을 이루어 하악이 움직이지 않도록 하며, 이러한 등척성 운동은 폐구근 이완을 촉진하여 개구를 증가시킨다.

증 인지가 감소되므로, 환자에게 통증부위를 매일 규칙적으로 마사지하도록 교육한다. 이때 만일 통증이 증가하면 중지하도록 하여야 한다. 자가 마사지의 경우, 접근이 쉬운 교근과 측두근에 대해 주로 시행하며, 적절한 압력으로 검지와 중지, 약지로 원을 그리듯이 마사지하도록 교육한다(그림 4).

심부 마사지는 물리치료사 등 전문가에 의해 시행되며, 정상 근육 기능회복에 있어 부드러운 힘을 가하는 자가마사지 보다 훨씬 더 효과적이다. 심부 마사지는 조직을 가동시켜 해당 부위의 혈류량을 증가시키며 발통점이 소실될 수 있도록 돕는다. 10~15분 정도 습열요법(moist heat) 후 시행하면 더욱 효과적이는데, 심부열은 근육조직을 이완시켜 통증을 감소시키고, 심부마사지의 효과를 증가시키는데 도움이 된다.

(2) 근조절 요법(Muscle conditioning)

측두하악장애의 증상을 겪는 환자들은 대개 통증으로 인해 턱의 사용을 줄이게 되는데, 만약 이러한

상태가 지속된다면, 근육이 짧아지고 위축될 수 있다. 따라서 환자에게 정상적인 기능과 운동범위 회복에 도움이 되는 자가 운동법을 교육하여야 한다.

1) 수동적 근육신장(Passive muscle stretching)

통증으로 짧아진 근육은 통증유발물질(algogenic substances)의 축적과 혈류 감소를 야기하므로, 근육의 부드러운 수동적 신장은 근육의 정상적인 길이와 기능 회복을 도울 수 있는 효과적인 측두하악장애의 치료법이다. 환자에게 통증이 나타나는 위치까지 매우 천천히 개구하도록 교육한다. 거울을 이용하여 자신의 개구 경로가 변위 없이 일직선이 되도록 관찰하면서 시행하는 것도 효과적이다(그림 5). 주기성 근육통증(cyclic muscle pain)을 야기할 수 있기 때문에 개구운동 시 반드시 무통성 범위 내에서 시행되어야 하며, 이는 측방 및 전방운동을 시행하는 경우에도 마찬가지이다.

만약 관절원판 전위나 관절의 구조적 부조화(structural incompatibility)가 있어 개구 시 변위가 일어나는 환자라면, 이러한 환자에게 직선의 개구를

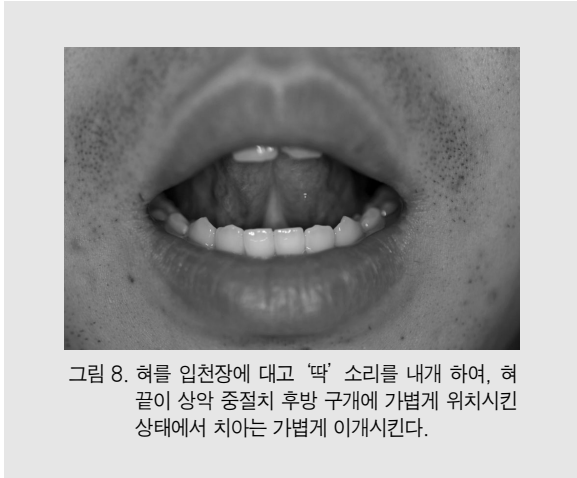

그림 8. 혀를 입천장에 대고 ‘딱’ 소리를 내게 하여, 혀 끝이 상악 중절치 후방 구개에 가볍게 위치시킨 상태에서 치아는 가볍게 이개시킨다.

요구하는 것은 통증 상태를 더 악화시킬 수 있으므로 관절원판장애에 거의 저항을 주지 않도록 편안한 방법으로 가능한 한 크게 개구하도록 교육한다.

수동적 근육신장은 관절 내 기능장애를 극복하는 데도 유용할 수 있다. 개구 시 관절음이 나는 환자는 종종 하악과두가 회전하기 전에 과두를 활주시킴으로써 관절음이 발생되는데, 이러한 유형의 환자들에게 거울로 자신의 하악운동을 관찰하여, 하악과두가 활주하기 전에 회전 하도록 훈련시킴에 의해 효과를 나타낼 수 있다.

2) 보조적 근육신장(Assisted muscle stretching)

근육의 길이를 회복하기 위하여 보조적 근육신장을 시행할 수도 있다. 환자가 최대한 입을 벌린 상태에서 환자의 엄지는 상악 절치에, 검지는 하악 절치에 위치시키고 부드러운 힘을 지속적으로 가하면서 개구운동을 하도록 한다(그림 6). 이때 열이나 얼음(ice)을 적용한 뒤에 신장운동을 시행하면 더욱 효과적이다.

플루오로메탄 분사(fluoromethane spray)를 이용한 분사 신장요법(spray and stretch technique)은 발통점 제거에 가장 흔히 이용되는 술식으로, 근막

통증의 처치에 있어 중요한 치료요법이다. 보조적 근육신장은 측두하악관절 수술이나 관절경술(arthroscopy) 시행 후 관절의 유착이나 관절낭인대의 섬유화를 막기 위해, 또는 영구적인 비정복성 관절원판전위 환자에서 운동범위를 증가시키기 위해서도 유용하게 사용된다.

보조적 근육신장 역시 어떠한 경우라도 갑작스럽거나 무리한 신장은 절대로 안 되고, 항상 부드럽고 간헐적인 힘을 점차로 증가시키며 시행하여야 한다. 만약 술자가 신장운동을 보조할 때에는 환자에게 불편감이 발생하는 즉시 알리도록 교육하여, 가하는 힘의 양을 줄여 관련 조직이 과신장되거나 손상이 일어나지 않도록 하여야 한다.

3) 저항운동(Resistance exercise)

저항운동은 반사성이완(reflex relaxation)이나 상호억제(reciprocal inhibition)의 개념을 이용하여, 약화된 저작근을 강화하고 변위(deviation)나 편향(deflection), 지그재그의 개구경로와 같은 비대칭적인 하악운동을 개선하며 근육의 이완을 돕기 위해 사용된다.

개구 시에는 개구근이 활성화되는 반면 폐구근은 상대적으로 천천히 이완되는데, 개구근이 저항을 받게 되면 길항근인 폐구근에 좀 더 충분히 이완하라는 신경신호(neurologic message)가 전달된다. 이러한 이론에 근거하여, 환자에게 손을 턱밑에 받히고 저항을 느끼며 개구하도록 교육한다(그림 7). 1회에 6번씩 반복하고, 하루에 6회 시행한다. 역시 주기성 근육통(cyclic muscle pain)을 야기할 수 있기 때문에, 운동 시 통증이 유발되지 않게 가벼운 힘을 가해야 하며, 만약 통증이 발생되면 운동을 중단한다. 이 운동은 근육으로 인해 속발성으로 개구제한이 발생한 경우에 유용하며, 관절낭 내 염증으로 인한 개구제한일 경우에는 시행해서는 안 된다.

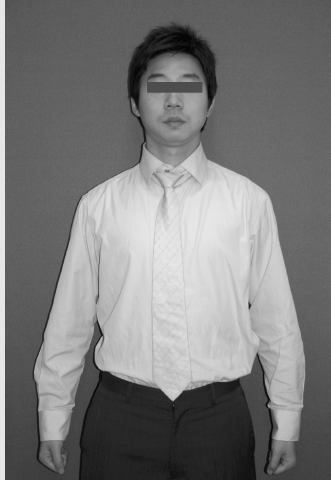


그림 9-A



그림 9-B

그림 9-A, 9-B. 팔을 양 옆으로 하여 가볍게 주먹을 쥐 상태(그림 9-A)에서 엄지손가락이 뒤쪽, 바깥쪽으로 원을 그리듯이 움직여 준다(그림 9-B)

저항운동과 같은 등척성 운동(isometric exercise)은 관절조직에 대한 부하가 인대와 관절면을 강화시켜 변위에 대해 저항할 수 있게 하므로 무통성의 초기 단순 관절염을 가진 경우에도 이용될 수 있다. 환자가 관절염이 발생할 때까지 개구하여 그 위치(관절원판이 정복된 상태)를 유지하면서 등척성 운동을 시행하는데, 특히 환자가 젊거나 초기의 관절원판변위에서 유용하다.

4) 자세운동(Postural training)

바른 자세는 목과 턱 근육의 비정상적인 긴장을 줄여서 통증을 감소시키는데 필수적인 요소이다. 서 있거나 앉아 있을 때 모두 바른 자세를 유지하는 것이 중요한데, 두부전방자세(forward head posture, FTP), 앞으로 굽은 어깨, 구부정한 등과 같은 자세는 두경부와 측두하악관절에 기능장애를 유발할 수 있다.

특히 두부전방자세는 주의해야 하는데, 장시간 두부전방자세로 앉아 있으면 머리가 후,상방으로 회전

된 위치를 취하게 되어 결국 측두하악관절, 실골, 경추 및 주변 연조직에 병적인 변화를 유발하게 된다. 정상인의 경우에도 15분 동안 두부전방자세를 유지하면 상부 및 하부 흉추에 통증이 느껴지며, 환자의 경우는 통증이 수일간 지속될 수도 있다.

또한 두부전방자세는 후두하부(suboccipital region)에 압박이 가해져 현기증, 오심, 이명 등이 나타나기도 하며, 편측 또는 양측성으로 경부성 두통(cervical headache)과 안구 후방 및 전두부에 연관통이 나타나기도 한다.

만성화된 두부전방자세는 저작계의 근긴장도와 탄성에도 영향을 미치는데, 하악의 안정위가 거상되고 후퇴된 위치로 변화하여 상설골근의 활성을 증가시키고, 혀의 위치를 변화시켜 호흡과 연하에도 영향을 미치며, 구치부의 접촉을 증가시켜 이악물기와 이갈이 및 턱관절의 부하를 야기한다.

따라서 두부전방자세를 가진 근육성 측두하악장애 환자에게 머리와 어깨간의 적절한 위치 관계를 유지하도록 교육시키는 것은 측두하악장애의 증상을 감소시키는 효과적인 방법이다.

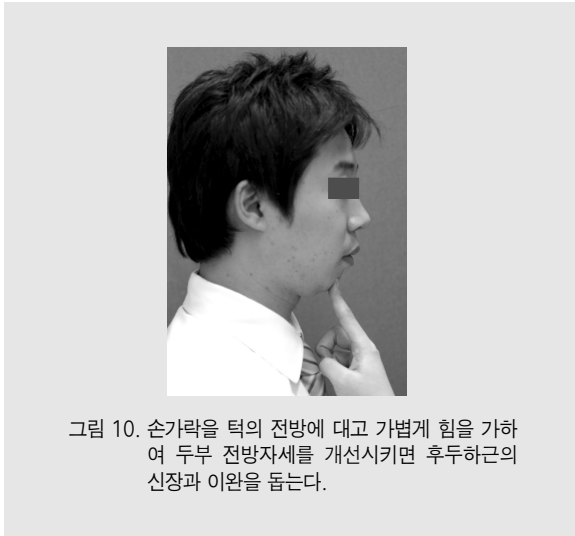


그림 10. 손가락을 턱의 전방에 대고 가볍게 힘을 가하여 두부 전방자세를 개선시키면 후두하근의 신장과 이완을 돕는다.

① 하악과 혀의 위치 운동(Mandible and tongue positional training)

하악과 혀에 대한 근신경 운동은 과활성된 근육을 이완시키기 위해 필요하며, 이악물기, 입술 깨물기, 비정상적인 혀의 위치 같은 악습관은 하악의 안정위에 나쁜 영향을 미치고 만성적인 미세외상의 원인이 되기 때문에 반드시 고쳐져야 한다.

환자에게 혀를 입천장에 대고 ‘딱’ 소리를 내게 하여, 혀끝이 상악 중절치 후방 구개에 가볍게 닿도록 교육한다(그림 8). 물론 이 위치에서 혀는 치아에 닿지 않고, 상하악 치아는 살짝 떨어져 있으며, 입술은 가볍게 다물어 코로 숨을 쉬도록 한다. 저작 시나 말할 때를 제외하고는 항상 이 위치를 유지하도록 교육하여, 환자가 휴식 시나 기능 시에 하악의 위치를 수시로 확인하고 적절하게 교정하도록 한다. 이러한 자세는 구강악습관을 제거하고 폐구근의 과활성을 감소시키는데 효과적이다.

② 어깨 자세 운동(Shoulder postural training)

가슴을 펴고 양 어깨를 이완시킨 상태에서 양 어깨의 어깨죽지가 맞닿을 정도로 후,하방으로 신전시켜, 견갑거근을 비롯한 경추후방근육을 신전시킨

다. 또 다른 방법으로는 양 발을 4인치 정도 벌리고 팔을 옆으로 하여 가볍게 주먹을 쥐 상태에서 엄지손가락이 앞으로 향하게 한 다음, 양 엄지손가락을 뒤쪽, 바깥쪽으로 원을 그리듯이 움직여 준다(그림 9-A, 9-B). 어깨는 아래로 당기고 가슴을 펴서 숨을 쉬도록 한다. 이러한 자세를 6초간 유지하며, 이 운동 또한 한 번에 6회 반복하고 하루에 6번 시행한다.

③ 머리 자세 운동(Head postural training)

어깨 자세 운동으로 근육이 신장된 상태에서 머리를 약간 뒤로 보내 귀와 어깨가 일직선상에 위치하도록 하고 턱 끝을 목에 붙여 이중 턱(double chin)을 만들어준다. 시선은 전방을 향하며, 입을 다문 상태에서 호흡을 하면서 6초간 유지한다. 손가락을 턱의 전방에 대고 가볍게 힘을 가하는 것도 두부 전방자세를 개선시켜 후두하근의 신장과 이완을 돕는 방법이다(그림 10). 역시 6회 반복한다.

④ 호흡(Breathing training)

비호흡(nasal breathing)은 신체 건강에 필수적인 요소로서, 공기가 폐에 도달하기 전에 비강을 통과하면서 따뜻하게 가습되고 이물질이 걸러지게 된다. 비호흡을 하면 복식호흡을 보다 쉽게 할 수 있는데, 복식호흡(횡경막호흡, diaphragmatic breathing)은 신체 전반의 이완을 유도하는 아주 효과적인 방법이다. 혀의 적절한 안정 위치는 비강-횡경막 호흡(nasal-diaphragmatic breathing)을 용이하게 해 준다.

알러지나 비강폐쇄, 비중격만곡이 있는 환자는 호흡 시 상기도 저항이 생기므로 구호흡(mouth breathing)을 하게 되는데, 구호흡은 복식호흡의 효과를 감소시키고 사각근이나 흉쇄유돌근 같은 호흡 보조근의 사용을 증가시킨다. 또한 구호흡으로 인한 아데노이드의 팽창은 혀의 위치를 전,하방으로

유도하며, 이러한 경우 똑바로 누운 자세로 잠을 자면 혀가 기도를 폐쇄할 수 있기 때문에 옆으로 누워 자게 되고 결국 경추와 측두하악관절에 대한 자극을 증가시킬 수 있다.

복식호흡은 횡경막과 늑간근을 강화하면서 강력한 이완효과를 가진다. 환자는 스스로 충분히 이완되었다고 느낄 때까지 하루에 5~10분간 복식호흡을 하며, 이완상태를 5~10분간 더 지속하여야 한다. 이러한 운동은 불안감을 감소시키는데도 효과적이며, 자세운동, 신장운동 등과 함께 시행할 경우 운동의 효과가 증가된다.

이상에서 설명한 것과 같이 측두하악장애에 있어서 행동조절 및 운동요법은, 고가의 특수한 장비나 고난이도의 숙련된 기술을 요하지 않는 간단하면서도 가역적인 방법에 의해 측두하악장애의 원인을 조절하는 동시에 증상을 완화시킬 수 있는 방법이

다. 또한 환자를 교육하고 환자 스스로 시행하게 함으로써, 환자와의 의사소통이 활발해지고 이러한 과정을 통하여 술자에 대한 신뢰도 커지는 장점이 있다.

측두하악장애가 아니라도 진료 시 뜻하지 않게 환자에게 발생한 예기치 않은 합병증으로 환자와의 신뢰가 깨지는 경험을 한, 두번 겪고 나면, 어떤 치과의사이든지 소극적이고 방어적으로 진료 스타일이 바뀌게 되고, 진료 중에도 막연한 두려움으로 스트레스를 많이 받게 된다.

치과진료 중 발생할 수 있는 측두하악장애는 진료 전 간단한 사전 검사와 행동조절 및 운동요법만으로도 예방 및 초기 관리가 가능하므로, 이를 숙지한다면 한결 편안하고 가벼운 마음으로 치과진료에 임할 수 있을 것이다.

참 고 문 헌

1. 정성창 외 역 : 악관절장애와 교합의 치료. 대한나래출판사, 5판, 2004.
2. 정성창, 김영구 외 공저 : 구강안면동통과 측두하악장애, 신흥인터넷서널, 2판, 2006.
3. 정훈, 김영균 외 공저 : 턱관절장애의 체계적인 임상치료, 나래출판사, 2005.
4. Okeson JP : Bell's orofacial pains - the clinical management of orofacial pain. Quintessence publishing Co, Inc., 6th ed., 2005.
5. Laskin DM, Greene CS, Hylander WL : TMDS - an evidence based approach to diagnosis and treatment. Quintessence publishing Co, Inc., 2006.
6. Okeson JP : Orofacial pain - guidelines for assessment, diagnosis and management. Quintessence publishing Co, Inc., 1996.