

# 완전 무치악 및 부분 무치악 임플란트 수복에 있어 보철적 실패를 줄이기 위한 방법

서울대학교 치과대학 치과보철학교실  
교수 양 재 호

## I. 서 론

임플란트 시술 후 보철 실패를 줄이기 위해서는 시술 후 실패의 유형을 잘 알고 대처해야 한다. 임플란트 치과 치료 중에 생길 수 있는 합병증의 유형을 이해하는 것은 치료계획을 수립할 때, 환자와의 의사소통, 치료 동의를 받을 때, 처치 후 관리에 있어 중요한 요소이다. 임상적인 임플란트 디자인에 대한 표준화가 되어 있지 않기 때문에 임상적인 합병증과 실패에 대한 보고는 아직 매우 적은 실정이다.

외과적 실패 유형은 신경감각장애, 혈관종, 하악 골파절, 심한 출혈, 동통, 인접치아 손상, 변연골 흡수, periimplant 연조직 합병증으로 dehiscence, fistulae, 치은염/증식 등이 있고, 보철적 실패의 유형은 지대주 나사, gold screw의 loosening과 파절, 임플란트의 파절, 보철물의 기계적 파절, 즉 framework, resin base, veneering 재료의 파절, 대합치 보철물의 파절, overdenture의 기계적 유지 문제, 그 밖에 심미, 발음장애 등이 있다.<sup>1-3</sup>

본 란에서는 필자가 시술한 증례를 중심으로 보철적 시술과정을 통해 실패하기 쉬운 보철적 문제점을 지적하고 해결방법을 제시하고자 한다.

## II. 본 론

### 1. Complications related to Implant treatment

1) Loss of anchorage function : 임플란트 자체의 anchorage 상실의 절반 정도는 식립 후기에 발생한다. 그러한 문제점은 환자의 증상이나 임상적 관찰로는 잘 발견되지 않으며, 주로 정기적인 방사선 검사를 통해서 발견된다. 이러한 문제점이 생기는 원인은 잘 맞지 않는 보철물에서 발생하는 응력이나 잘못된 설계된 보철물의 디자인 때문인 경우가 많다. 또한 식립시 Drilling과정이 정확하지 않거나 치유기간 중 의치의 과부하로 초기고정이 상실될 수 있다.

2) Gingivitis : 잇몸의 변연에 발생한 치은염은 집중적인 구강 위생을 통해서 치료가 가능하다. 또한 필요하다면 지대주 주변 부위도 점검해보아야 한다. 구강 위생이 잘 조절된 지대주 주변의 80%에서 임상적으로 건강한 치은 상태를 보인다. 상악 전치 임플란트는 인접치의 cementoenamel junction 보다 2-3mm 하방에 식립해서 심미성과 emergence profile 형성을 쉽게 해준다. 너무 깊으면 component seating

과 위생상태 유지가 어렵다.

3) Hyperplasia formation : 치은이 과증식 되는 것은 너무 짧은 지대주를 선택하였거나, 지대주를 연결한 후 첫 1주 동안에 healing cap을 장착하지 않았을 때 많이 발생한다. 점막은 증식하는 경향을 보이며, 지대주와 bridge사이를 연결하는 접합부를 뒤덮게 된다. 이러한 문제점은 대략 7%정도의 발생률을 보인다. 적절한 치료법은 gingivectomy를 시행하거나, flap 수술을 시행하고, 좀 더 긴 지대주로 교체해야 한다.

4) Fistulae : loose abutment screw, framework misfits, 나쁜 구강 위생상태로 생긴다. 지대주 나사가 꼭 조여지지 않은 채로 보철물이 움직이면 fixture와 보철물 사이의 연결부에 granulation tissue가 증식하게 된다. 미생물이 이 granulation tissue에 전파되면서 염증이 발생하게 된다. 이 염증이 수평적으로 확산되면, 같은 수준에서 fistula가 발생하게 된다. 발생 빈도는 대략 1% (0.002~25% range) 정도이다. 치료는 우선적으로 지대주 나사의 연결을 확실하게 하는 것이다. 하지만 그냥 바로 연결을 하면 안 되고, 우선 지대주 나사를 완전히 풀어서 제거한 후 멸균을 시행하고 granulation tissue를 절제해 내어야 한다.

5) Exposed threads(변연골 흡수) : 식립 1년째에 평균 0.93mm(0.4-1.6mm), 그 후, 매년 평균 0.1mm(0~0.2mm)의 흡수가 일어난다고 보고되고 있다. 약간의 골흡수는 통상적인 현상이다. 변연골 흡수의 원인은 countersinking 후 remodeling, implant placement 시의 forced tightening에 의한 변연골에 과도한 stress 분산, 과도한 loading force로 생긴다.

변연골의 수평적인 흡수로 인해서 나사산이 노출되면, 연조직에 외상성 궤양을 일으키게 된다. 특히

가동성 점막이 근육의 움직임에 민감해서 이러한 문제가 발생하기 쉽다. 비록 발생 빈도는 1%에 불과하지만, 나사산의 깊은 곳에 존재하는 치대는 만성적인 염증을 일으킬 수 있다. 이런 합병증을 간과해서는 안 되며 초기 임플란트 식립시부터 충분히 임플란트를 깊게 식립하여 예방하여야 한다. 치료는 통상적인 치주 치료와 비가동성 점막을 재건해 주기 위한 점막의 이식 또는 vestibuloplasty가 필요할 수 있다.

6) Fracture of abutment screw : 부분적으로 발생한 지대주 나사의 파절은 증상이 없으며 방사선적으로도 찾아내기 어렵다. 결과적으로 나사의 파절은 완전히 보철물을 제거한 후에 발견된다. 이 합병증은 0.5~8% 발생한다. 만약 지대주 나사가 파절되어 남은 부분이 fixture 상방으로 나와 있는 상태이면, 가느다란 핀셋으로 잡고 돌려서 제거할 수 있다. 만일 지대주 나사가 파절되어 fixture 내부의 hex내로 들어가 있다면, 지대주 나사의 파절면에 제일 작은 드릴을 이용해서 groove를 형성하고 여기에 맞는 드라이버를 이용해서 파절편을 제거해 낼 수 있다.

지대주 나사를 제거한 후, 파절이 발생한 원인을 확실하게 알아내야 한다. 주된 원인은 잘 적합되지 않는 보철물이다. 결과적으로 정확히 보철물을 위치시키도록 노력해야 하며, 이것이 힘들 경우 재제작을 고려해야 한다.

7) 또한 gold screw의 파절(1~19%)과 loosening도 가장 흔하게 발생하며 1~38%로 보고되고 있다.

8) Fracture of fixture : fixture의 파절은 9개의 연구에서 1%로 보고되고 있다. fixture의 파절은 주로 방사선 검사에서 빠른 변연골의 흡수가 발생하는 것을 관찰하여 알아낼 수 있다. 점진적인 변연골의

흡수가 있으면 응력이 집중되고 있지 않은지를 면밀히 평가해야 한다. 변연골의 흡수가 과도히 진행된 상태에서 응력이 집중되면 결과적으로 fixture의 파절이 발생하기 쉽다. 보철물을 장착하고 초기 1년간 정기적인 방사선 검사를 시행하고, 만일 골흡수가 발생하면 빨리 치료를 시행해야 한다. 초기 fixture의 파절은 방사선 검사로 알아내는 것이 매우 어려울 수 있다. 그러한 경우 보철물을 풀어내고 개개의 fixture를 검사하여 동요도가 있는지를 살펴보아야 한다. 이러한 합병증은 3%정도에서 발생하며, 주된 원인은 적절히 설계되지 못한 보철물의 형태이다.

수평적으로 파절된 fixture는 파절선 상 하방의 파절편을 모두 제거해내는 것만이 유일한 치료법이다. 하방의 파절편은 trephine bur를 이용해서 제거해야 한다. 만약 필요하다면 적절히 치유가 된 후에 같은 자리에 다른 fixture를 식립할 수도 있다. 만약 내부의 나사선이 남은채로 수평적 파절이 일어났다면, 하부의 fixture는 보철물의 지지를 위해서 사용될 수 있다.

이러한 문제가 발생한 것을 진단했을 때, 보철물을 제거하고 즉시 치료를 시행해야 한다. 작은 diamond bur를 이용해서 파절선 하방의 fixture의 파절선 부위를 조심스럽게 다듬는다. 종종 잇몸을 절개하여 그 부위를 노출시킬 필요가 있다. fixture 주변의 모든 granulation tissue는 깨끗이 제거하고, 새로운 긴 지대주를 선택하고 연결한다. 이때 지대주 나사를 파절되어 짧아진 fixture에 맞도록 조절해 주어야 한다. 지대주를 연결하고 잇몸이 치유된 이후 보철물을 연결한다. 이때 보철물과 지대주가 연결되지 않는 부위는 임시 레진을 이용하여 부착한다. 파절된 fixture의 개수와 위치에 따라서 새로운 보철물을 제작하거나, 수리를 결정하여야 한다.

상기 방법은 보철물을 제거한 후 바로 시행하여야 하며, 그렇지 않을 경우 치은 조직이 증식하여 며칠 내에 완전히 연결부위를 덮어버릴 것이다. 그

러한 경우 수술적인 방법이 필요하게 된다.

9) Prosthesis fracture : 보철물의 cantilever부위에서 파절이 일어나거나 도재 부분의 파절 보철물의 연결 부위의 파절이 발생할 수 있다. screw retained type인 경우 보철물을 제거하여 수리한 후 다시 연결하여 간단히 해결할 수 있다. 그렇지 않은 경우 보철물을 절거하고 완전히 다시 제작하여야 해결할 수도 있다.

- ① 금속구조물(metal framework)의 파괴 : 부적절한 금속두께, 납착부의 부족, 과도한 cantilever 길이, 부적절한 강도의 합금사용, parafunctional habits, 부적절한 framework 설계
- ② 레진의치상의 파절 : overdenture에서 framework와 denture teeth 사이의 resin을 위한 space 부족으로 생기므로 metal-reinforced overdenture base를 만들어 파절을 방지해야 한다.
- ③ acrylic과 composite 파절 : facial과 occlusal veneer 재료의 파절 : 최근 심미적인 면에서 레진보다 도재를 선호하는 경향이 있다.
- ④ Implant overdenture : 파 절 (6%) clip loosening 과 파절이 일어난다.
- ⑤ 임플란트 보철물의 대합치가 가철성보철물인 경우에도 대합치에 파절이 일어난 경우도 있다. overdenture 장착 후 자주 reline과 care가 필요하다.

10) 발음, 심미적 failure : 발음문제는 single crown을 제외하고 거의 모든 보철물에서 나타나며 심미적인 문제는 overdenture를 제외하고 거의 모든 보철물에서 나타난다. 즉 외형, 심한 골 흡수로 인한 조화를 이룬 보철물 제작이 어렵거나 shade가 안맞거나 치은퇴축으로 금속변연부노출, 임플란트나 지대치 일부가 노출되거나, 치은퇴축으로 임플란트/재대치 경계부가 노출될 수 있다.

## 2. 임플란트 보철을 위한 교합 개념

이상적인 교합을 위한 개념은 우선 1) 하악과두가 후상방 위치에 있을 때 모든 치아들이 firm contact를 이루어야 하며, 2) 전방 유도가 환자 개개인의 envelope of motion과 조화를 이루어야 하며, 3) 하악의 전방 운동시에 모든 구치는 이개되어야 하며, 4) 측방운동시 비작업측의 구치는 이개되어야 한다. 마지막으로 5) 측방운동시 작업측의 구치에 교합 간섭이 없어야 한다.

임플란트 보철에서 교합 설정 기준은 표 1과 같다.<sup>4</sup>

표 1. 임플란트 보철시 교합 설정 기준

Clinical situations	Occlusal principles
Implant full-arch fixed prosthesis	<ul style="list-style-type: none"> <li>• 대합치가 총의치인 경우 양측성 균형교합</li> <li>• 대합치가 자연치인 경우 group function 교합이나 shallow 전방유도를 갖는 상호보호 교합</li> <li>• Cantilever부위에서 working과 nonworking contact이 되지 않도록 함</li> <li>• Infraocclusion in cantilever segment (100<math>\mu</math>m)</li> <li>• Freedom in centric(1~1.5mm)</li> </ul>
Implant overdenture	<ul style="list-style-type: none"> <li>• Lingualized occlusion을 이용한 양측성 균형교합</li> <li>• 심하게 퇴축된 치조제에서는 monoplane 교합</li> </ul>
Implant posterior fixed prosthesis	<ul style="list-style-type: none"> <li>• Anterior guidance with natural dentition</li> <li>• 불량한 견치에서는 group function 교합</li> <li>• Centered contacts, occlusal tables을 좁게 하고 cusps를 flat하게 하고 cantilever를 최소화함</li> <li>• 경우에 따라 구치부에 cross bite 교합 부여</li> <li>• Support가 나뉘는 경우 rigid attachment로 자연치와 연결</li> </ul>
Single implant prosthesis	<ul style="list-style-type: none"> <li>• 인접 자연치를 포함한 전방, 측방유도</li> <li>• Light contact at heavy bite and no contact at light bite</li> <li>• Centered contacts (1~1.5mm flat area)</li> <li>• No offset contacts</li> <li>• Proximal contact을 증가시킴</li> </ul>
Poor quality of bone/Grafted bone	<ul style="list-style-type: none"> <li>• 치유기간을 더 길게 함</li> <li>• Progressive loading by staging diet and occlusal contacts/materials</li> </ul>

교합의 과부하는 임플란트 실패의 큰 원인이 된다. 교합 과부하에 의한 임플란트 실패에서는 방사선 사진상에서 saucerization or furrowing의 소견을 보인다. 교합 과부하는

- 1) 임플란트 개수가 부적절한 경우
- 2) CO에서 과도한 교합접촉
- 3) 작업측 교합간섭
- 4) 비작업측 교합간섭
- 5) 과도한 협설측 캔틸레버 등이 원인이 된다.

### \* 임플란트 보호 교합

- 임플란트의 성공과 수명은 기능하는 환경의 기계적 특성에 의해 좌우된다. 따라서 자연치와는 다른 특성을 가진 임플란트에 적용되는 occlusal load를 최소화하기 위해서 biomechanical rationale를 고려해야 한다.
- Implant mobility & shock absorber
- Implant orientation and influence of load direction
- Influence of surface area
- Occlusal table width
- Design to the weakest arch

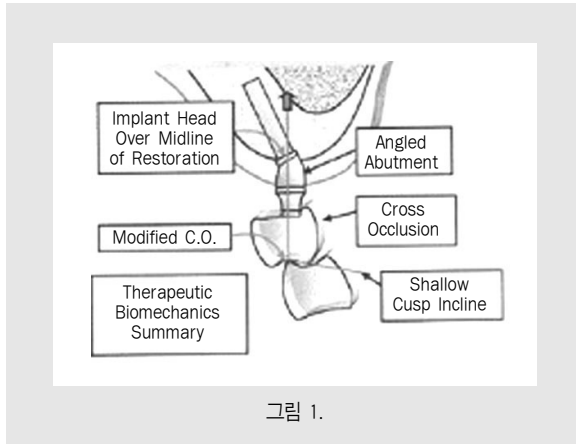
### \* Differential occlusal adjustment

- 1) Standard intraoral occlusal adjustment : CO에서는 Mylar strip(0.0005inch)에 의해 모든 치아에서 tight contact를 이룰 것
- 2) Differential occlusal adjustment : Mylar strip을 이용하여 임플란트 보철물에서는 clear tugging resistance를 치아에서는 tight occlusal contact를 얻을 것
- 3) Long term therapeutic differential loading : 자연치는 점점 intrusion하는 경향이 있으므로 매년 교합을 평가해야 하며, 특히 습관적인 악물기 환자에서는 더욱 필요하다. 정기적인 관찰과 처치를 행하면 예후를 상당히 개선할 수 있다.

\* Therapeutic biomechanics를 이용하여 임플란

## 임상가를 위한 특집 1

트 부하를 줄이는 방법들은 다음과 같다.<sup>5</sup>



- 임플란트의 head가 보철물의 정중앙을 향할 것
- angled abutment
- modified CO
- cross occlusion
- 교두 경사각을 평평하게 할 것

### 3. Cementation type vs. Screw retained type의 비교<sup>6</sup> (표 2)

유리한 표시(+), 각각의 장단점이 있으나 약간공간이 적은 경우는 screw 유지형이 유리하다.

표 2. 시멘트 유지형과 나사유지형 비교

	시멘트 유지형	나사 유지형
제거 가능성	+	+
잘 적합되는 구조체	+	
축방향 부하	+	
심미/위생 (전치부 emergence profile)	+	
교합면 재료의 파절 감소	+	
접근성	+	
부분품의 피로도/파절 감소	+	
점진적 부하	+	
지대주의 미세누출 봉쇄	+	
비용과 시간, 구성요소 감소	+	
유지력이 적은 경우		+
제한된 약간 공간		+
열구내 잔존시멘트 위험성		+

### 4. 필자의 증례보고

증례 1 : Two-part ITI Implant(Bonefit)을 이용한 하악 구치부 수복에 관한 16년간의 임상적 연구

1. 환자성명: 김OO
2. 나이/성별: 56/F
3. 초진: 1990/10/18
3. 주소: 국소의치 장착을 거부하고 고정성 보철 치료를 원함
4. 임상검사결과: 혈압(160/100)이 약간 높은 것을 제외하고는 모두 정상
5. 치료계획: 양측성 대구치와 소구치 결손부를 7개의 임플란트로 치료하기로 함
6. 치료경과
  - ① 1990/12/20 #45,46,47 임플란트 식립 (Bonefit 4.1x8mm)
  - ② 1991/2/6 #34 임플란트 식립 (Bonefit 4.1x10mm) #35,36,37 임플란트 식립 (Bonefit 4.1x8mm)
  - ③ 1991/3-4 #45-47 Abutment connection and temporary crowns delivery
  - ④ 1991/5 #34-37 Abutment connection and temporary crowns delivery
  - ⑤ 1991/6 #34-37,45-47 full veneer gold crowns delivery

증례 1에서는 필자가 임플란트를 식립하고 보철을 하였으며 시술 16년 후에도 큰 변연골 흡수 없이 7개의 임플란트가 잘 유지되고 있었고 오히려 보철물이 장착되어 있는 상악에서 치주질환으로 #15x17 bridge와 #14,24,25 치아가 발거되었고 상악 잔존치 설면에 전방적인 마모가 있었다. (상악치아는 경제적인 이유로 타치과의원에서 치료한 후 내원하여 16년 후 통상적 국소의치로 시술함)

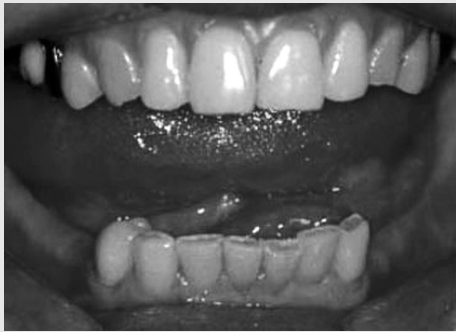

그림 1. 시술전 구강내 소견

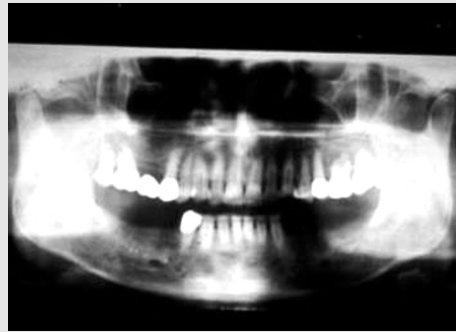


그림 2. 시술전 Orthopantomograph (1990년 12월)

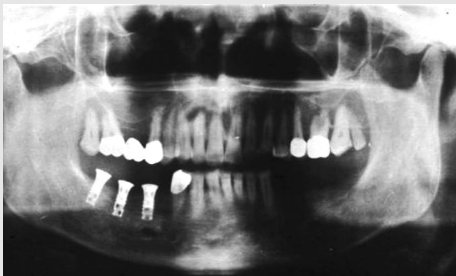

그림 3. 우측식립 후 Orthopantomograph (1990년 12월)

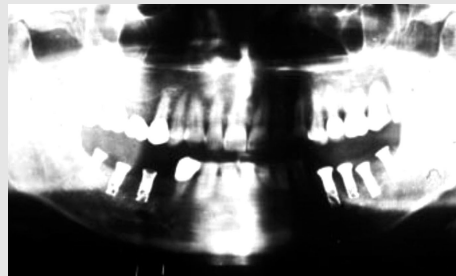


그림 4. 좌, 우측식립 후 Orthopantomograph (1991년 2월)

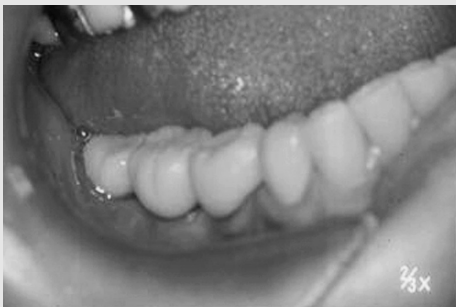

그림 5. 구강 내에 장착된 임시 보철물

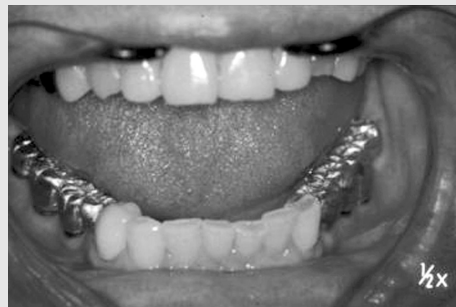

그림 6. 최종 완성된 하악 임플란트 고정성 보철물

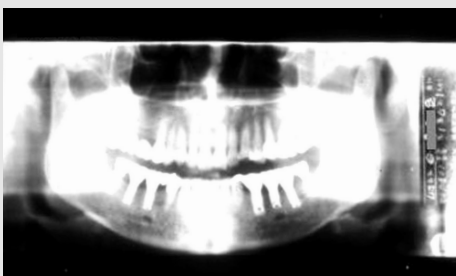

그림 7. 하악 보철 완성 후 Orthopantomograph (1991년 7월)

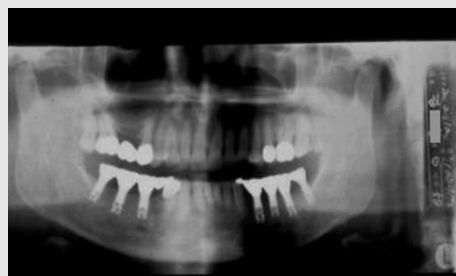

그림 8. Orthopantomograph (1992년 2월)

임상가를 위한 특집 1

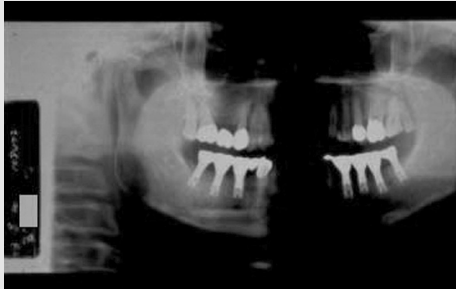


그림 9. Orthopantomograph (1993년 8월)

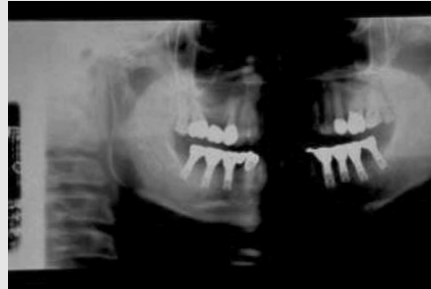

그림 10. Orthopantomograph (1994년 9월)

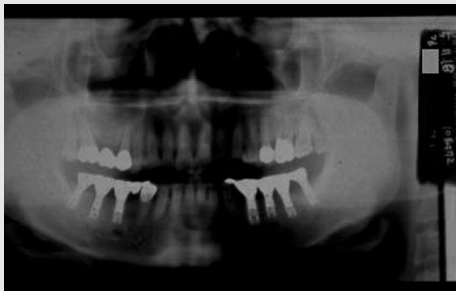

그림 11. Orthopantomograph (1995년 11월)

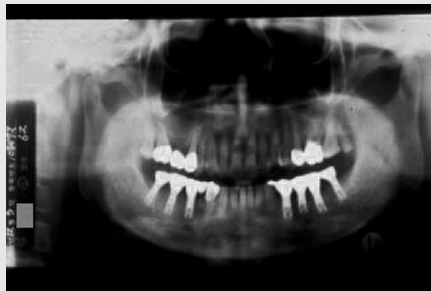

그림 12. Orthopantomograph (1996년 12월)

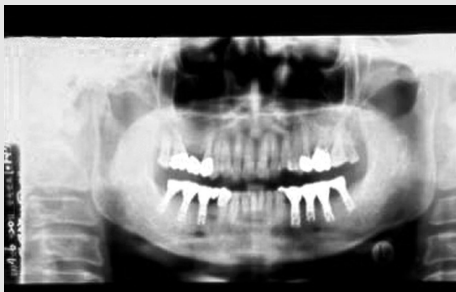

그림 13. Orthopantomograph (1997년 6월)

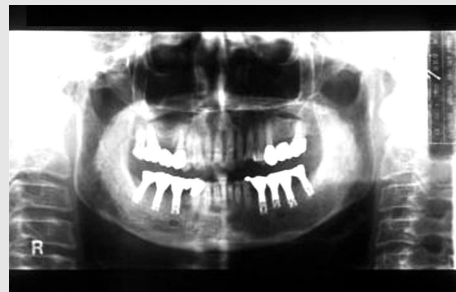

그림 14. Orthopantomograph (1998년 7월)

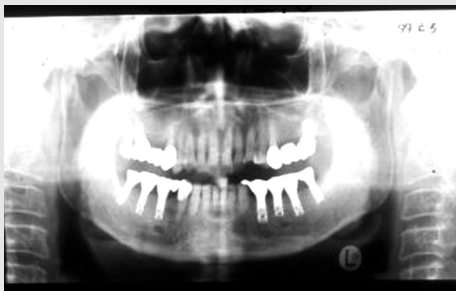

그림 15. Orthopantomograph (1999년 2월)

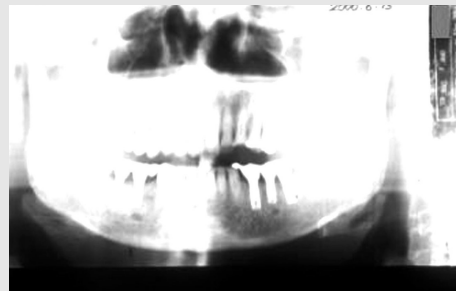

그림 16. Orthopantomograph (2000년 6월)

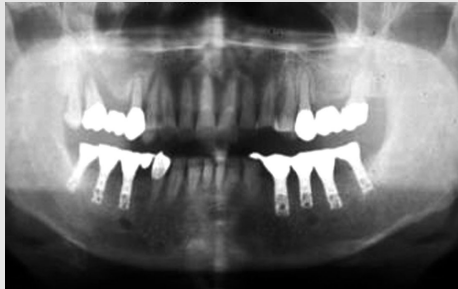


그림 17. Orthopantomograph (2001년 7월)

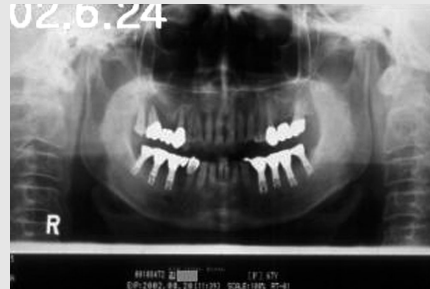

그림 18. Orthopantomograph (2002년 6월)

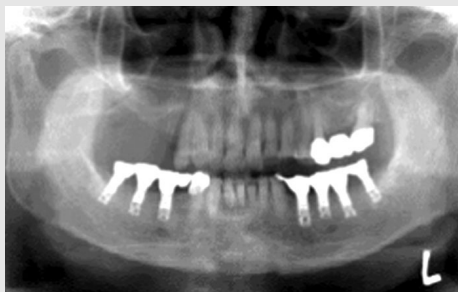


그림 19. Orthopantomograph (2003년 8월)

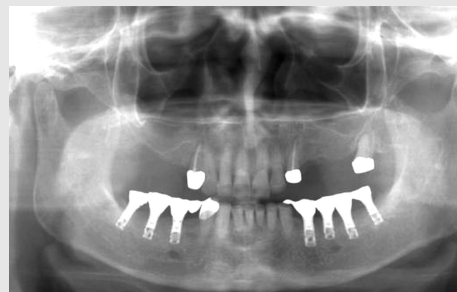

그림 20. Orthopantomograph (2005년 3월)

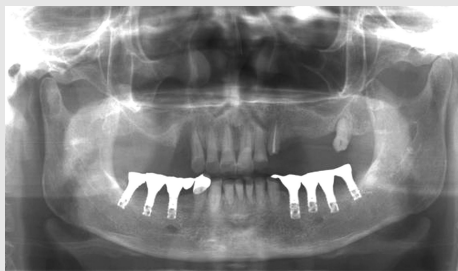

그림 21. 식립 후 16년 경과 된 Orthopantomograph (2006년 11월)

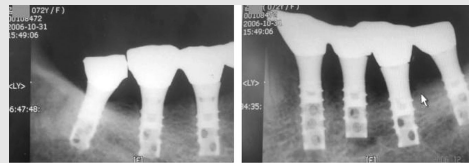


그림 22. 식립 후 16년 경과된 Intraoral radiograph (2006년 11월)

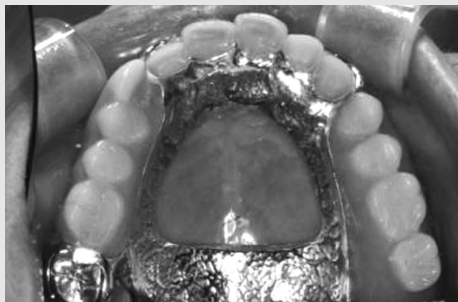

그림 23. 구강 내 상악 사진 (2006년 11월)

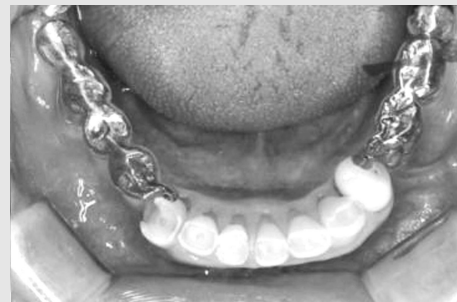

그림 24. 구강 내 하악 사진 (2006년 11월)

## 임상가를 위한 특집 1

증례 2 : Submerged vs. Non-submerged implant.

1. 환자성명: 정OO
2. 나이/성별: 46/F
3. 초진 : 1992/1/4
4. 주소 : 임플란트 식립을 원함
5. 치료계획 : #36,37,46,47에 임플란트 식립
6. 치료경과

- ① 1992/3/13 #46(ITI 4.1x10mm), 47(ITI 4.1x8mm) 임플란트 식립
- ② 1992/6/5 #36,37 임플란트 식립 (Brånemark 3.75x10mm)
- ③ 1992/10/30 #36,37 Second stage operation
- ④ 1992/12/15 #36-37,46-47 full veneer gold crowns delivery

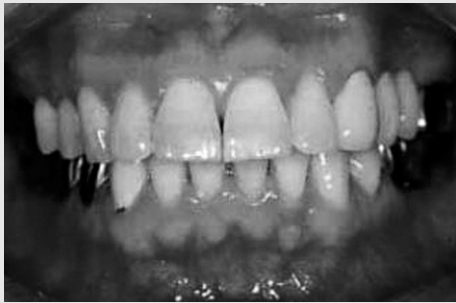

그림 1. 수술전 구강 내 사진

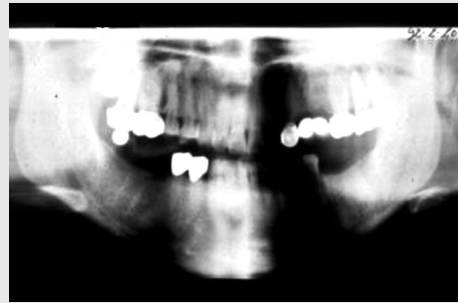

그림 2. 식립전 Orthopantomograph (1992년 2월)

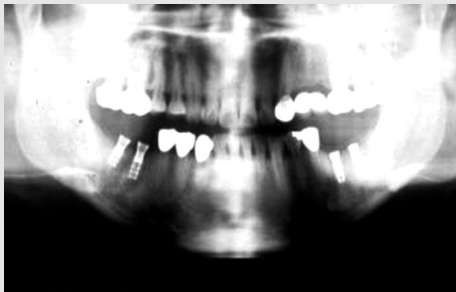


그림 3. 식립 후 Orthopantomograph (1992년 10월)

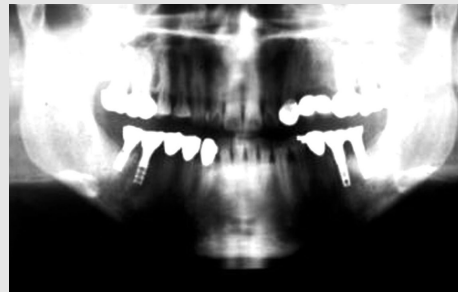

그림 4. 임플란트 고정성 보철물 완성 후 Orthopantomograph (1992년 12월)

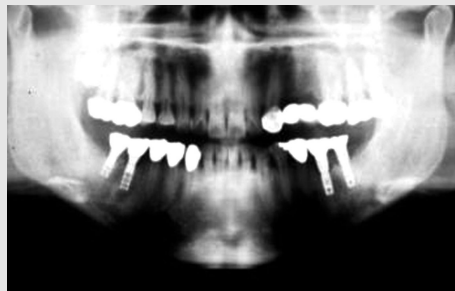

그림 5. 7년 경과 후 Orthopantomograph (1999년)

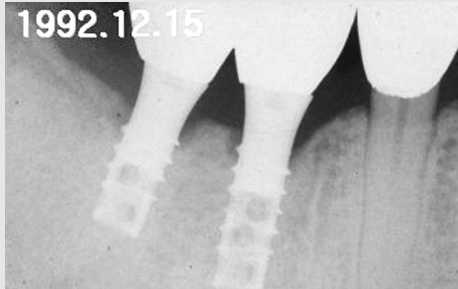


그림 7. 1992년 12월 15일

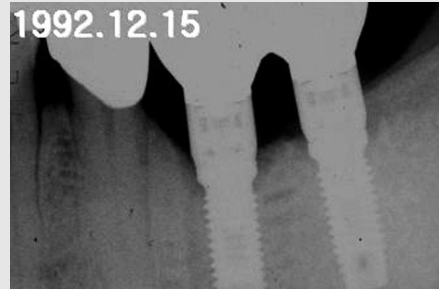


그림 8. 1992년 12월 15일

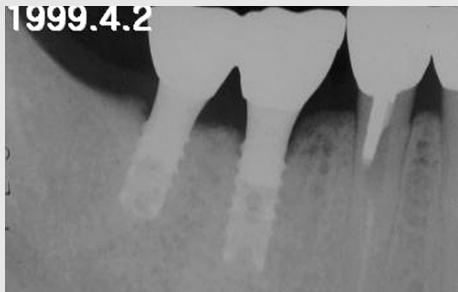

그림 9. 1999년 4월 2일

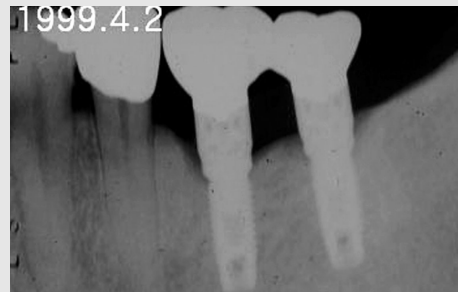

그림 10. 1999년 4월 2일

증례 2에서는 하악 우측 제1,2대구치에 ITI(Bonefit) Hollow-screw 4.1x10mm, 4.1x8mm 임플란트와 하악 좌측 제1,2대구치에 Brånemark(machined) 3.75x10mm 를 식립하여 7년간 추적조사한 결과 변연골이 그대로 유지되고 있음을 관찰할 수 있었다. (#45치아는 임플란트 치료 이후 환자의 경제적 사정에 의해 개인 치과의원에서 근관치료 받음.)

상악 완전무치악 수복시 Misch의 추천<sup>6</sup>에 의하면 구강 arch 형태에 따라 U shape인 경우 premaxilla에서 양측 견치에 1개씩, Ovoid shape인 경우 premaxilla에서 양측 견치에 1개씩 식립하고 중절치부위에 1개, Tapered shape인 경우 premaxilla에서 양측 견치에 1개씩 식립하고 좌측 중절치와 우측 중절치에 각각 1개씩 식립하는 것을 추천하고, 최소한 소구치와 대구치에 1개씩 식립하는 것을 권

장하고 있다.

필자의 증례에서도 가능한 많은 수의 임플란트가 식립된 상태에서 정확한 보철과정에 따라 passive fit을 이루도록 crown을 설계, 제작하였다.

증례 3 : Implant supported full-arch fixed prosthesis

1. 환자성명 : 오 O O
2. 나이/성별 : 52/F
3. 초진 : 2003/6/17
4. 주소 : 임플란트 치료를 원함
5. 기왕력 : 만성치주염으로 1995년에 multiple extraction 및 상악 총의치 제작
6. 치료계획 : 상악에 총 10개의 임플란트 식립후, fixed prosthesis 제작
7. 치료경과

## 임상가를 위한 특집 1

- ① 2003/9/25 implant 1st operation
- ② 2004/7/8 implant 2nd operation
- ③ 2004/7~2004/10 fixed prosthesis making.

\*Sinus lift with iliac bone graft 시술 후

\*총 10개의 임플란트를 전방부에 4개(Brånemark 3.75x18,13,15,15), 후방부에 6개(Brånemark 3.75x15, 4x15,13, 3.75x15,15, 4x13) 식립

\*2차 수술 시행후 healing abutment가 연결된 상태로 보철과에 내원

(※ 1차,2차 수술은 서울대학교 치과병원 구강악안면외과 김명진 교수가 시술함)

\*기존 임시의치를 이용하여 soft relining material 로 relining하여 사용하였다.

증례 3 에서는 상악 완전 무치악 환자에서 전치와 좌측 구치부와 우측 구치부를 분할하여 전치부에는 PFG crown으로 제작하였고 좌우 구치부에는 gold occlusal로 PFG crown을 완성하였다.

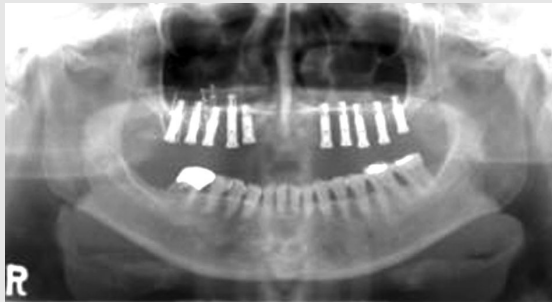

그림 1. 식립 후 Orthopantomograph

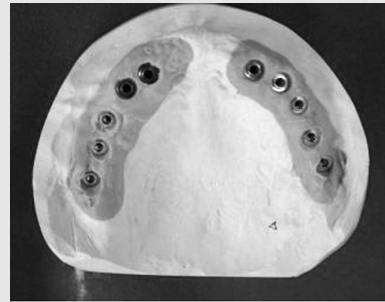

그림 2. 작업 모형

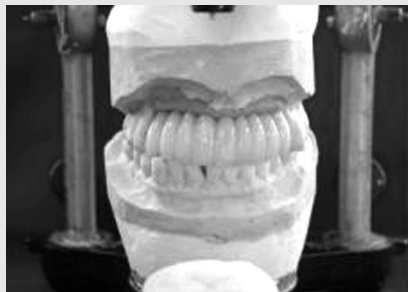

그림 3. 구치부 완성 후 전치부 완성

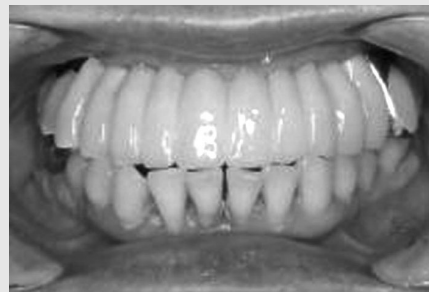

그림 4. 완성된 전치부와 구치보철물 장착

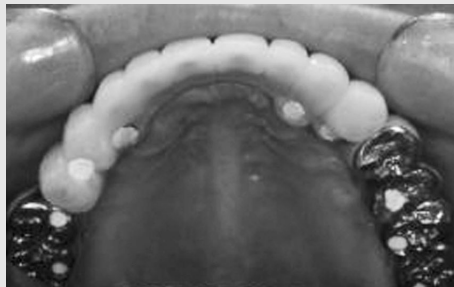

그림 5. Occlusal view

증례 4 : 심한 교모 환자의 임플란트 전악구강회복

1. 환자성명 : 강 O O
2. 나이/성별 : 54/M
3. 초진 : 2001/7/13
4. 주소 : 상악 전악 임플란트 보철 치료를 원함
5. 기왕력 : 만성치주염으로 상악 견치를 제외한 상악 모든 치아가 발치된 상태로 내원
6. 치료계획 : 상악에 총 13개의 임플란트 식립 후 fixed prosthesis 제작
7. 치료경과

- ① 2005/2/23 implant 1st operation
- ② 2005/8/2 implant 2nd operation
- ③ 2005/8- 2006/3 implant fixed prosthesis making

\*Sinus elevation with iliac bone graft 시행 후

\*상악 : 전방부 5개 (Brånemark 3.75x11.5x3, 3.75x10,13), 후방부 좌 우 각각 4개 임플란트 (Brånemark 4.0x15x8) 식립

\*Brånemark Ti-Unite fixture, 3.75x4mm RP

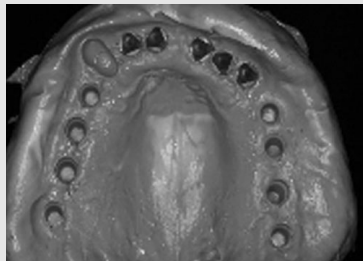


그림 1. Final impression

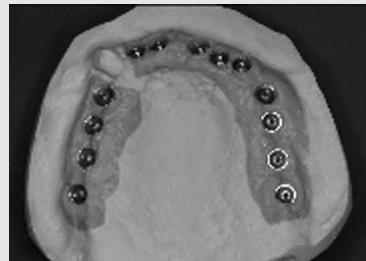


그림 2. Maxillary master cast

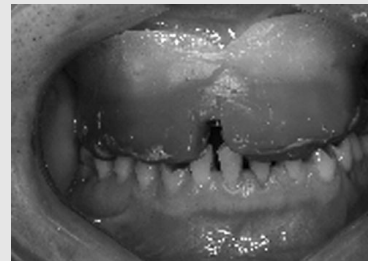

그림 3. Bite registration

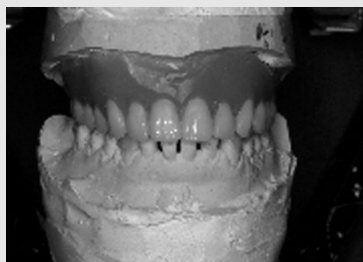

그림 4. Denture teeth arrangement

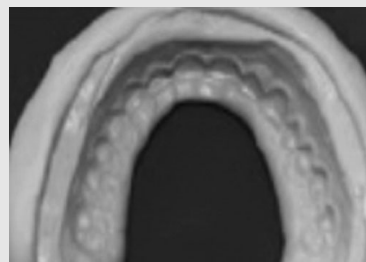


그림 5. Silicone putty index

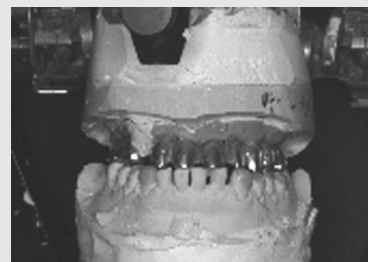

그림 6. Completed prosthesis coping

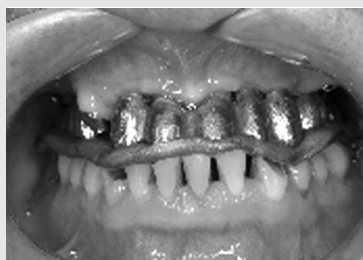

그림 7. Bite registration for remounting

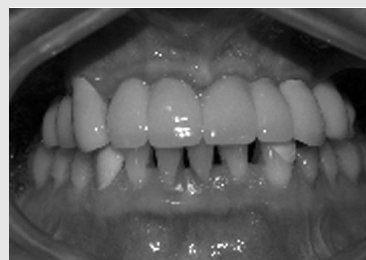

그림 8. Completed prosthesis (labial view)

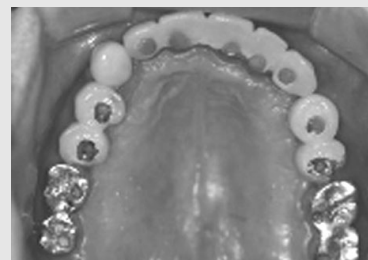


그림 9. Completed prosthesis (maxillary occlusal view)

## 임상가를 위한 특집 1

implant를 식립함

\*Healing abutment가 연결된 상태로 보철과에 내원(수술: 김명진 교수)

\*기존 임시의치를 이용하여 soft lining material 을 이용하여 relining을 시행하였다.

증례 4에서는 bruxism 환자로 심한 전치부, 구치부 교모가 관찰되나 구치부 교합면을 gold occlusal로 설계하였고, 전치부, 소구치와 대구치부를 분리하여 설계, 제작하였다. 상악 좌측 제2소구치부에 porcelain veneer가 일부 파절되었으나 보철물의 screw를 풀어 쉽게 수리할 수 있다. 또한 상악좌측 제1대구치의 gold screw가 파절되어 새로운 gold screw로 교체하였다. 교합 조정을 하여 양측성으로 균일한 교합이 이뤄지도록 하고 무엇보다 과부하가 되지 않도록 occlusal splint를 장착하거나<sup>7</sup> 환자에게 당분간 hard food를 피하도록 해야 한다. 8개월 경

과되어 screw loosening이나 파절은 없었다.

증례 5: 상,하악 전악구강회복 (Implant supported full-arch fixed prosthesis)

1. 환자성명: 권 ○ ○

2. 나이/성별: 45/M

3. 초진: 2003/4/15

4. 주소: 임플란트 치료를 원함

5. 기왕력: 당뇨(현재는 조절되고 있는 상태임)  
만성 치주염으로 1992년에 multiple extraction 및 광범위한 치주 치료를 받음

그 후 치주염의 진행으로 남은 치열의 전반적인 mobility가 생겨 전악 잔존치 발치완료

\*Sinus elevation with iliac bone graft 시행 후

\*상악: 전방부 4개, 후방부 좌 우 각각 4개 임플란트 식립

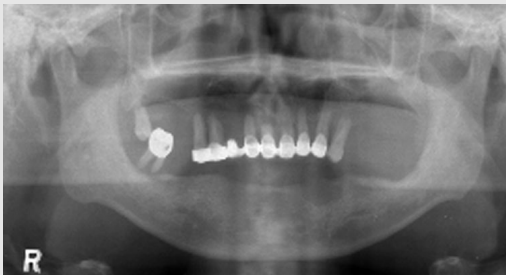

그림 1. 초진 시 Orthopantomograph (2002년 9월)

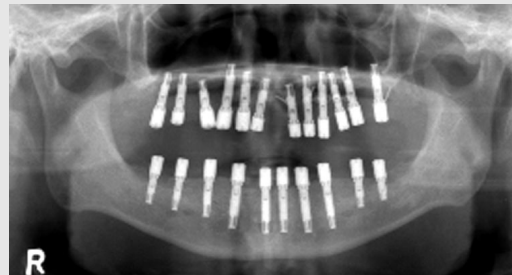


그림 2. Orthopantomograph (2003년 10월)

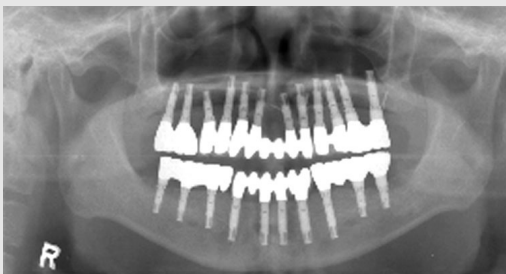


그림 3. Orthopantomograph (2004년 2월)

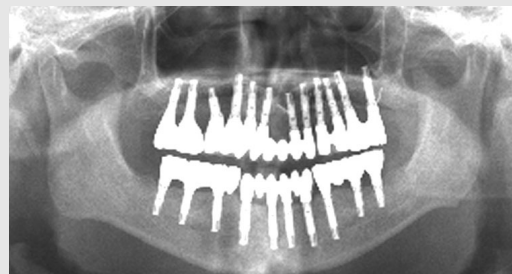


그림 4. Orthopantomograph (2006년 11월)

- \*하악 : 전방부 4개, 후방부 6개 임플란트 식립
- \*Brånemark Ti-Unite fixture, 3.75mm RP implant
- \*Healing abutment가 연결된 상태로 보철과에 내원(김명진 교수 시술)
- \*기존 임시의치를 이용하여 soft lining material 을 이용하여 relining을 시행

증례 5 에서는 40대의 당뇨병자로 상하악 잔존치아를 모두 발거한 상태로 2차수술시까지 resin

based denture를 제작하여 soft liner로 lining하여 심한 저작력이 가해지는 것을 줄였으며 영구 보철물의 우측 구치부는 cross bite로 형성하였고 중심 교합시 양측성으로 균일한 접촉이 이루어지도록 하였다. 교합면은 gold로 형성하여 전치는 metal ceramic crown 하악소구치, 대구치는 resin veneered gold crown, 상악소구치는 metal-ceramic crown, 상악대구치는 resin veneered gold crown으로 설계, 제작하였다. 치료기간이 오래 걸렸으나 환자는 매우 만족하여 “인생을 다시 시작하

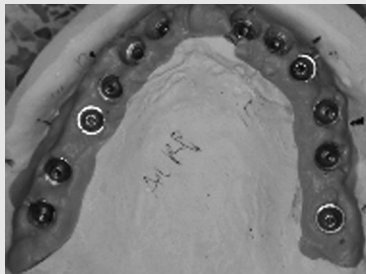


그림 5. Maxillary preliminary cast

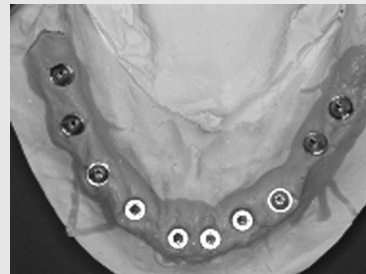


그림 6. Mandibular preliminary cast

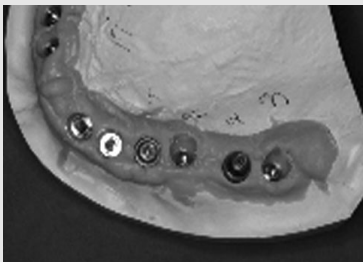


그림 7. Abutment selection

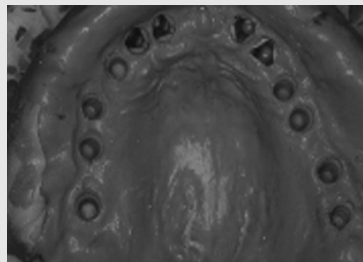


그림 8. Maxillary final impression

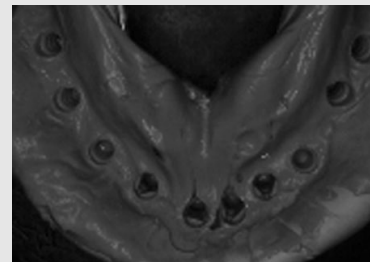


그림 9. Mandibular final impression

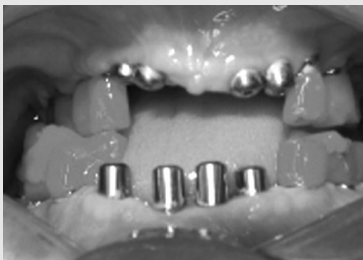

그림 10. Bite registration

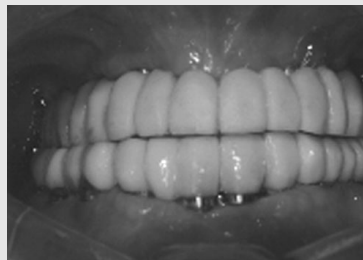


그림 11. Temporary restoration

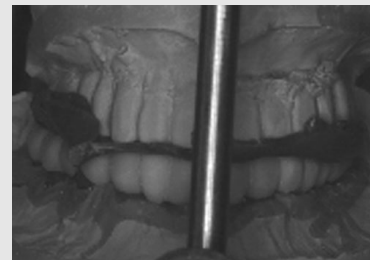


그림 12. Bite registration for mandibular prosthesis

임상가를 위한 특집 1

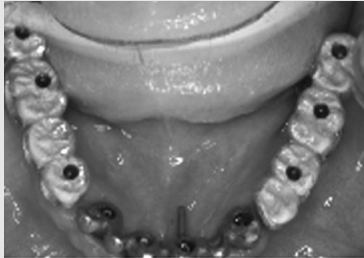


그림 13. Mandibular coping tried-in

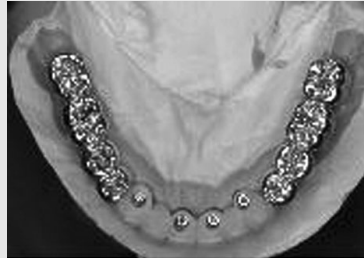

그림 14. Completed mandibular prosthesis

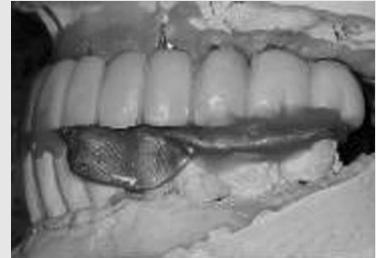

그림 15. Bite registration for maxillary prosthesis

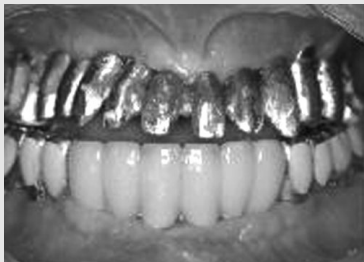

그림 16. Maxillary coping tried-in

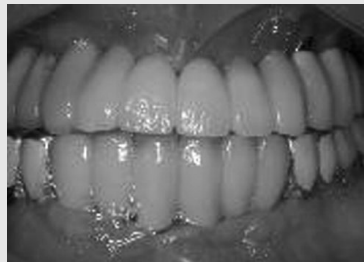

그림 17. Completed prosthesis

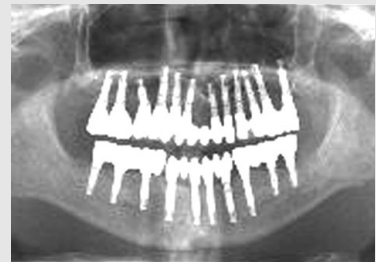

그림 18. Orthopantomograph after prosthesis delivery (2004년 2월)

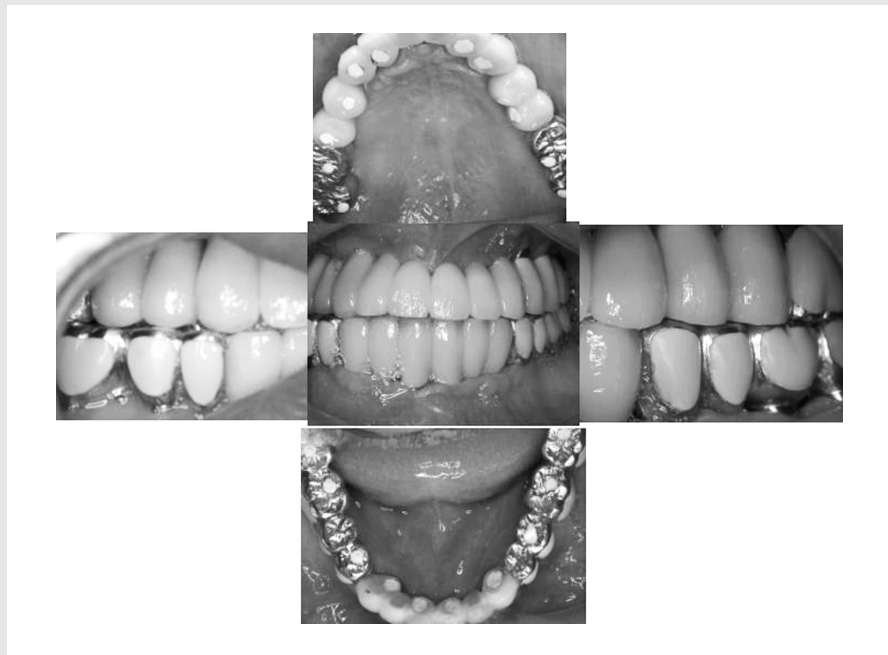

그림 19. 완성된 보철물 장착 후 구내사진 (2004년 2월)

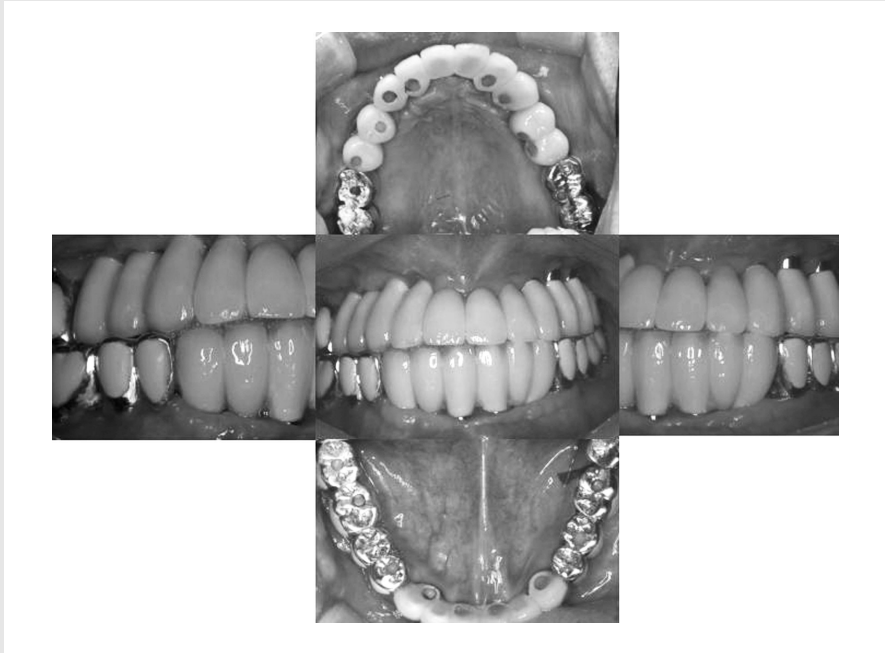


그림 20. 보철물 장착 후 2년 9개월 경과된 구내사진 (2006년 11월)

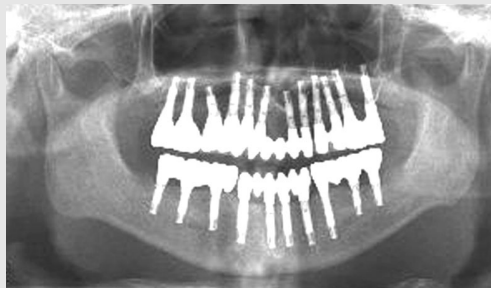

그림 21. Orthopantomograph (2006년 11월)

는 것 같다”라는 표현을 하였다. 2년 9개월간 follow-up 하였으나 gold screw loosening이나 파절은 없었다.

### III. 결 론

1. 완전 무치악 수복시 치열궁이 U shape인 경우

총 6개 이상, Ovoid shape인 경우 총 7개 이상, Tapered shape인 경우 총 8개 이상 식립을 추천하고 있다.

2. 임플란트의 수와 길이, 표면처리가 중요하며 일차고정을 위한 정확한 수술 과정이 중요하다.

3. 정확한 passive fit을 이루기 위해서는 완전 무치악 수복시 전치부, 소구치부, 대구치부를 나

## 임상가를 위한 특집 1

- 뉘서 임플란트 crown을 제작하는 것이 바람직하다.
4. 정기적인 검사로 gold screw loosening 이나 fracture등을 잘 관찰하여 보철물 실패를 줄이도록 해야 한다.
  5. 완전 무치악에서 임플란트 수복시 교합 양상은 대합치가 자연치인 경우 group function 또는 mutually protected occlusion을 부여하고, 대합치가 총의치인 경우에는 bilateral balanced occlusion을 부여한다.

### 참 고 문 헌

1. Goodacre CJ, Kan JYK, Rungcharassaeng K. Clinical complications of osseointegrated implants. J Prosthet Dent 1999;81:537-52.
2. Brånemark P, Zarb GA, Albrektsson T. Tissue integrated prosthesis : Osseointegration in clinical dentistry. 1st ed. Chicago : Quintessence Pub Co ; 1985. p.233-40.
3. Hobo S, Ichida E, Garcia LT. Osseointegration and occlusal rehabilitation. 1st ed. Quintessence Pub Co ; 1989. p.240, 246-47.
4. Kim Y, Oh TJ, Misch CE, Wang HL. Occlusal considerations in implant therapy : clinical guidelines with biomechanical rationale. Clin Oral Impl Res 16, 2005;26-35.
5. Weinberg LA. Reduction of implant loading with therapeutic biomechanics. J Implant Dent 1998;7:277-85.
6. Misch CE. Dental Implant Prosthesis. 1st ed. St Louis: Mosby;2004. p.285-88.
7. Lobbezoo F, Brouwers JEIG, Cune MS, Naeije M. Dental implants in patients with bruxing habits. J Oral Rehabil 33:152-59.