

임플란트 주변 열개 형태의 골 결손부에 골유도재생술 시행 시 autogenous drilling dust의 유용성

가톨릭대학교 의과대학 치과학교실 구강악안면외과
이상화, 윤현중

임플란트의 이상적인 골유착을 얻기 위해 필요한 여러 요소 중 하나가 적당한 골 부피의 존재 여부이다. 가용골의 불충분한 폭 또는 높이를 가진 환자에 있어서는 골유도 재생술에 의한 골 증강 술식이 사용되어 질수 있다. 자가골 이식술은 자가골이 갖고 있는 osteoconductive, osteoinductive 그리고 osteogenic potential 때문에 골 재생에 있어서 gold standard로 여겨지고 있다.

하지만 자가골 이식술은 항상 2차적인 수술부위가 형성되며 공여부에 morbidity를 주게되는 단점이 있는 것도 사실이다. 만일 임플란트 식립부를 형성하는 과정에서 자연스럽게 얻어지는 autogenous drilling dust (ADD)를 이용하여 골유도재생술을 시행한다면 상기에 언급된 자가골 이식술의 단점을 극복할 수 있을 것으로 사료된다. 본 연구에서는 임플란트 주위 열개형태의 골결손부에 ADD와 이종골을 이용하여 골유도재생술을 시행하고 조직형태학적으로 그 효과를 비교하여 보았다.

연구 방법 및 재료

Surgical procedures

12kg 이상의 4마리 beagle dogs에서 본 실험이 시행되었으며 수술 전 2주간의 적응기를 가졌다. Ketamine (Ketatar®, Yuhan, Seoul)으로 유도 후 전신 마취 하에서 하악 좌측 제 1,2,3,4 소구치를 모든 실험동물에서 발거하였다. 3개월 후 골 결손 부 형성하고 임플란트 식립 후 골유도재생술을 실시하였다. 마리당 4개의 협측 골 결손부를 치조정으로 부터 높이 4mm, 근원심폭 3mm, 깊이 4mm의 형태로 형성하였다. (dehiscence class I defects, as described by Tinti and Parma-Benfenati²⁾ 지름 3.25mm, 길이 10mm의 16개의 (마리당 4개) 임플란트 (PITT-EASY® BIO-OSS Implants, Oraltronic, Bremen, Germany)를 식립하였다. 마리당 4개의 열개부에는 4가지 다른 골유도재생술식으로 처리하였다(Table 1, Fig 1).

Table 1. The four treatment groups

Options	n
Autogenous drilling dust alone (AD)	4
Cytoplast® membrane supported by ADD (AD+CP)	4
BioCera® alone (BC)	4
Cytoplast® membrane supported by BioCera® (BC+CP)	4

Cytoplast® membrane (Oraltronic, Bremen, Germany)
 BioCera® (OCT Inc, Cheonan, Republic of Korea ; bovine bone coated with calcium-phosphate nano-crystal thin film)




Fig 1. Alveolar crest exhibiting 4 sites undergoing regenerative procedures

Bone labeling

골 결손부의 골형성을 관찰 하기 위해 다음과 같은 bone label 들을 실험동물에 투여하였다.

- 3 days after regenerative surgery : OxyTetracycline HCl (Sigma Chemical, St Louis, MO, USA), 20mg/kg body weight intravenously
 - 8 weeks after regenerative surgery : Alizarin red (Sigma Chemical), 20mg/kg, body weight intravenously
 - 3 days prior to sacrifice : OxyTetracycline HCl, 20mg/kg body weight intravenously
- 3개월 후에 실험동물들을 희생 시켜서 조직형태 적 검사를 시행하였다.

Histologic preparation and Histomorphometric examinations

실험 임플란트 부위를 포함한 골편을 채취하여 4% 중성 포르말린 용액에 1주간 고정하였으며, 상온에서 Villanueva bone staining solution에 1주간 위치시켰다. 일반적인 조직처리 과정을 거쳐 파라핀 블록을 만들었으며 이를 saw microtome (Maruto®, Japan)을 사용하여 약 300 μ m로 절편을 만들었다. 각 임플란트당 1개씩의 협설측 절편을 형광현미경 (Fluorescence Attached Microscope, Olympus, Japan)을 이용하여 40배로 관찰하였으며, picture analysis program (Tomoro Scope-eye AUTO ; Olympus, Seoul, Republic of Korea)으로 다음과 같은 조직형태학적 데이터를 수집하였다.

- Bone regeneration height : linear distance between the defect base and the coronal level of regenerated bone
- Bone regeneration area : total area of regenerate bone within the defect
- Bone-to-implant contact : percentage of direct bone-to-implant contact related to the length of implant thread within regenerated bone

연구 결과

Histologic Findings and Histomorphometric Assessments

실험 8주 형광현미경에서 red bands의 평균 percentages는 AD+CP 22.4%, BC+CP 17.8%, AD 13.1%, BC 6.4% 이었고, yellow bands는 AD 4%, BC+CP 1.7%, AD+CP 1.6%, BC 0.6%였다(Table 2, Fig 2). 조직형태학적 평가에서 mean bone regeneration heights는 AD 2.0mm, AD+CP 1.9mm,

임상가를 위한 특집 1

Table 2. Proportion of red & yellow band present in newly formed bone (% , mean).

	Red	Yellow
AD	13.1	4
AD + CP	22.4	1.6
BC	6.4	0.6
BC + CP	17.8	1.7

AD : Autogenous drilling dust alone
 AD + CP : Cytoplast® membrane supported by autogenous drilling dust
 BC : BioCera® alone
 BC + CP : Cytoplast® membrane supported by BioCera®

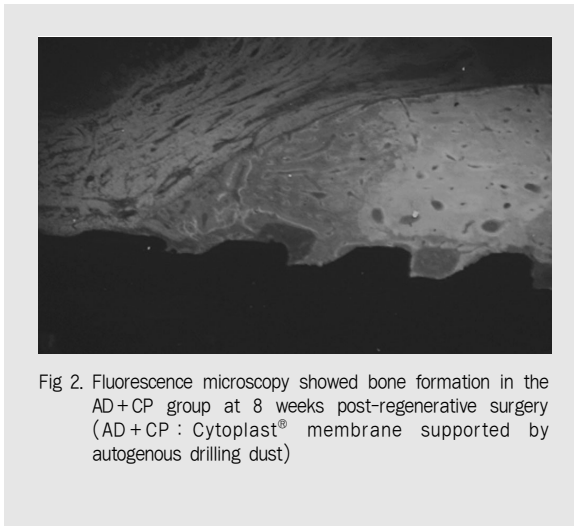


Fig 2. Fluorescence microscopy showed bone formation in the AD+CP group at 8 weeks post-regenerative surgery (AD+CP : Cytoplast® membrane supported by autogenous drilling dust)

BC+CP 1.7 mm, BC 1.3 mm였고, mean bone regeneration areas는 AD 1.0mm², AD+CP 0.9mm², BC+CP 0.6mm², BC 0.3mm² 를 나타내었다. Direct bone-to-implant contact의 mean percentages는 AD 53.1%, AD+CP 46.6%, BC 44.1% , BC+CP 33.7% 을 보였다(Table 3, Fig 3).

총괄 및 고찰

치아 상실 후 필연적으로 따르는 치조골의 흡수는 많은 경우에 있어 이상적인 위치에 임플란트의 식립을 어렵게 만든다. 이런 경우의 어려움을 극복하는

Table 3. Results of histomorphometric analyses of bone formation (means±SD)

Treatment	Bone regeneration height (mm)	Bone regeneration area (mm ²)	Bone-to-implant contact (%)
AD	2.0±0.1	1.0±0.1	53.1±16.7
AD + CP	1.9±0.9	0.9±0.7	46.6±24.9
BC	1.3±0.8	0.3±0.2	44.1±18.5
BC + CP	1.7±0.7	0.6±0.5	33.7±14.7

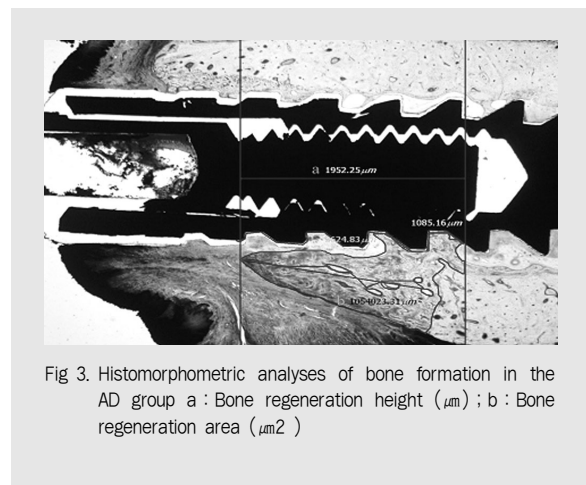


Fig 3. Histomorphometric analyses of bone formation in the AD group a : Bone regeneration height (μm) ; b : Bone regeneration area (μm²)

한 방법으로 골유도재생술이 발전 되어져왔다.³

임플란트 주변의 골결손부를 잘 분류하여 임상가들간에 의사 소통을 원활히하고 임상술식에 대한 의견을 나누는데 도움을 주고자 하는 노력이 계속 되어져 왔다. 임플란트 주변 골결손부 중 협착 열개의 형태는 가장 흔하게 만난다. 이번 연구에서는 Tinti & Parma-Benfenati²가 발표한 논문 내용 중에서 Class I-Dehiscence type defects (vestibular defect is an expression of a bone thickness deficiency of < 50% that exposes the vestibular surface of the implant from its head in an apical direction - the implant surface resides within the envelope of bone)에 대하여 골유도재생술을 시행하였다.

그 동안 많은 연구자들이 열개 형태의 골 결손 부위에 대한 골유도재생술을 시행하면서 여러 종류

