

신경손상에 대한 진단

전남대학교 치의학전문대학원 구강내과학교실

부교수 김병국, 임상교수 이금숙

1. 외상성 신경손상의 분류

(1) Seddon의 분류 (1943, Herbert Seddon)

a. 신경차단(Neuropraxia)

압박이나 타박상, 견인 등에 의한 해부학적 손상이 없는 경우에서 신경의 흥분성이 일시적으로 상실된 상태를 의미한다. 일반적으로 직경이 큰 신경에서 자주 발견되는데, 병변이 특정 신경구획에 국소적으로 발생한다. 원인이 제거되면 회복이 빠르고 거의 정상으로 돌아올 수 있다. 운동마비가 주로 나타나고 감각마비는 상대적으로 약하다.

b. 축삭절단(Axonotmesis)

신경내막 결합조직이나 Schwann 세포는 손상이 없는 상태에서 축삭의 연결성이 단절된 상태를 의미한다.



즉, 축삭질(axoplasm)과 수초의 연결이 끊어진

상태를 말한다. 손상 후, 신경의 원위부는 흥분성을 약 3~4일 정도 보유하고 있으나 이 기간이 지나면 신경전도의 상실이 발생한다. Wallerian 변성(축삭 단열로 인한 원위부의 부종 및 괴사)이 2~3주 후에 나타나고, 손상부위에서 완전한 축삭전도 장애가 발생한다. 신경손상 원위부의 운동신경과 감각신경의 반응이 상실되는데, 신경축삭의 재생은 하루에 약 1~2mm 정도, 한 달에 약 25mm 정도 회복이 이루어진다.

c. 신경절단(Neurotmesis)

전체 신경섬유와 섬유를 싸고 있는 모든 막이 단절된 상태를 의미하고, 신경 손상 중, 가장 심한 병변을 말한다. 손상 후 3~4일 정도가 지나면 손상지점으로 부터 근위부로의 신경전도 상실이 일어난다. Wallerian 변성이 일어나고 전기자극에 반응이 소실된다. 축삭의 재생은 지지조직이 없는 상태에서는 매우 불량하며, 흔히 외과적 처치를 필요로 한다.

임상가를 위한 특집 2



(2) Sunderland의 분류 (1978, Sydney Sunderland)

a. 1st degree

가벼운 압박이나 허혈에 의한 것으로 신경은 완전히 보존된 상태이고, 신경내초는 정상이나 손상부위에서 일시적인 생리적 차단이 일어난다. 일반적으로 2~3주내 완전히 회복된다.

b. 2nd degree

중등도의 압박에 의해 발생하고, 신경내막(endoneurium)이 어느 정도 보존된 상태에서 축삭의 손상이 진행된 상태를 의미한다. 신경내초는 정상이며 병변의 위나 아래에서의 신경전도속도 역시 정상이다. Wallerian 변성이 손상부위 아래에서 발생한 상태이고, 신경축삭의 회복은 완전하거나 약간 불완전할 수 있다.

c. 3rd degree

신경주막(perineurium)이 보존된 상태에서 축삭

과 신경내막이 손상된 상태이다. 즉, 신경은 단지 일부만 보존된 상태이고, 신경내초의 손상이 있는 것을 의미한다. 심한 압박에 의해서 발생하고, Wallerian 변성이 나타나며, 신경섬유 손상의 정도에 따라 신경 연속성의 일시적 또는 영구적인 상실이 남을 수 있다.

d. 4th degree

아주 심한 손상으로 신경외막(epineurium)과 신경주막의 일부만 보존된 상태로, 신경내초가 파괴된 상태를 의미한다. 반흔 조직이 신경 속(nerve bundle)을 가로질러 형성되어 재생되는 축삭의 진행을 막으므로 신경 불연속성이 일시적 또는 영구적으로 남고, Wallerian 변성이 나타난다. 축삭 발아에 의한 교차지배는 제한적이다.

e. 5th degree

신경이 완전히 절단된 상태로 적절한 수술 없이는 회복이 불가능하다. 가장 좋은 방법은 미세수술을 통하여 병변 부위의 청결과 신경 속의 재결합을 시도해

보는 것이다.

2. 신경손상의 재생

손상된 신경은 매우 제한적인 재생되는데, 손상된 신경의 형태와 손상 정도에 따라 영향을 받는다. 재생 성장 속도는 하루에 약 1~4mm로, 직경이 굵고 수초막이 두꺼운 신경일수록 회복이 불량하다. 통각 신경, 촉각, 고유수용기 관련 신경, 운동신경 순으로 회복이 빠르게 나타난다. 연령이 어릴수록, 신경말단부와 손상부위와의 거리가 짧을수록 회복이 양호하다. 또한, 주위 연조직 손상이 동반된 경우에는 예후가 더 나쁠 수 있다.

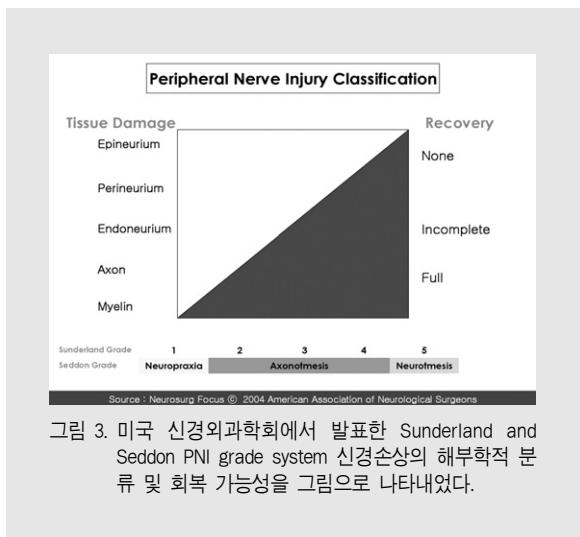

그림 3. 미국 신경외과학회에서 발표한 Sunderland and Seddon PNI grade system 신경손상의 해부학적 분류 및 회복 가능성을 그림으로 나타내었다.

3. 악안면 신경손상의 원인

신경섬유다발의 압박, 외과용 칼이나 가위에 의한 손상이나 절단, 화학약품에 의한 자극이 가해진 경우 전달마취가 충분히 되어있더라도 환자는 심한 통증을 호소하게 된다.

환자에게 시술 중의 통증 여부를 물어보면 신경손상

표 1. 신경손상에 대한 Seddon 분류와 Sunderland 분류의 관계 및 회복정도

신경손상 Sunderland 분류	손상부위	회복정도	신경손상 Seddon 분류
1도	Myelin (+/-)	완전한 회복	Neuropraxia
2도	Axon까지	거의 완전한 회복	Axonotmesis
3도	Endoneurium까지	불완전함	Axonotmesis
4도	Perineurium까지	회복이 적음	Partial transection
5도	Epineurium까지	회복 안됨	Complete transection (Neurotmesis)

이 있었는지를 대략 파악할 수 있다.

안면골 골절, 열상, 좌상, 수술 후 속발증 등의 원인에 의해 유발되는 안면신경(facial nerve)의 손상에 의해 안면 표정근의 이상이 발생하고, 삼차신경(trigeminal nerve)의 손상에 의해 안면부 감각이상, 개구장애, 미각소실이 나타날 수 있다.

(1) 외상에 의한 신경손상

안면골 및 악골의 골절, 연조직의 열상, 압박 등의 외상에 의하여 구조물 내를 주행하는 신경 손상이 발생할 수 있다.

(2) 치료 중의 신경손상

대부분의 외과적 치료시술은 신경 손상의 가능성을 가지고 있다. 국소마취, 근관치료(발수, 근관충전 등), 치주수술, 발치(주로 하악 제 3대구치), 임플란트 식립, 악골 내 종양이나 낭종 적출, 악교정 수술 등의 시술 후에 신경 손상이 나타날 수 있다. 치료시술 중에 발생한 손상이라면 우선 치근단 방사선 사진, 파노라마, 안면부의 3차원 전산화 단층 촬영검사 등을 통하여 방사선학적 평가가 우선되어야 한다.

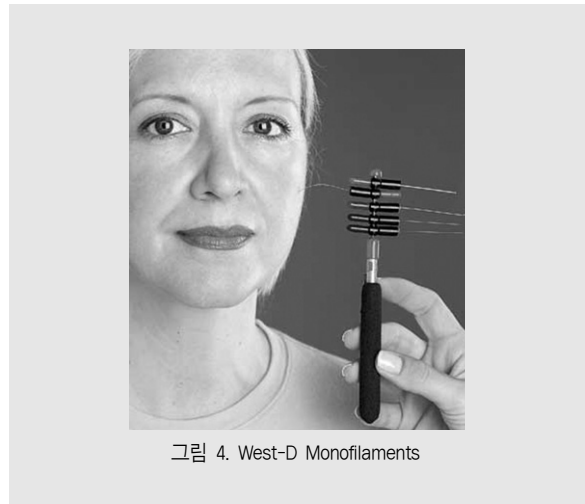
임상가를 위한 특집 2

표 2. 치과치료 중의 신경손상의 원인과 특징

치과시술	원 인	신경손상의 종류	손상 시 통증 유무	마비 상태
국소마취	주사침에 의한 손상	Axonotmesis 부분적 Neurotmesis	있음	부분 마비
	국소빈혈	Neurapraxia	없음	불완전 때로는 완전 마비
	신경파괴제	Neurotmesis	있음	대부분 완전 마비
발치	가위나 외과용 칼에 의한 절단	Neurotmesis	있음	완전 마비
	하이스피드 버에 의한 손상	Neurotmesis	있음	대부분 완전 마비
	치근이나 골편에 의한 압박	Neurapraxia	있음(강함)	대부분 완전 마비
	발치기자(elevator), 치근에 의한 분쇄	부분적 또는 전체의 Neurotmesis	있음(강함)	부분 내지 전체의 완전 마비
	봉합	Neurapraxia Axonotmesis Neurotmesis	없음	완전 마비
병소 소파, 낭종 적출	날카로운 기구에 의한 손상	부분적 내지 전체의 Neurotmesis	있음	부분 내지 전체의 완전 마비
	신경 노출	Neurapraxia	때때로 있음	불완전 마비
임플란트 식립	드릴에 의한 손상	Neurotmesis	있음	대부분 완전 마비
	임플란트에 의한 압박	Neurapraxia Axonotmesis Neurotmesis	있음	대부분 완전 마비

4. 감각신경 임상 검사

구강점막이나 구순 주위, 이부의 피부는 하치조신경의 지배영역이며, 여기에는 촉각(압각, 진동각), 냉온각, 통각을 일으키는 감각점이 존재한다. 하치조신경의 지각장애 검사는 대부분 하순 또는 이부의 피부에서 시행된다. 이 부위는 하치조신경의 종말지인 이신경의 지배영역이며, 검사결과가 구강점막보다 안정적이고 역치가 낮으며 임상적으로도 환자의 증상 호소가 많은 곳이다. 이들 표면감각의 검사법으로는 다음과 같은 것들이 사용된다.



(1) 정적 촉각검사(Static Tactile Test)

① SW 지각 검사기

Frey 촉모를 나일론 단사를 이용하여 개량한 것이다. 촉각을 정량적으로 평가할 수 있으며 임상증상의

변화와 상관되는 경향을 띤다. 재현성이 높고 예후판정에도 유효하다고 알려져 있다.

② 숨을 이용한 접촉시험

숨 조각을 이용하여 하순, 이부 피부를 가볍게 자극하고 촉각의 유무를 검사한다. 이들은 정량적이지

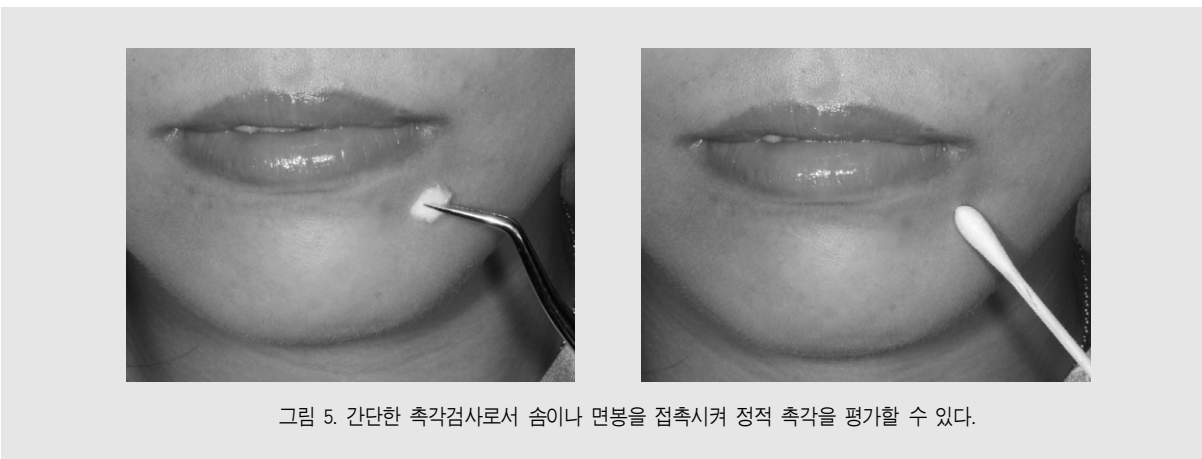

그림 5. 간단한 촉각검사로써 솜이나 면봉을 접촉시켜 정적 촉각을 평가할 수 있다.

않으며 건강한 쪽과 비교하거나 마비 범위를 기록할 때 이용된다. 그 외 붓이나 치과용 탐침을 이용할 수도 있다.

(2) 동적 촉각검사(Dynamic Tactile Test)

진동 자극은 동적 촉각을 전달하는 신경섬유와 수

용기에 의해 전달된다. 검사기구에는 30cps나 256cps의 소리굽쇠나 진동각계(진동의 진폭이나 가속도를 정량적으로 측정하는 검사기구)가 있으며, 진동역치의 측정에 이용된다.

(3) 2점 식별능 검사(Two Point Discrimination)

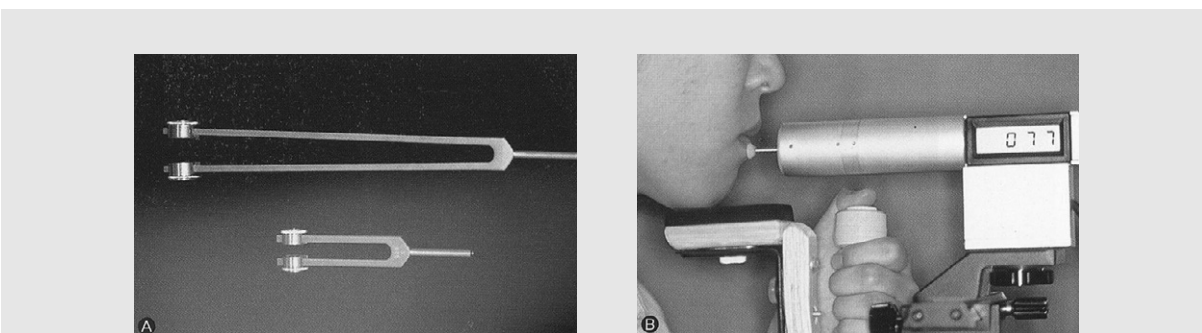


그림 6. 동적촉각검사(진동각검사) A: 음차검사, B: 진동각계




그림 7. 두 점 식별능검사. 좌) Touch-Test Two Point Discriminator, 우) Baseline® Two- and Three-Point Aesthesiometers

임상가를 위한 특집 2

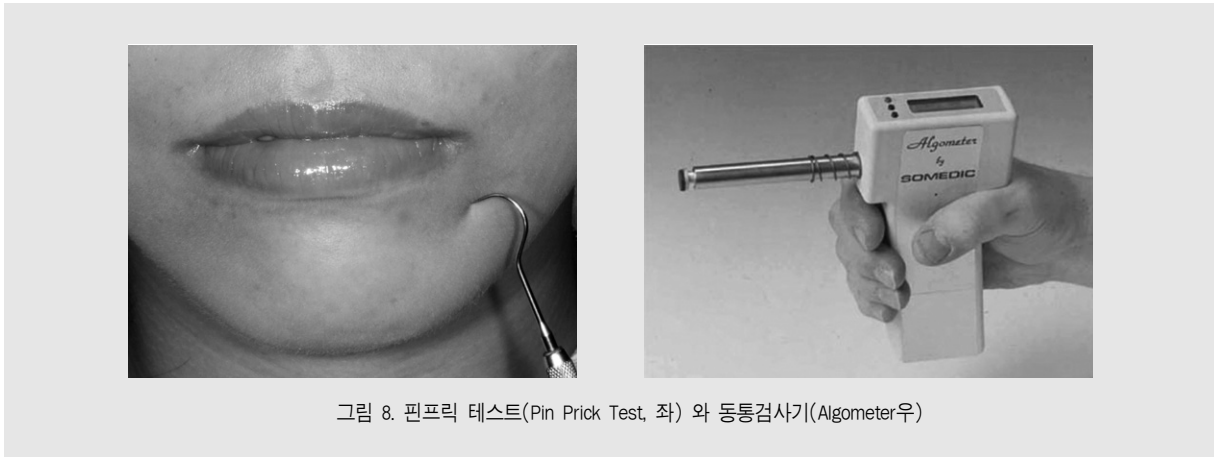


그림 8. 핀프릭 테스트(Pin Prick Test, 좌) 와 동통검사기(Algometer우)

이 검사는 신경섬유/수용기의 신경 지배밀도를 측정한다. 컴퍼스의 끝을 일정폭으로 벌린 채 피부에 댄 뒤 피검자가 2점을 구별할 수 없는 최소 간격을 측정하는 방법이다. 컴퍼스를 확대하면서 측정하는 방법과 축소하면서 측정하는 방법이 있는데 각각의 수치가 다르게 나온다. 주의점은 컴퍼스 끝이 예리하면 안 되며 둔한 것을 이용하고 가능한 적은 압력으로 실시한다. 검사 부위에 지각이상이나 지각과민인 경우에는 시행하지 않는다. 검사기구로는 지각검사용 Discriminator, Sliding calipers, Divider, 컴퍼스 등이 사용된다.

(4) 통각 검사(Pain Perception Tests)

① 핀프릭 테스트(Pin Prick Test)

주사침(25-23G), 치과용탐침 등으로 자극을 가한다. 정량적이지는 않으나, 이것을 이용한 연구는 많은 편이다.

② 동통검사기(Algometer)

스프링이나 추를 이용하여 하중을 줌으로써 단계적으로 동통 역치를 측정하는 검사기구

(5) 온도감각 검사(Thermal Test)

① 전기온냉자극(Electric Thermal

Stimulation)

열자극 프로브를 검사 부위에 접촉하여 가온 또는 냉각시킴으로써 '따뜻하다' 또는 '차갑다' 고 느끼는 온도를 측정한다.

② 시험관법(Test Tube)

시험관이나 플라스틱 튜브 등에 온수나 냉수를 넣어 가온기로 온도를 설정하고 검사 부위에 접촉시켜 '따뜻하다' 또는 '차갑다' 고 느끼는 온도를 측정한다. 전기온냉자극장치와 같이 연속된 수치에 의한 검사 결과는 얻을 수 없지만, 이와 같은 기기가 없을 경우 간단하게 활용할 수 있다.

(6) 지각장애 영역 지도그리기

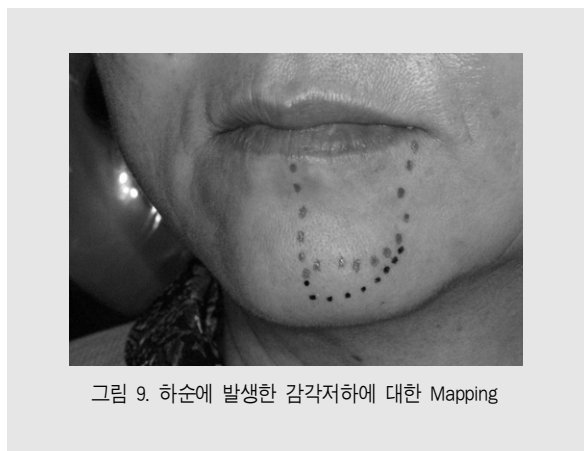


그림 9. 하순에 발생한 감각저하에 대한 Mapping

통각검사, 촉각검사에서 확인된 이신경 지배영역 내에 각 검사의 이상 범위를 도식에 표시한다. 각 검사법의 정상치가 정해지지 않았기 때문에 이들 기준을 설정하고 동일 기준조건에서 기록하도록 주의한다. 통각과 촉각의 범위는 반드시 일치하지는 않는 점에 유의한다.

마비 범위는 통각 > 온도각 > 촉각 순으로 회복하는 것으로 알려져 있다.

(7) 방사선검사(Radiographic Exam)

치근단촬영, 파노라마 촬영 및 악골 단층촬영 등을 시행하여, 악골 골절, 종양, 발육이상, 감염, 염증 등의 소견을 확인한다.

(8) 체열검사 (Digital infrared thermographic imaging, DITI)

하치조 신경 손상환자에서 디지털 적외선 체열검사이 저체온증으로 나타나며 이는 동통검사(pin pric test), 정적촉각검사(monofilament) 등을 시행하였을 때 나타나는 감각저하와 상관관계가 있다고 보고된다.

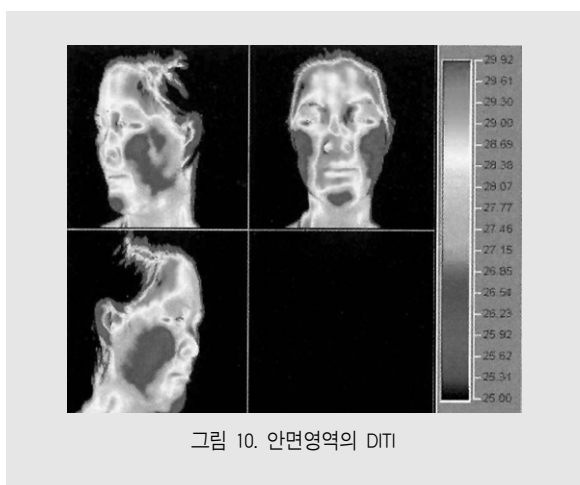


그림 10. 안면영역의 DITI

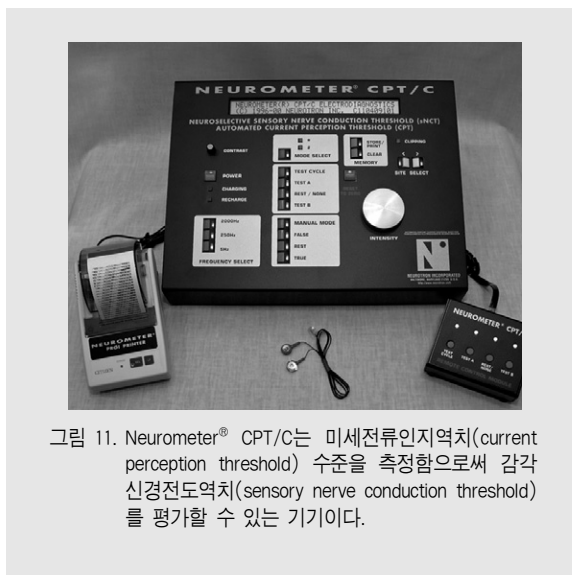


그림 11. Neurometer® CPT/C는 미세전류인지역치(current perception threshold) 수준을 측정함으로써 감각 신경전도역치(sensory nerve conduction threshold)를 평가할 수 있는 기기이다.

(9) 전기진단적 검사(Electrodiagnostic Tests)

① 전기자극에 의한 역치인지 검사(Current Perception Threshold, CPT)

검사 부위에 전류 자극을 가하고 환자의 반응을 보며 역치를 구하는 검사이다. 자극 강도를 연속 수치로 줄 수 있으며, 재현성이나 신뢰성이 높다고 할 수 있다. 자극 방법에는 전기자극장치를 이용하여 하순이나 이부에 미세전류(1.0mA)의 통전 자극을 가하는 방법이나 정류전류자극을 가하는 방법 등이 있다.

② 말초 지각신경전도속도 검사(Sensory Nerve Conduction Velocity, SCV)

직접 신경을 자극하여 유발된 신경활동전위를 측정하는 방법으로, 자극전극과 도출전극 간의 거리를 측정하여 이용하는 방법이다. 하치조신경에서는 이공과 하악공에 전극을 직접 설치해야 하기 때문에 침전극을 점막에 자입할 때 통증을 수반하는 단점이 있다. 그러나 신경만을 직접 측정하기 때문에 하치조신경 자체의 손상 검사에는 뛰어나다고 할 수 있다.

③ 체성감각유발전위 검사(Somatosensory Evoked Potentials, SSEP)

임상가를 위한 특집 2

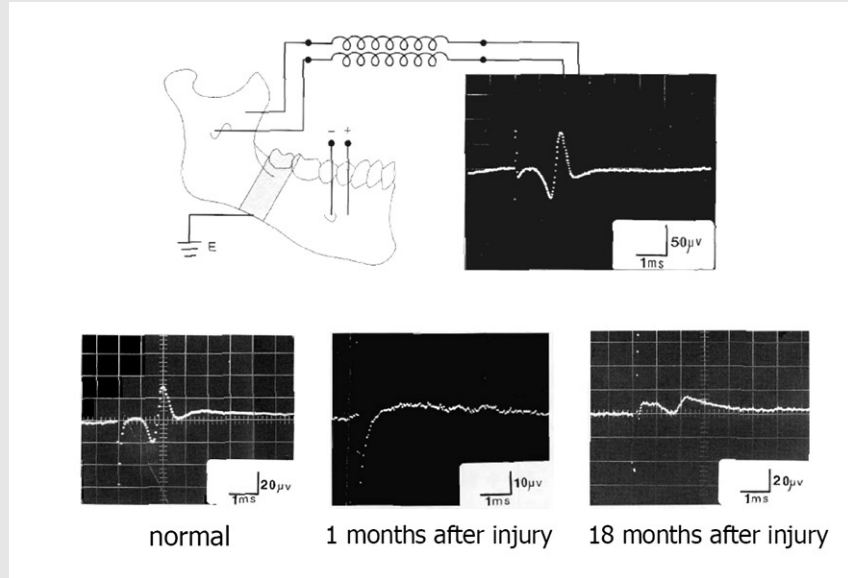


그림 12. 말초 지각신경전도속도(SCV) 검사의 도식 및 예.

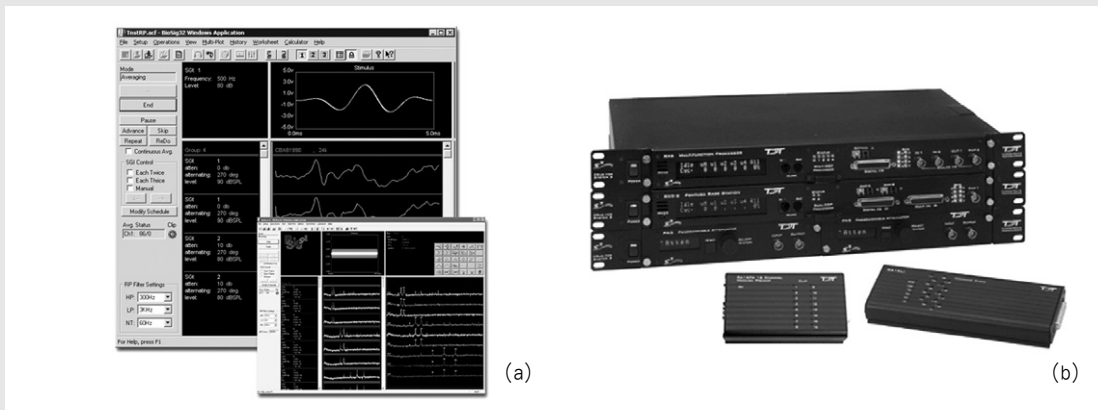


그림 13. 체성감각유발전위(SSEP)의 분석 모습(a)과 검사기기(b)

체성감각유발전위(SSEP)는 감각신경에 전기적 또는 기계적 자극을 줌으로써 유발되는 대뇌피질에서 기록되는 전위이며, 말초신경에서 뇌간, 대뇌피질에 이르는 길이가 긴 신경로의 기능장애 검사 등에 이용된다. 이 검사법은 비침습적이며 객관적인 검사법 중의 하나이다. 그러나 삼차신경 체성감각유발전위

는 자극 부위나 자극 방법에 따라 얻어지는 파형에 커다란 차이를 보이며, 또 자극에 의한 artifact나 근전위에 의하여 올바른 파형이 얻어지지 않는 경우도 많다. 자극법으로는 구순, 치은에 전기자극을 주는 방법, 침전극에 의하여 말초지를 직접 자극하는 방법, 치수를 자극하는 방법 등이 있다.

참 고 문 헌

1. Seddon HJ. Three type of nerve injury. Brain 66 : 237-288, 1943.
2. Sunderland S. A classification of peripheral nerve injuries producing loss of function. Brain 74 : 491-516, 1951.
3. 김예원, 김명래. 하치조 신경손상에 따른 하순 및 이부의 지각이상시 적외선 체열검사의 진단적 효용. 대한구강악안면외과학회지 28(1) : 53-60, 2002.
4. 김성택 저. 임플란트 시술 후 지각이상의 보존적 치료, 신흥인터내셔널, 2005.
5. 이종호, 김명진 역. 칼라그래픽스 하치조신경마비, 나래출판사, 2006.
6. 김병국, 김재형 외 편저. 임상구강내과총론, 전남대학교 출판부, 2007.