

하악우각부 절제 (Mandibular Angle reduction)를 이용한 안면윤곽 개선치료

턱이아름다운치과
원장 장 현 호

1. 서 론

하악 우각부 및 교근의 발달은 인종적인 특성으로 인하여 유럽이나 북미인들보다는 동양인들에서 많이 나타나는 것으로 보고되고 있으나 그 원인은 명확하지 않다.

추측되어지는 원인으로는 이갈이(Bruxism), Clenching, Chewing Habit, Occlusal unbalance, 제II급 부정교합 등이 있다.

하악 우각부의 과도한 발달이 기능적인 문제를 일으키는 경우는 미미하다. 대신 심미적인 문제로 스트레스를 받게 되고 병원에 내원하는 경우의 대부분도 심미적인 문제에 기인한다.

하악 우각부가 과도하게 발달하는 경우 교근(Masseter Muscle)에 대한 축소술(교근 절제술, 고주파 시술, Botox 주사)도 효과가 있지만 골격적인 영향이 클 때는 우각부에 대한 절제술이 요구 된다.

우각부 절제술은 초기에 하악우각부 1~2cm하방에 절개선을 만드는 구외접근법도 소개 되었지만 원치 않

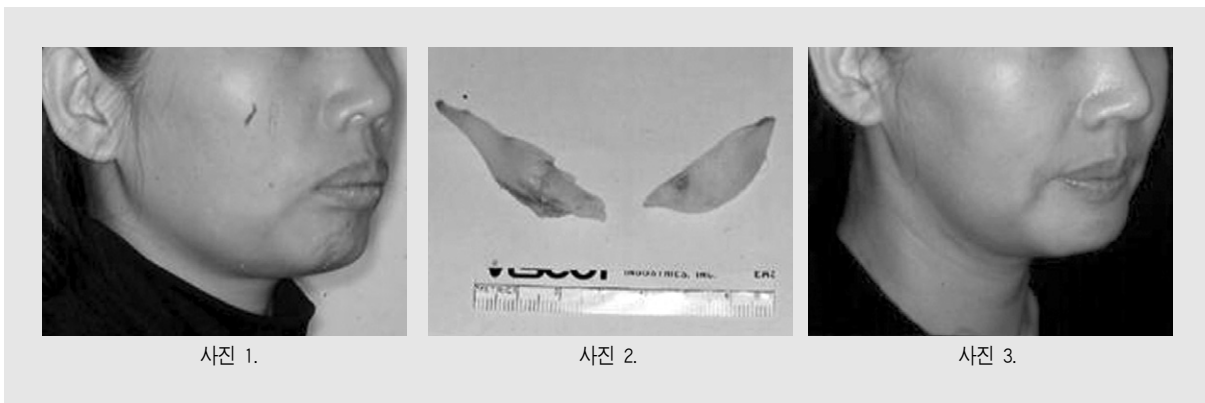
는 scar와 안면신경의 marginal mandibular branch의 손상 가능성 때문에 요즘은 구내 접근법이 거의 100% 사용되고 있는 것으로 보인다.

2. 유형에 따른 수술 방법

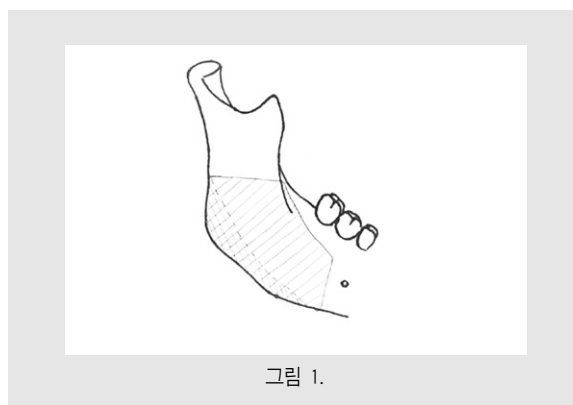우각부가 돌출된 경우 크게 2가지 유형으로 나눠 볼 수 있다.

우선 첫번째 유형은 정면에서 보이는 transverse width보다는 45도 나 90도 측면에서 보아 ramus 후방과 하악골 하연이 이루는 각이 두드러진 경우이다. 남성과 달리 여성인 경우에는 측면 모습에도 신경을 많이 쓰게 되므로 수술까지 고려하게 되는 경우가 종종있다.

이 경우 사진 1에서와 같이 45도 측면에서 우각부가 강하게 보이는데 사진 2에서와 같이 우각부의 하연을 절제하여 좀 더 부드러운 측면 모습을 얻을 수 있다 (사진 3).



두번째 유형은 정면에서 보이는 transverse width가 문제가 되는 경우로 얼굴이 커 보이고 강한 인상을 주어 대부분 심한 콤플렉스를 느끼고 있다. 그리고 물론 이때는 첫번째 유형이 갖는 문제도 동반하게 된다. 이러한 유형의 경우에는 첫번째 유형처럼 우각부의 하연 부위가 줄어들어 가는 것도 중요하지만 협측 피질골 자체의 volume이 줄어들어야 한다. 이러한 유형의 경우 수술방법에 대한 도해는 그림 1에서 보여지고 있다.



그림에서 빗금이 한번 표시된 부분은 협측 피질골만 제거되는 부분이며 빗금이 이중으로 표시된 부위(하연부)는 협측뿐만 아니라 설측 피질골까지 제거되는 부분이다. 그림에서 Vertical cut을 할 때 하연에서는 설측 피질골 2~3mm 정도까지 포함되도록 깊게 골절 단선을 만들어야 하며 Horizontal cut에서도 ramus 후방부에서는 설측 피질골을 포함하도록 골

절단선을 만들어야 피질골 분리시 우각부를 협설측 피질골을 모두 포함된 상태로 제거 할 수 있다.

두번째 유형에 대한 증례는 다음과 같다.

- 1) 수술 전 사진으로 Transverse Width가 상당히 큰 것을 볼 수 있고 측면에서 보는 우각부의 돌출도 두드러진 것을 보인다.



임상가를 위한 특집 1

수술중 분리제거된 협측 피질골에 우각부의 설측 피질골까지 포함된 상태를 보여주고 있다.

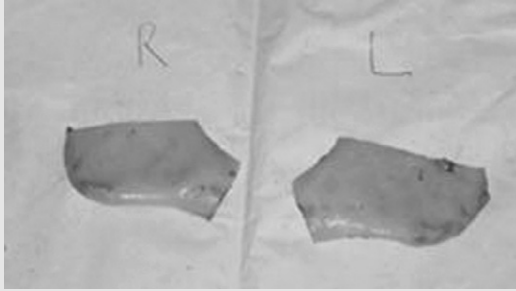


사진 7.

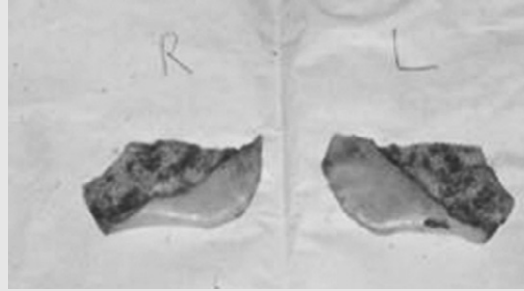


사진 8.

수술 후 사진으로 술전에 비해 감소된 transverse width를 보여주고 있다.

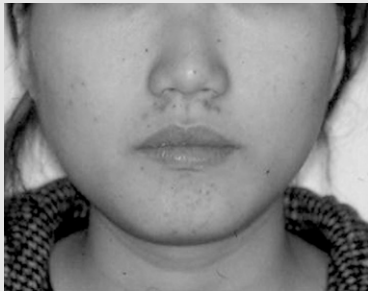

사진 9.

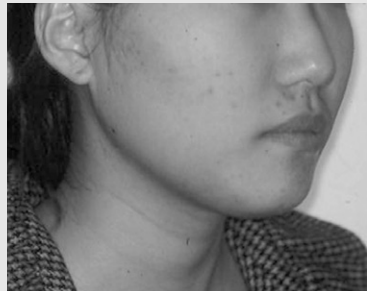

사진 10.

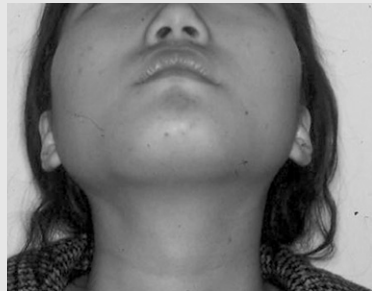

사진 11.

2) 수술전 사진으로 우각부가 불규칙하게 성장하고 돌출된 모습을 보여 pathologic한 문제를 의심하고 몇 가지 검사를 하였으나 다른 문제는 없어 그림 1과 같은 방법으로 수술을 시행함

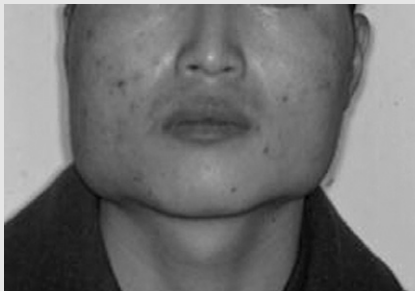


사진 12.

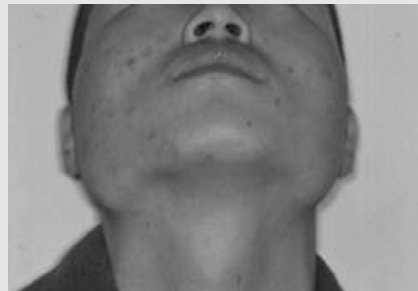

사진 13.

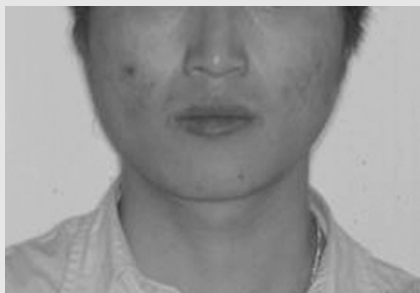


사진 14.

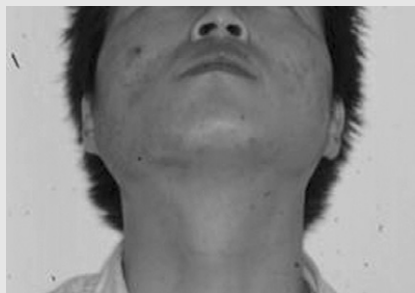

사진 15.

3) 수술전 모습으로 transverse width도 크지만 chin height가 짧아 더 사각턱 모습을 보임

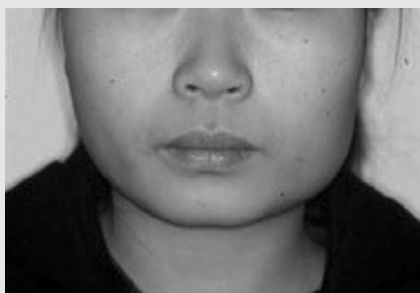

사진 16.



사진 17.

수술시 그림 1과 동일하게 우각부 절제술을 함과 동시에 lengthening genioplasty를 시행하는 모습. 이때 sandwich 모양으로 사이에 끼워 넣는 뼈는 절제된 우각부와 협측 피질골을 사용 할 수 있다.

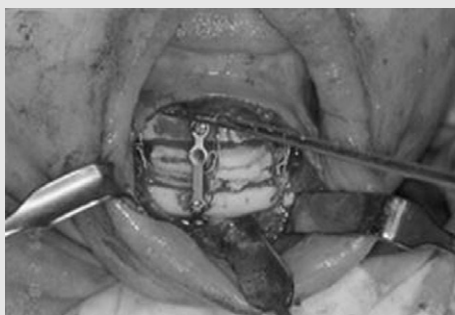

사진 18.

수술후 모습으로 이부가 증진 됨으로써 얼굴형이 좀 더 바뀐 것을 볼 수 있다.

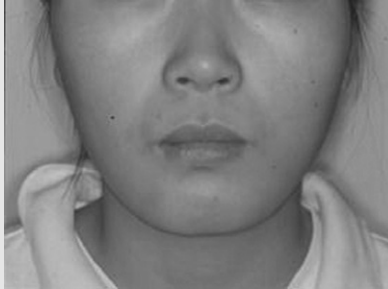

사진 19.

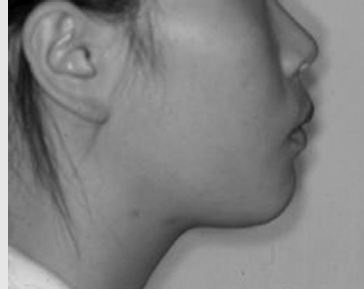

사진 20.

3. 고 찰

그림 1의 수술방법을 사용 할 때 하악 사랑니가 매복되어 있다면 협측 피질골 분리시 특별한 주의가 요구된다. 만약 사랑니로 인하여 남아있는 설측 피질골이 골절된다면 miniplate를 이용한 고정은 어렵고 일정기간의 약간 고정이 필요할 수도 있다.

또한 협측 피질골 분리시 우각부가 그림에서 처럼 협설측 피질골이 완전히 포함이 안 된다면 추가로

oscillating saw를 사용하여 남아있는 피질골을 제거해야 원하는 결과를 얻을 수 있겠다.

우리가 흔히 사각턱 이라고 말하는 하악 우각부 과성장은 남녀 모두에서 심미적인 문제로 인한 스트레스를 유발하게 된다. 기능적인 문제가 없다는 이유로 이러한 고민을 갖는 환자들을 외면 하기 보다는 얼굴 유형에 맞는 적절한 수술 방법을 구사 하여 안전하고도 만족스러운 결과를 환자와 함께 공유하고 환자에게 삶의 자신감을 찾아주는 것이 바람직하다고 본다.

참 고 문 헌

1. Bell WH, Proffit WR, White RP : Surgical Correction of Dentofacial Deformities. Philadelphia, WB saunders Company 1980.
2. Curioni C, Clauser L, Baciliero U. : Modern Practice

in Orthognathic and Reconstructive Surgery. Chapter 16. Surgical correction of Posterior Transverse facial Deformities. WB saunders company 1992.