

# 상악동 내인성 질환의 영상진단

조선대학교 치과대학 구강악안면방사선학 교실  
조교수 김진수

상악동의 내인성 질환은 상악동 내에서 발생하는 질환으로 대부분 감염, 알레르기, 화학적 자극, 이물질, 그리고 안면부 외상 등에 의해 발생하며, 염증이 있는 경우 방사선사진에서 점막의 비후, 공기-유체 수준(air-fluid level), 폴립(polyps), 저류가성낭(retention pseudocyst) 등을 관찰할 수 있다.

## 점막염 (Mucositis)

상악동 내벽의 정상 점막은 호흡기 점막으로 구성되어 있으며, 일반적으로 두께가 약 1mm 정도여서 방사선사진에서 관찰되지 않는다. 그러나 염증이 발생하면 점막의 두께가 10~15배로 증가하며 방사선사진에서 3mm 이상 점막이 비후되어 관찰되면 점막염으로 진단할 수 있다. 비후된 점막은 방사선사진에서 골벽과 평행하게 방사선불투과성 대(band)의 형태로 관찰된다(그림 1). 대부분 염증이거나 알레르기에 의한 점막 비후는 방사선사진에서 우연히 발견되며 치근단 염증과 같은 발생 원인이 제거되면 대개 수일에서 수

주일 이내에 사라진다. 점막의 비후는 상악동염의 한 징후로 여기지만 상악동염으로 진단하기 위해서는 상악동의 염증으로 인한 임상 증상이 있어야 한다.

## 폴립 (Polyp)

폴립은 만성 염증으로 상악동의 비후된 점막이 부분적으로 불규칙하게 증식한 것으로, 상악동에 발생한 경우 간혹 상악동의 내벽이나 측벽을 변위시키거나 파괴시키기도 한다. 폴립은 상악동의 일부에 국한되거나 상악동 전체의 여러 부위에서 나타난다. 폴립은 방사선사진에서 비후된 점막과 연관되어 관찰되기 때문에 인접 점막이 분명하지 않은 저류가성낭과 감별할 수 있다.

## 상악동염 (Maxillary sinusitis)

상악동염은 상악동 점막의 전반적인 염증을 포함하는 상태이다. 상악동염은 비강의 소공(ostium)으로부터

임상가를 위한 특집 2

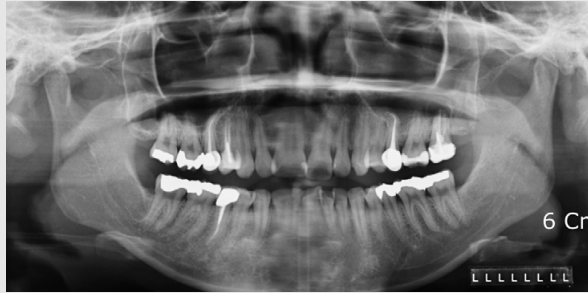

그림 1-A. 파노라마방사선사진에서 좌측 상악 제2대구치 치근단 병소와 연관되어 좌측 상악동저의 미약한 방사선불투과성 대를 관찰할 수 있다.

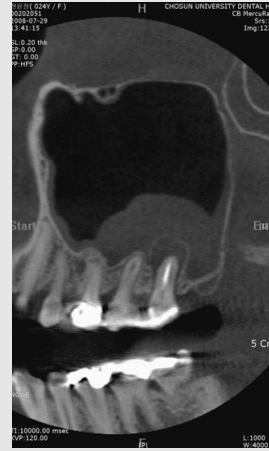

그림 1-B. CT에서 균일한 방사선불투과성 대를 보이는 비후된 상악동 점막

터의 감염보다는 대부분 상기도(upper respiratory tract) 감염에 의해 발생하며, 상악동염의 약 10~20% 정도가 치성 감염에 의해 발생한다.

급성 상악동염은 동통을 야기하는 가장 흔한 상악동 질환으로 흔히 감기의 합병증으로 나타난다. 발병 며칠 후 코가 막히고 코의 분비물이 증가하며, 이환된 상악동 부위에 통증과 부종이 나타나고 촉진할 때 압통을 호소한다. 또한 발열, 오한, 권태감, 백혈구 수의 증가 등도 나타난다. 이밖에 이환된 부위의 소구치나 대구치에서 연관통이 나타나기도 하며 타진검사에 양

성 반응을 보이지만 이들 치아는 상악동 부위의 통증이나 감염의 원인과는 직접적인 관련성이 없는 경우가 많다.

만성 상악동염은 치료되지 않은 급성 감염에 의해 발생하며 심한 통증과 불편함이 나타나는 급성 상악동염으로 악화되는 경우를 제외하고는 특별한 증상을 보이지 않는다. 감염이 인접 골로 더욱 진행되면 골수염이 유발될 수도 있다.

일반적으로 방사선사진에서 상악동염이 발생하면 점막의 비후와 분비물의 축적으로 인해 상악동 내의

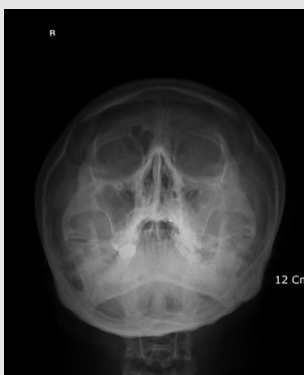

그림 2. 소공 부위를 제외한 좌측 상악동 부위에서 방사선 불투과성이 증가되어 관찰된다.

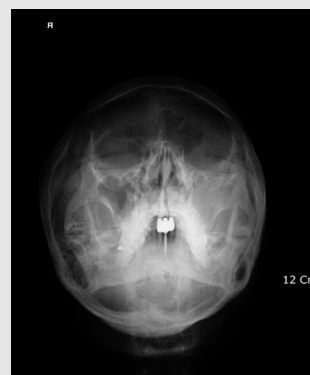


그림 3. 좌측 상악동 전체가 방사선불투과성으로 채워진 것이 관찰된다.

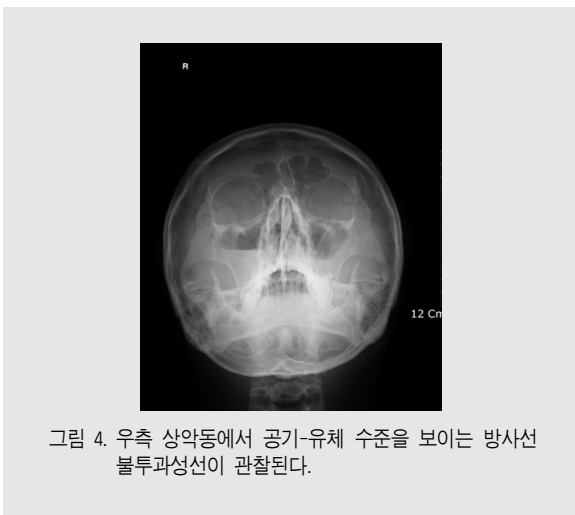

그림 4. 우측 상악동에서 공기-유체 수준을 보이는 방사선 불투과성선이 관찰된다.

공기 양이 감소되어 소공 부위를 제외한 부위에서 방사선불투과상을 보이거나 상악동 전체가 방사선불투과상을 보인다(그림 2, 3). 또한 방사선사진에서 점막의 비후, 상악동 골벽의 탈회, 상악동 주위의 골경화 등이 관찰되기도 하며 경우에 따라서 공기-유체 수준이 나타나기도 한다.

공기-유체 수준은 상악동 내에 유체가 존재하는 경우에 상악동 하방 부위의 방사선투과성이 감소되면서 공기와 유체 사이의 경계가 선상으로 수평면과 평행하게 나타나는 것이다(그림 4). 상악동 내의 유체는 상악동 감염에 의한 농이나 외상에 의한 혈액 등과 같은 유체가 축적되어 생기며, 방사선사진 흑화도는 비후된 점막의 방사선사진 흑화도와 유사하다. 유체와 비후된 점막은 형태와 분포에 따라 구분할 수 있다. 수분 함유가 많아 공기-유체 수준과 구별하기 어려운 점막 비후의 경우에는 환자의 머리를 측방으로 기울여 방사선사진을 추가 촬영해서 확인할 수 있다. 이때 유체가 점도가 높은 점액이라면 공기-유체 수준이 재형성될 때까지 어느 정도 시간이 소요되므로 환자의 머리를 기울이고 충분한 시간이 경과된 후에 방사선사진을 촬영해야 한다.

급성 상악동염이 치료되면 방사선사진에서 비후된 점막의 두께가 점차 감소되어 방사선투과성 부위가 증

가하는데, 비후된 점막이 방사선사진에서 관찰되지 않으면 상악동이 정상으로 회복된 것으로 간주한다. 만성 상악동염에서는 상악동의 지속적인 방사선불투과상과 인접 골의 골경화가 나타난다.

## 상악동석 (Antrolith)

상악동석은 상악동 내로 들어간 덩어리(nidus)나 염증이 있던 부위에 괴어있던 점액의 덩어리 주위에 인산칼슘, 탄산칼슘이나 마그네슘 같은 무기염이 침착되어 발생한다. 상악동석이 작은 경우에 증상이 없어서 방사선사진에서 우연히 발견된다. 계속 커지는 경우에 상악동염, 혈액이 포함된 코의 분비물(blood-stained nasal discharge), 코막힘(nasal obstruction)이나 안면 통증 등이 나타날 수 있다.

상악동석은 치근단방사선사진이나 파노라마방사선 사진에서 상악동저 부위에서 관찰된다. 형태가 매끄럽거나 불규칙한 방사선불투과상을 보인다(그림 5). 방사선불투과성 정도는 알아보기 힘든 정도에서 심한 정도까지 다양하다. 때로 층상 구조를 보이기도 한다.

상악동석은 상악동 내로 들어간 치근과 감별해야 하는데, 치근은 근관의 존재가 있거나 머리를 기울여 방사선사진을 촬영하는 경우에 이동하는 것을 관찰할 수 있다.

## 저류가성낭 (Retention Pseudocyst)

저류가성낭은 점액성저류낭(Mucous retention cyst)으로도 불리는데, 부비동 점막의 장점액선관(seromucinous gland duct)이 폐쇄되면 점액이 축적되어 부종이 일어나서 발생하거나 염증으로 비후된 점막에서 낭성 변화가 일어나 발생한다고 알려져 있다. 저류가성낭은 전두동이나 접형동에서도 발생하지만 상악동에서 비교적 자주 관찰되며 발치나 치근단

임상가를 위한 특집 2

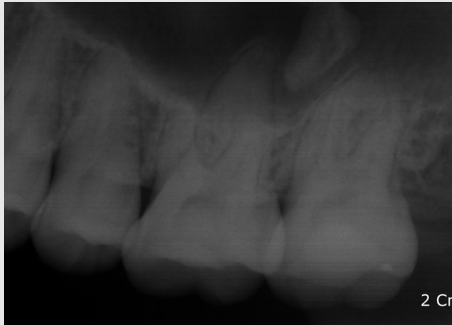


그림 5-A.

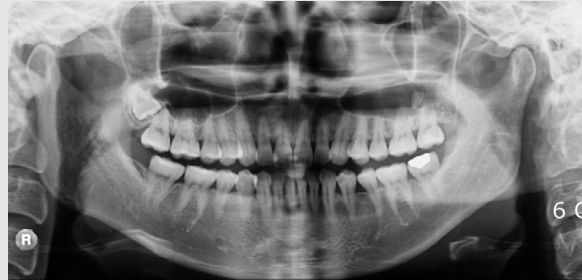


그림 5-B.

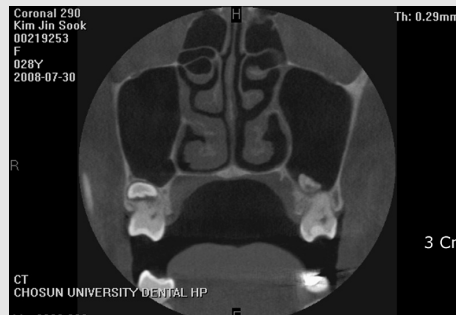

그림 5-C.

그림 5. 우측 상악동 내에 타원형의 방사선불투과상으로 관찰되는 상악동석.  
A. 치근단방사선사진, B. 파노라마방사선사진, C. CT

병소와의 관련성은 없다.

저류가성낭은 모든 연령층에서 발생할 수 있으나 20대에 발생률이 가장 높으며 남성에서 호발한다. 일반적으로 임상증상이 없기 때문에 방사선사진에서 우연히 발견되는 경우가 많으나 낭이 상악동을 완전히 채운 후 소공을 통하여 비강으로 확장되면 비강의 폐쇄를 일으키거나 분비물이 나타날 수도 있으며, 재채기나 코를 풀 때 갑작스런 압력의 차이로 낭이 파열되기도 한다. 따라서 저류가성낭은 방사선사진에서 관찰되다가 갑자기 사라지기도 하며 또 다시 관찰되기도 한다.

저류가성낭은 상악 대구치 부위의 치근단방사선사진에서는 부분적으로 관찰되지만 파노라마방사선사진에서는 전체적으로 관찰이 가능하다. 저류가성낭은

편측성 또는 양측성으로 발생하며 하나의 상악동 내에서 다발성으로 나타나기도 한다. 일반적으로 방사선사진에서 평활한 반구형(dome shape)의 균일한 방사선불투과상을 보이는데(그림 6), 방사선불투과성의 정도는 병소의 내부에서 정상 해부학적 구조물을 관찰할 수 있을 정도이며 과골성 변연을 보이지 않는다. 대개 상악동 저에서 발생하지만 상악동의 측벽에서 발생하는 경우도 있으며 병소의 기저부는 좁거나 넓다. 저류가성낭은 손가락 끝 정도에서 상악동 전체를 채울 정도까지 크기가 다양하고, 인접 해부학적 구조물에 영향을 미치지 않는다.

저류가성낭은 치성 낭, 술후상악낭, 기타 상악동에서 원형으로 나타나는 종괴 등과 감별해야 한다. 저류가성낭은 반구형의 균일한 방사선불투과상을 보이며

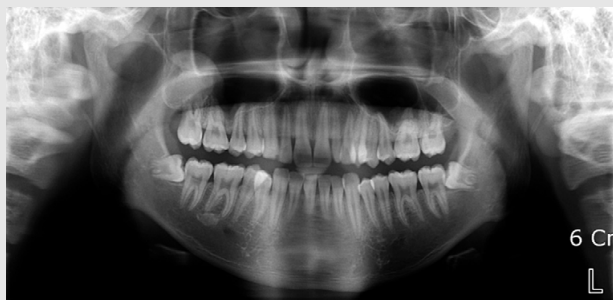

그림 6-A.

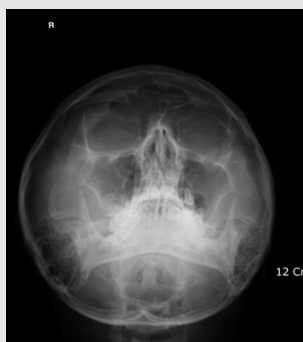

그림 6-B.

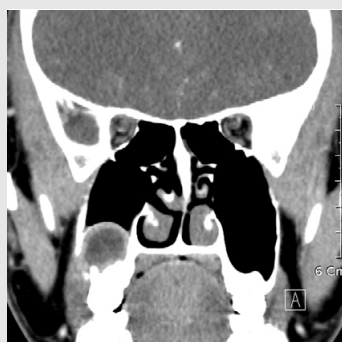


그림 6-C.

그림 6. 우측 상악동저의 후방에 돔 모양의 방사선불투과상으로 관찰되는 저류가성낭.  
A. 파노라마방사선사진, B. 워터쓰방사선사진, C. CT.

병소의 경계가 명확하지만 치성 낭에서 나타나는 특징적인 피질골성 경계의 얇은 방사선불투과성 선이 나타나지 않는다. 치근단낭에서는 치조백선이 치근단 부위에서 불명확하고 병소의 피질골성 경계와 연결되어 나타나지만 저류가성낭이 있는 상악동으로 돌출된 치아의 치근단 부위의 치조백선은 명확하게 나타난다. 감염이나 알레르기로 인해 발생한 상악동의 폴립은 방사선사진에서 저류가성낭에 비해 방사선불투과성이 뚜렷하고 형태도 다양하며 다발성으로 나타나는 경향이 있고 점막의 비후도 함께 관찰된다. 술후상악낭은 저류가성낭이 발생하는 부위에 나타날 수도 있는데, 술후상악낭은 조영제를 낭에 주입한 후 방사선사진촬영을 시행하면 상악동과 분리되어 나타나므로 병소의 경계와 범위를 파악할 수 있다.

## 점액낭종 (Mucocele)

점액낭종은 소공의 폐쇄로 발생하는 팽창성, 파괴성 질환이다. 부비동이나 비강 내의 염증, 폴립이나 골내 종양에 의해 폐쇄되고 부비동에 점액이 계속 축적됨에 따라 부비동 내의 압력이 증가함으로써 부비동벽을 비박, 변위시키며 간혹 파괴시키기도 한다. 점액낭종의 90% 정도가 사골동과 전두동에서 발생하고, 상악동과 접형동에서는 드물다.

상악동에 발생한 점액낭종이 상치조신경에 압력을 가하는 경우에 방산통(radiating pain)이 유발되기도 하며, 초기 임상 증상은 협부의 팽만감으로 그 부위의 부종이 나타난다. 부종은 상악동의 전하방 부위에서 처음 나타나는데, 이는 이 부위의 골이 가장 얇아 맨 처음 골이 파괴되기 때문이다. 점액낭종

이 하방으로 성장하면 인접 치아의 동요가 나타나며, 상악동 내측벽의 팽윤이 일어나면 비강의 외측벽이 변형되고 경비호흡관(nasal airway)이 폐쇄된다. 또한 안와로 팽윤이 일어나면 복시와 안구돌출증이 유발되기도 한다.

상악동에 발생한 점액낭종은 상악동의 내부에서 균일한 방사선불투과상을 보이고 정상적인 점막골막 선(mucoperiosteal line)의 소실과 골의 팽윤이 나타나며 골중격과 골벽의 파괴를 보이기도 한다. 치아가 변위되거나 치근흡수가 나타날 수 있다. 상악동에 발생한 점액낭종은 다른 낭이나 악성 종양과 감별하는 것은 어렵지만 소공의 폐쇄와 관련이 있는 경우에는 점액낭종일 가능성이 높다.

### 술후상악낭 (Postoperative maxillary cyst)

술후상악낭은 상악동염의 근치수술 후 발생하는 합병증으로 상악동염의 외과적 처치 후에 잔존된 점막에

의하여 발생하거나 수술 후의 혈액과 조직액 등의 저류에 의하여 발생하는 것으로 알려져 있다. 술후상악낭 환자는 상악동 근치수술의 병력을 가지고 있으며 다양한 압박성 통증이나 때로는 삼차신경통과 유사한 통증을 호소한다. 또한 치아의 통증과 함께 안구나 비강에 압박성 불편감이 나타날 수 있으며 대부분 뺨, 상악의 치은 부위, 치은점막 부위에서 부종이 관찰된다.

술후상악낭의 초기에는 방사선사진에서 병적 변화를 명확히 인지하기 어려우나 술후상악낭의 약 60% 정도에서는 낭 주위에서 골경화 상을 관찰할 수 있다. 워터쓰방사선사진에서는 상악동 측벽의 소실, 비박 및 팽윤과 함께 방사선불투과성의 증가가 나타나며 파노라마방사선사진에서는 상악동저의 불연속성이 관찰되기도 한다. 전산화단층사진에서는 대부분 단방성이나 다방성 낭으로 관찰되며 불완전한 격벽을 보인다. 술후상악낭은 상악동의 전체 또는 일부를 포함하는데, 낭이 증대됨에 따라 인접 상악동벽의 변위나 천공이 나타나며 인접 조직을 침범하여 상방으로는 비강, 사골동 및 안와, 하방으로는 치조골, 후방으로는 익돌구개골과 전방 상악골을 파괴시킨다.

## 참 고 문 헌

- 대한구강악안면방사선학 교수협의회. 구강악안면방사선학. 3판. 나래출판사. 2002. p. 457-65.
- 박응천, 김재덕. 상악동 점액성 낭에 관한 방사선학적 연구. 대한구강악안면방사선학회지 1993; 23: 277-89.
- 송남규, 고광준. 상악동염에 관한 방사선학적 비교 연구. 대한구강악안면방사선학회지 1997; 27: 283-295.
- 이건일, 박태원. 술후성 상악낭의 임상적, 방사선학적 연구. 대한구강악안면방사선학회지 1994; 24: 47-57.
- 조정신, 신인숙, 이장열, 고지영, 김선용, 박창서, 김기덕. 상악동에 발생한 동석의 증례보고. 대한구강악안면방사선학회지 1994; 24: 197-202.
- 최선영, 이상래, 고광준. 술전 - 후 상악동염환자와 정상인의 상악동 크기 및 골벽두께에 관한 전산화 단층방사선학적 연구. 대한구강악안면방사선학회지 2000; 30: 109-116.
- 최순철. 상악동염의 방사선학적 연구. 대한구강악안면방사선학회지 1981; 11: 41-50.
- 박태원, 최순철. 소아 상악동 병변의 방사선학적 평가. 대한구강악안면방사선학회지 1992; 22: 195-201.
- 현영민, 이삼선, 최순철. 상악동의 점막비후에 대한 워터쓰방사선사진과 파노라마방사선사진 및 전산화 단층사진의 진단능 비교. 대한구강악안면방사선학회지 1998; 28: 261-70.
- Aaløkken TM, Hagtvedt T, Dalen I, Kolbenstvedt A. Conventional sinus radiography compared with CT in the diagnosis of acute sinusitis. Dentomaxillofac Radiol 2003; 32: 60-2.
- April MM, Zinreich SJ, Baroody FM, Naclerio RM. Coronal CT scan abnormalities in children with chronic sinusitis. Laryngoscope 1993; 103: 985-90.
- Firat D, Sirin Y, Bilgic B, Ozyuvaci H. Large central osteoma of the maxillary antrum. Dentomaxillofac Radiol 2005; 34: 322-5.
- Heo MS, Song MY, Lee SS et al. A comparative study of the radiological diagnosis of postoperative maxillary cyst. Dentomaxillofac Radiol 2000; 29: 347-51.
- Shibuya H, Hoshina M, Shagdarsuren M et al. Squamous cell carcinoma of the maxillary sinus and the oral part of the upper jaw. Comparison of treatment results. Acta Oncologica 1994; 33: 43-7.
- Stern SJ, Goepfert H, Clayman G et al. Squamous cell carcinoma of the maxillary sinus. Arch Otolaryngol Head Neck Surg 1993; 119: 964-9.
- van Buchem FL, Peeters MF, Knottnerus JA. Maxillary sinusitis in children. Clin Otolaryngol 1992; 17: 49-53.
- Yoshiura K, Ban S, Hijya T et al. Analysis of maxillary sinusitis using computed tomography. Dentomaxillofac Radiol 1993; 22: 86-92.