

골격성 II급 부정교합의 악교정수술

전북대학교 치의학전문대학원 치과교정학교실

조교수 전 영 미

인간은 누구나 아름다운 것을 좋아하며 자신의 모습을 더 아름답게 가꾸기 위해 노력한다. 현대 사회에서 '아름다운 외모'에 대한 관심은 과거 그 어느 때보다도 높으며, 자신의 모습이 더 나아보이게 하기 위한 방법으로서의 악교정수술에 대한 환자들의 요구도와 수요가 더욱 증가하고 있는 추세이다.

악교정수술은 많은 증례에서 안모의 개선을 위한 중요한 수단이 되기도 하지만 치과의사의 관점에서 볼 때 교합의 기능적 개선을 위해 불가피한 수단이 되기도 하며, 안모 심미성의 개선은 부가적으로 따르는 이점이라 생각할 수도 있다. II급 골격 형태를 가진 환자들은 일반적으로 III급 골격 형태를 가진 사람들에 비해 자신이 가진 골격 형태의 문제점에 대한 인식이 뚜렷하지 못한 편이므로 악교정수술의 필요성에 쉽게 수긍하지 못하는 경향이 있어왔다. 같은 관점에서, 골격성 III급 부정교합 환자에서 하악골의 후퇴 수술은 측모의 극적인 개선을 가져오며 이에 대한 환자의 만족도 또한 매우 높은 편이지만, II급 골격 형태에 대한 악교정수술로서는 이와 같은 극적인 안모 개선을 얻어내기는 쉽지 않으며, 골격성 III급 부정교합에 비

해 치아 이동을 통한 보상적 교정치료가 비교적 쉽게 이루어질 수 있기 때문에 골격성 II급 부정교합의 개선을 위한 악교정수술에 대해서는 환자와 술자 모두 소극적인 태도를 보이기 쉬운 것이 현실이었다. 그러나, 최근 외모에 대한 관심의 증가로 인해 악교정수술에 대한 사회적 인식이 더욱 긍정적이고 적극적으로 변화하고 있으며, 골격성 II급 부정교합의 개선을 위한 악교정수술이 동반된 증례를 다룰 기회가 점차 확대되는 추세이다.

본문에서는 II급 골격관계의 개선을 목적으로 악교정수술을 시행한 증례를 통해 골격성 II급 부정교합 증례의 악교정수술의 시기와 수술 방법에 따른 고려사항, 수술 전 후 교정치료 단계에서 주의를 기울여야 할 사항들에 대해 고찰해 보고자 한다.

골격성 II급 부정교합의 분류에 따른 수술 시기의 결정

박과 박¹⁾은 상하악골의 전후방 위치에 따라 골격성

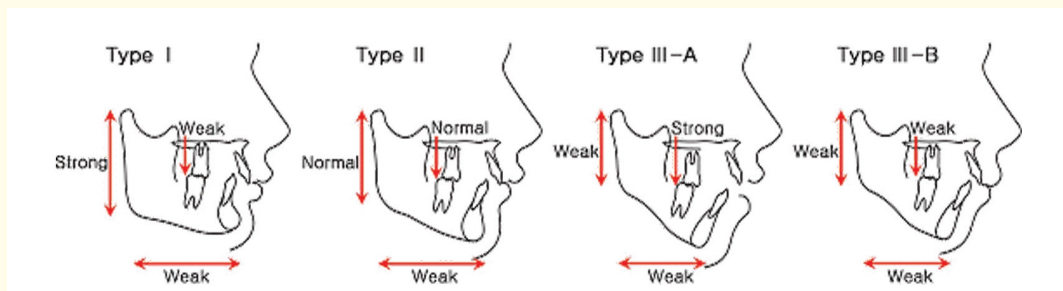


그림 1. 골격의 수직적 형태에 따른 골격성 II 급 부정교합의 분류 (by Dr. JG Kim); Type I, 상악골의 전후방 위치부조화 증례 중 상악골 후방부의 수직성장이 미약하며 하악지의 수직성장이 과도한 경우로, 하악골의 반시계방향 회전이 수반된다.; Type II, 상악골의 수직성장과 하악골의 수직성장이 조화로우며, 상악골의 전후방 문제만 존재하는 경우로, 정상적인 하악평면을 보인다.; Type III-A, 상악골 후방부에서 과도한 수직성장이 나타나면서 하악지의 수직성장이 충분히 따르지 못한 경우로, 하악골의 시계방향 회전으로 하악평면이 급경사를 보이며, 전치부에서 많은 양의 치성보상이 일어났음에도 불구하고 개방교합을 수반하는 경우가 많다.; Type III-B, 상악골 후방부의 수직성장이 미약하지만 하악지의 수직성장이 매우 미약한 경우로, 하악평면이 급경사를 보이지만 하안모는 길지 않으며 입술의 상대적인 돌출감이 심하게 나타나는 특징을 보인다.

II 급 부정교합을 분류하였으며, Epker 등은 상악골의 수직적 위치에 따라 골격성 II 급 부정교합을 분류하였는데²⁾, 김³⁾은 Epker 등의 분류법을 개선하여 하악지의 수직적 성장 정도에 따라 분류를 세분화 함으로써 골격성 II 급 부정교합의 유형을 설명하였다(그림 1).

골격의 수직적 변이는 안모 비율 뿐 아니라 상악골의 전후방적 위치와 형태에도 영향을 미치므로, 안모 심미성의 평가에 있어 중요한 요인일 뿐 아니라, 악교정수술 증례의 경우 수술 후의 안정성과 관련된 여러 문제들이 골격 형태의 수직적 문제에 대한 적절한 해결책을 제시하지 못함으로 인해 나타나는 것을 고려할 때, 악교정수술을 앞둔 환자의 치료계획 수립과 관련하여 절대 간과할 수 없는 부분이라 할 수 있다. 악교정수술 결과의 안정성은 술자의 요인과 환자의 요인에 의해 영향을 받는데, 이 중 교정의사에 의해 결정될 수 있는 부분이 수술의 시기와 범위이며, 김의 분류 체계는 이와 같은 문제에 대해 임상적으로 참고할 만한 중요한 관점을 제공한다.

골격성 II 급 부정교합에서도 악교정수술은 성장이 완료된 후에 시행하여야 한다는 일반적인 원칙이 동일하게 적용될 수 있다. 하악골은 상악골보다 더 늦은 시

기까지 성장하는 것으로 알려져 있으므로⁴⁾ 하악골의 성장이 부족한 II 급 골격 형태에서는 조기 수술이 문제가 되지 않는다고 생각하기 쉽다. 그러나 안면골격의 성장에서 가장 많은 변화를 일으키는 것으로 알려져 있는 안면골의 높이 성장은 성장 단계의 늦은 시기까지 지속되는 경향이 있으며, 특히 안면골격의 전방부보다 후방부의 수직성장량이 크다는 점을 고려할 때⁵⁻⁷⁾, 상악골이 전후방적 성장 외에도 상악골과 하악골의 수직관계의 변화가 종료되는 시점이 악교정수술의 시기가 되어야 한다는 것을 주목해야 할 필요가 있다.

상악골 후방부의 수직적 과잉성장이 수반된 Type III-A에 해당하는 환자에서의 조기수술은 바람직하지 못한 술 후 변화를 야기할 가능성이 매우 크므로 악교정수술의 시기는 성장이 완료된 후까지 미루어야 하지만, 상악골 후방부의 수직성장이 정상이거나 적은 Type II, 또는 Type I에 해당하는 환자의 경우 상악골 후방부의 수직적 성장에 의한 교합의 변화 가능성은 그다지 크지 않으며, 하악골 열성장에 의한 골격성 II 급 부정교합에서는 조기에 하악골의 성장이 종료되는 경향을 보이므로 성장 완료 여부의 평가는 상대적으로 덜 중요하다고 할 수 있다. 그러나 어떠한 증례

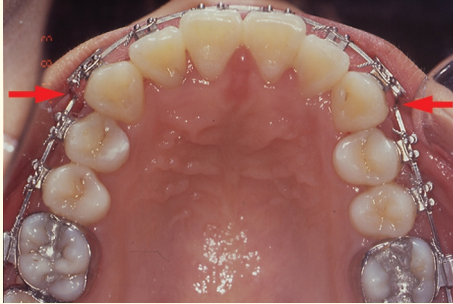

그림 2. Segmental surgery를 계획 중인 환자의 수술 전 상악 archwire의 형태

에서도 성장에 의한 변화를 완벽하게 예측할 수는 없기 때문에 가능한 한 모든 증례에서 악골 성장이 완료된 후에 악교정수술을 시행하는 것이 가장 바람직할 것이다.

수술 전 교정치료

골격성 II급 부정교합의 수술 전 교정치료의 목표는 다른 악교정수술 증례에서와 마찬가지로 치열의 충분한 탈보상(decompensation)이다. 수술 전 교정치료가 충분하지 못할 경우, 수술 후 교정치료 기간이 길어짐으로 인해 환자의 협조를 얻어내기 어렵게 되므로 충분한 준비를 통해 수술 후 불필요한 치료기간의 연장을 피할 수 있도록 해야 한다.

골격성 II급 부정교합에서는 상악 전치는 설측경사 경향을, 하악 전치는 순측경사가 증가된 형태의 치성보상양상이 수반되며, 상악 치열이 하악 치열에 비해 전방에 위치하기 때문에 상악 치열궁이 협착되어 있는 경우가 많다. 따라서 수술 전 교정치료를 통해 상악 전치를 순측으로, 하악 전치를 설측으로 충분히 직립시켜 충분한 전치부 overjet을 형성해 주어야 하며, 수술 시 후방부 치열에서 반대교합이 형성되지 않도록 상악 치열궁을 충분히 확대시켜야 한다. 상악골 돌출을 개선하기 위해 전방부 분절골수술(anterior segmental

osteotomy)이 예정된 환자에서는 수술 전 교정치료를 통해 상악 견치 후방에서 호선을 좁혀 넣음으로써 수술 시 전방부와 후방부 분절 사이에서 측방으로 단절 부위가 형성되지 않도록 해야 한다(그림 2).

1) 발치에 대한 고려사항

골격성 II급 부정교합 환자에서 수술 전 상악 전치의 순설측 경사를 변화시키기 위하여 다양한 형태의 발치가 필요할 수 있다. 악교정수술이 예정된 골격성 II급 부정교합 환자에서 발거할 치아를 선택할 때 상악 전치 각각의 순설측 경사와 크라우딩, 수술 전 입술의 돌출정도 등 일반적 고려사항 외에도 절치간 각(interincisal angle)과 전치부 수직 피개량(overbite), 그리고 악교정수술에 의해 변화된 골격에서의 치열관계에 대한 고려가 필요하다. 수술 전 overbite이 정상인 환자의 경우 수술 후에도 동일한 절치간 각을 유지할 수 있지만, 수술 전 개방교합이나 과개교합을 보이는 증례에서는 수술에 의해 전후방적인 악골 관계를 개선함과 동시에 전치부의 수직 교합 관계를 정상적인 범위로 변화시키게 되며, 이때 수반되는 상악골에 대한 하악골의 회전변화로 인해 수술 전과 다른 변화된 절치간 각을 얻게 되는데, 이러한 변화는 수술 후의 입술 돌출감에 영향을 미치게 된다. 즉, 전치부 개방교합의 개선을 위해 상악골 후방부의 impaction을 시행하게 되면 상악 전치는 수술 전보다 설측경사 경향으로 변화하게 되며, interincisal angle은 증가하게 되어 결과적으로 상순의 후퇴를 야기하므로, 치료계획의 수립단계에서부터 악교정수술의 범위를 염두에 두고, 수술 전 교정치료와 악교정수술에 의해 변화될 치아의 위치와 악간관계, 예상되는 안모의 변화 등에 대한 simulation을 시행하여 보는 것이 도움이 된다.

때로는 하악골의 충분한 전방이동량을 확보하면서 전치부의 치관 경사를 유지하기 위하여 하악 편악 발거 등, unusual extraction combination이 불가

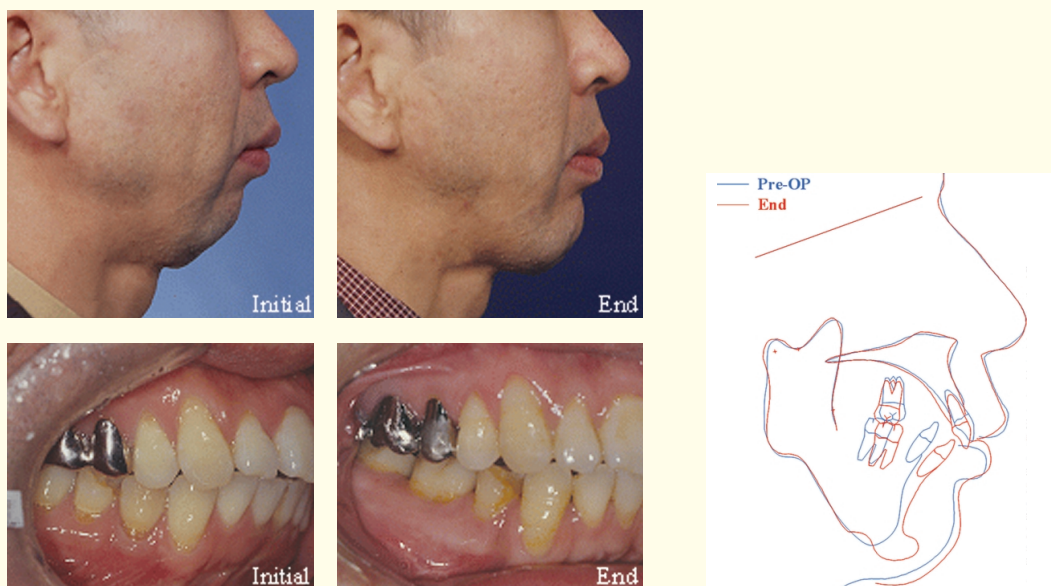


그림 3. Unusual extraction case. 38세 남자 환자로, 왜소한 하악으로 인한 심미적 문제를 주소로 내원하였다. 하악 과두 절제를 시행한 history가 있었으며 초진 시 최대 개구량이 25mm를 넘지 않는 개구제한을 보였다. 치근단병소와 심한 치조골손실로 예후가 극히 불량했던 #35, 44를 발거하기로 하였고, 술 후 교합관계를 고려하여 상악 제2소구치 발거가 고려될 수 있었지만, 환자의 개구제한이 전혀 개선될 여지가 없었고, 상악에서도 발치를 시행하게 될 경우 장기간 III급 악간고무를 사용하게 될 가능성 등을 고려할 때, 상악 소구치 발거의 유리한 점보다 불리한 점이 더 많다고 판단되었으므로, diagnostic setup model을 이용하여 술 후 교합에 대한 평가를 시행한 후 상악에서는 발치를 하지 않기로 결정하였다. 악교정수술은 하악골 전방이동과 chin의 부가적 전방이동만을 시행하였다.

피한 경우, 발치를 시행하기 전 반드시 diagnostic setup을 통해 술 후 얻게 될 교합관계를 확인하여 발생 가능한 문제를 사전에 인지하고 이에 대비하는 것이 필요하다(그림 3).

2) 수직적 골격 유형에 따른 leveling의 고려 사항

김의 분류 방법 중 Type III에 해당하는 증례의 경우 수술 방법에 따라 수술 전 leveling의 범위를 결정해야 한다. 즉, 전치부의 치성보상이 충분하지 못하여 상악 교합 평면의 전방부와 후방부가 다른 경우, 상악에서 LeFort I 골절단술과 함께 분절골절단술이 계획되어 있다면 수술 시 교합평면의 개선이 가능하므로

굳이 전치부와 구치부의 교합평면을 일치시킬 필요가 없을 것이다. 그러나, LeFort I 골절단술만을 계획 중인 환자라면 수술 시 소구치부위에서 교합의 조기 접촉이 나타나지 않도록 수술 전 상악 치열이 충분히 leveling 되어야 한다.

원칙적으로 수술 전 교정치료의 목표는 골격성 부정 교합에 대한 치성보상의 제거이지만, 치아 이동의 유형에 따라서는 수술 후에 시행하는 것이 더 유리할 때도 있다. Type I에 해당하는 증례의 경우, 과도한 교합력과 긴밀한 구치부 교합관계 때문에 소구치부의 수직적 문제나 폭경의 문제를 조절하기가 수술 전 교정치료 중에는 쉽지 않지만, 악교정수술 직후에는 골조직의 remodeling과 치아 이동이 빠르게 일어날 수 있는 시기이므로 이 시기를 잘 활용한다면 약간의

입상가를 위한 특집 1

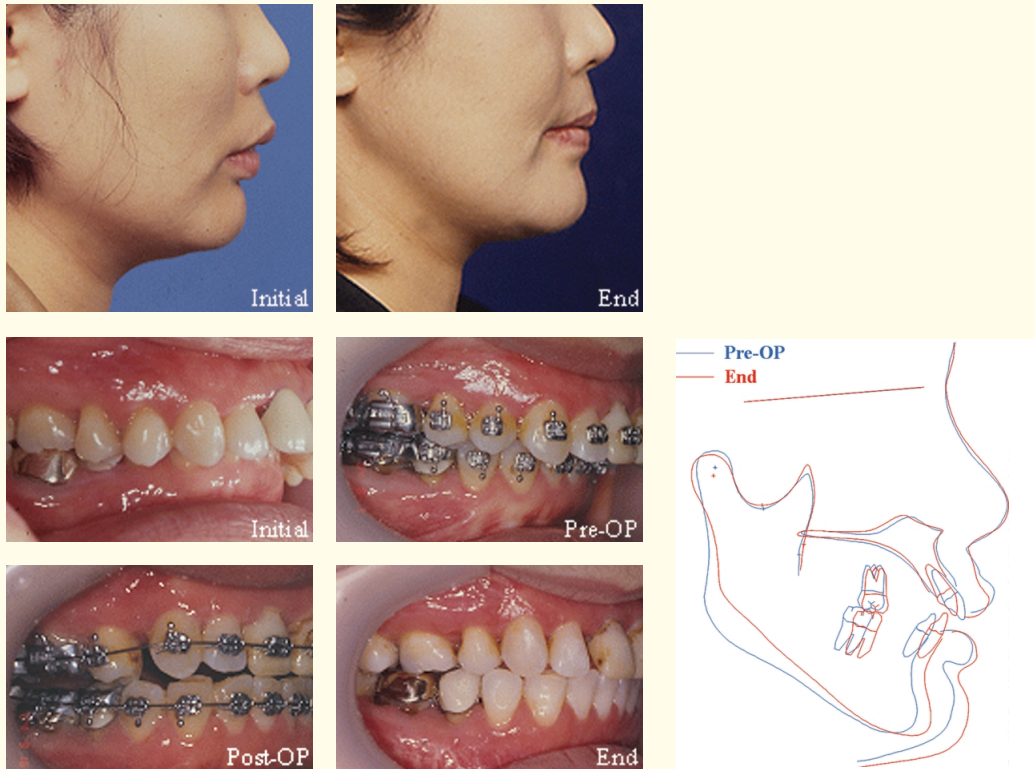


그림 4. 37세 여자 환자로, 좌우측 소구치부의 가위교합으로 인해 저작이 불편함을 주소로 내원하였다. 악교정수술 직전 교합상태에서 하악 치열의 leveling이 많이 진행되었지만 여전히 과개교합을 보이며, 상악에서 전방부 분절골절단술이 예정되어 있는 환자였음에도 불구하고 소구치 부위의 폭경 조절이 불충분한 상태이다. 교합력에 의한 치아이동의 저항으로 수술 전에 상악 치열의 폭경을 조절하는 것이 어렵다고 판단되었으므로 악교정수술로 과개교합을 개선한 후 상악 치열궁의 폭경을 조절하기로 하였으며, 수술 직후 구강 내 사진에서 소구치부위의 교합관계가 긴밀하지 않은 것을 볼 수 있다. 수술 후 상악 치열궁의 형태를 조절하는 것만으로도 자발적인 공간의 폐쇄가 이루어졌고, 특별한 부작용 없이 교정치료를 마무리하였다. 악교정수술은 상악골 전방분절의 set-back과 하악골에서 회전을 동반한 전진술을 시행하였고, 부가적으로 하악각 부위의 골삭제술을 시행하였다.

노력만으로도 수직적 문제를 빠르게 개선할 수 있다는 점을 고려할 때 불필요한 치료기간의 연장을 피하기 위해 악교정수술 후에 소구치부의 문제를 해결하는 것이 오히려 바람직할 것이다(그림 4).

심미성과 안정성을 고려한 악교정수술의 계획

상악골은 악교정수술 시 하악골의 위치를 결정짓는

데 가장 중요한 영향을 미치는 요인이다. 하악골의 전후방 및 수직적 위치는 특별한 목적을 가지고 의도적으로 변경시키지 않는 이상 상악 치열과의 교합관계에 의해 결정되므로 상악골의 위치는 하악골의 전후방 위치와 하악평면의 경사, 턱끝의 위치와 하안모의 길이 등을 고려하여 계획되어야 한다(그림 5).

Ⅱ급 골격 개선을 위해 상악골 수술이 동반되어야 할 경우 상악 전치부의 수직적 위치는 resting 시와 smile 시의 전치 노출량에 의해 결정된다. Lip resting 상태로 촬영된 측모 두부방사선사진을 이용

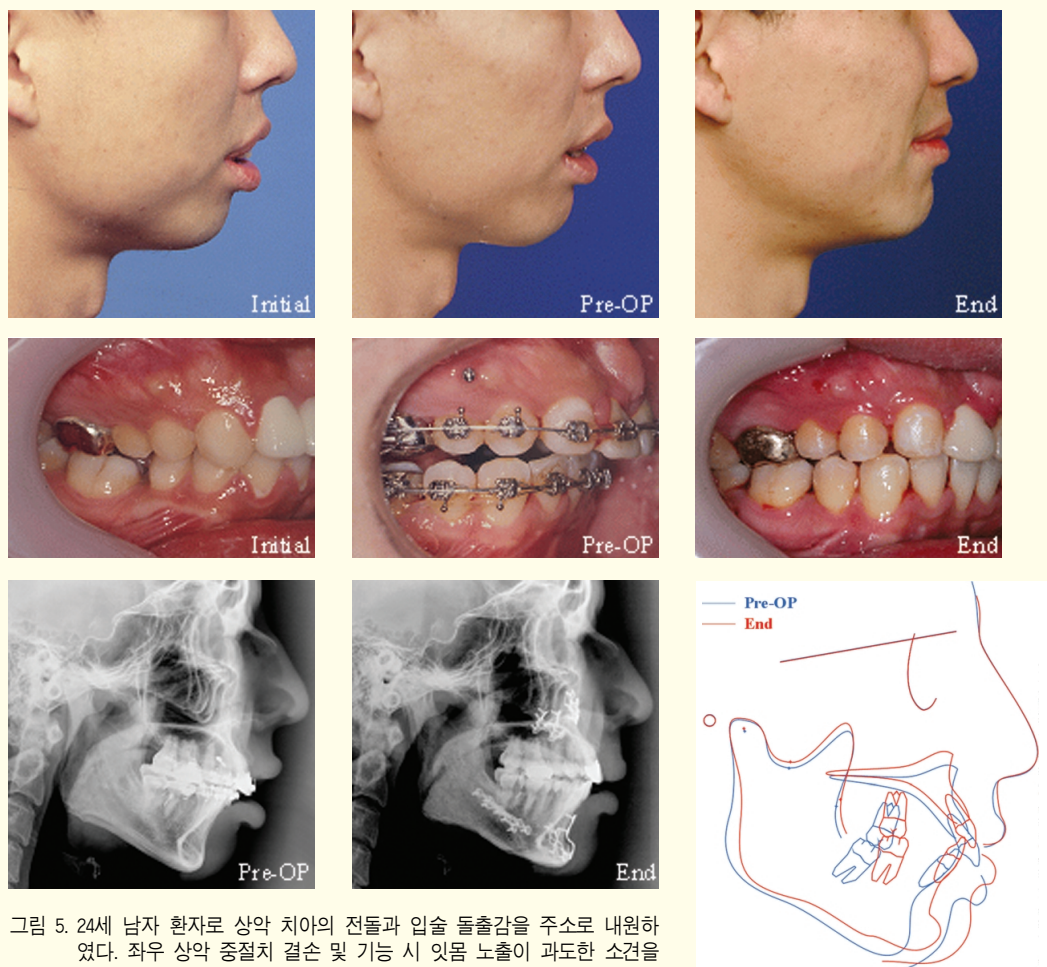


그림 5. 24세 남자 환자로 상악 치아의 전돌과 입술 돌출감을 주소로 내원하였다. 좌우 상악 중절치 결손 및 기능 시 잇몸 노출이 과도한 소견을 보였다. 결손 부위의 pontic을 제거하고 하악 좌우 제1소구치를 발거하여 공간을 폐쇄한 후 상악 impaction과 하악 advance, 부가적으로 chin surgery를 시행하였다. 전치부 치은 노출량과 교합평면, 하악평면의 변화를 고려하여 상악골의 위치를 결정하였다.

하여 상악골의 수직적 위치를 결정할 수 있으나, 반드시 임상적 관찰을 통해 웃을 때, 말할 때 등 동적인 상태에서의 입술 노출량을 평가하여 이를 반영해야 한다. smile 사진에서는 치은 노출량이 적절해 보이는 증례에서도 무의식중에 활짝 웃는 모습에서는 심한 gummy smile이 나타날 수 있으며, gummy smile의 개선을 위해 상악골의 impaction이 필요하다고 생각되는 증례라 하여도 resting 시에 치아가

노출되지 않는다면 impaction을 시행하지 않는 편이 심미성을 위해 더 바람직할 수 있다.

상악골 후방부의 impaction 양은 전방부 수직피개량, 하악골 전방이동의 필요성, 하안모 길이 등을 고려하여 결정해야 한다. 대부분의 개방교합 증례에서 상악골의 impaction은 술 후 안정성을 고려하여 전방부보다 후방부가 많아야 하며, 상악골 후방부의 impaction은 개방교합이 개선될 만큼 충분한 양을

임상가를 위한 특집 1

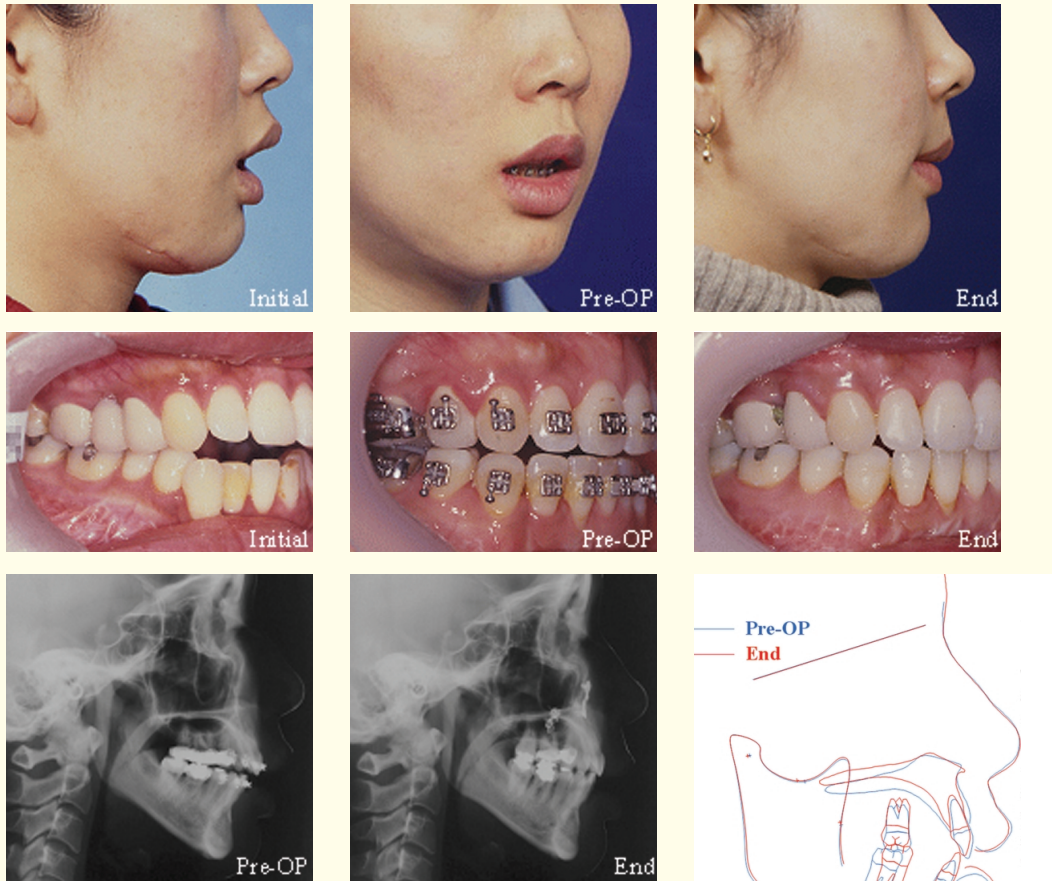


그림 6. 28세 여자 환자로, 2년 전 교통사고로 하악골을 포함한 안면부에 심한 손상을 입었고, 뇌출혈로 신경과에서 장기간 입원치료를 했으며, 사고 후 서서히 전치부가 잘 물리지 않게 되어 교정과에 내원하였다. 하악 과두가 flattening된 소견을 보였으며, 하악 crowding의 개선을 위해 하악 소구치를 발거하였고, 수술 후의 교합을 고려하여 #15 pontic를 제거하고 #25를 발거한 후 수술 전 교정치료를 시행하였다. 전치부의 openbite가 사고 후 서서히 진행된 것으로 보아, 하악 과두의 손상에 의한 퇴행성 변화 가능성 및 뇌출혈 이후의 치료기간 동안의 비정상적 하악 자세 등으로 인한 구치부 교합 고경의 변화 가능성 등이 의심되었으며, 수술 전 교정치료 기간 동안 자발적인 overbite의 폐쇄가 진행되었다. 수술 전 개방교합의 정도는 크지 않았으나, 악관절질환 병력을 고려하여 상악 수술을 통해 남은 개방교합과 overjet를 개선하였다. 악교정수술은 상악 전치부 노출량이 크지 않았으므로 상악 후방부 impaction만 시행하였다.

계획해야 한다. 그러나, 상악골의 posterior impaction에 의해 변화된 상악 치열의 교합평면은 하악골의 전후방 위치에 영향을 미치는데, 상악 후방부의 impaction이 증가할수록 하악골의 전방 이동량은 제한을 받게 되며, 특히 chin의 위치가 전방으

로 재위치 될 기회를 잃게 된다. 따라서, 상악의 impaction 양은 하악골의 autorotation에 의해 overbite이 형성될 수 있는 정도로 제한되는 것이 좋다. 개방교합 증례에서 수술 전 leveling이 충분하지 못하여 소구치부에서 교합의 조기접촉이 나타났다면

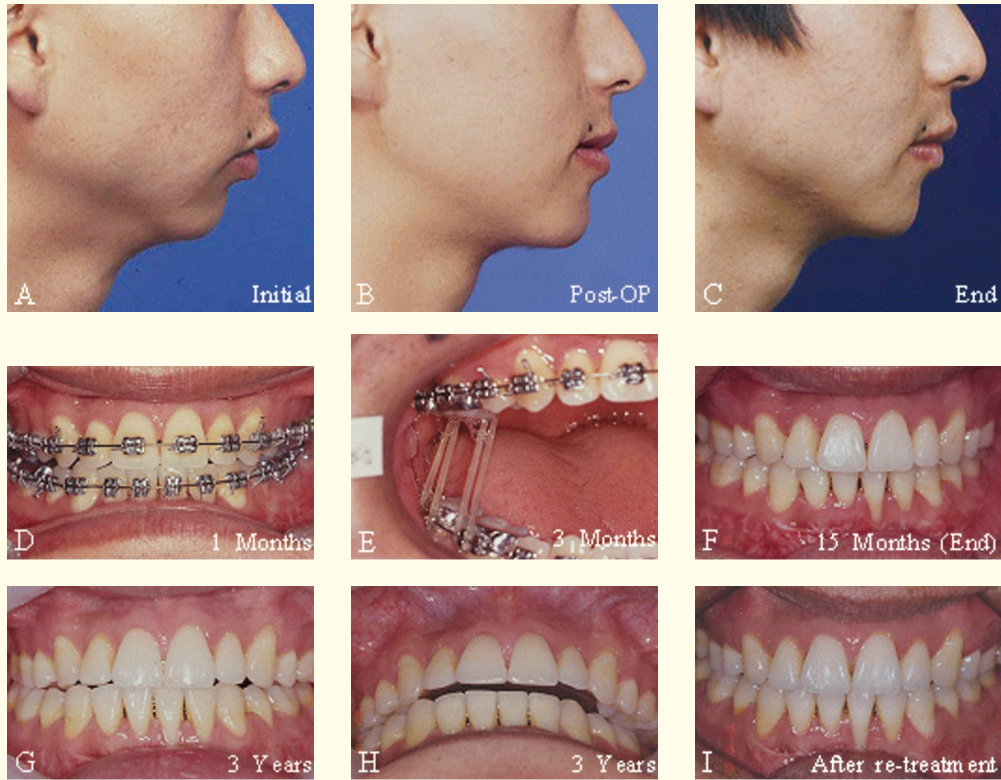


그림 7. 20세 남자 환자로 상·하악 제1소구치 발거를 동반한 수술 전 교정치료가 완료된 후 하악골 전진술 및 이부전진술을 시행하였다(A-C).; D(수술 후 1개월), 상하악 치열 정중선이 일치하는 모습을 보인다.; E(수술 후 3개월), 상하악 치열 정중선이 계속 맞지 않으며 좌우측 buccal overjet의 현격한 차이를 보이기 시작하여 cross elastic을 사용하였다.; F(수술 후 1년 3개월), 상하악 치열 정중선이 완전히 일치되지 않으며, 심한 치은퇴축이 #41에 나타나기 시작하였고, 수술 후 교정치료 기간이 길어지는 것에 대해 환자가 불만을 나타내어 좌우측 협측 overjet을 개선하지 못한 상태로 교정치료를 종료하였다.; G-H(수술 후 3년), 교정치료 종료 후 1년 9개월이 경과하였고, 최대교합위에서는 양호한 교합의 interdigitation을 보였으나, 하악을 후방으로 유도하였을 때 측방으로 심한 교합변위가 관찰되었다. 이러한 측방변위는 교정치료 종료 시보다 현저히 증가된 양상이었으며, 좌우측 구치부의 협측 overjet의 차이도 더욱 심해진 것이 관찰되었다. 환자는 다시 교정치료를 받기로 결정하였고 치열 중심선을 일치시키기 위해 좌우측 악간고무줄을 비대칭적으로 사용하였다.; I(재치료 후), 여전히 만족스럽지는 못하지만, dual bite이 없이 비교적 안정된 교합상태를 보여 장치를 제거하였다(재치료 기간 : 1년 2개월).

악교정수술 시 상악 후방부의 impaction 양을 증가시켜 구치부 교합을 개방시킴으로써 전방부에서 개방 교합이 형성되지 않도록 해야 하지만, 수술 후 구치부에서 치아의 자발적 정출 이동에 의한 교합 형성이 이루어지지 않을 경우 악간고무줄을 사용하여 인위적으로 구치부의 교합 접촉을 얻어내야 하므로 가능한 한 수술 전 준비를 충분히 시행한 후 수술을 시행하는 것

이 유리할 것이다.

상악 수술은 안모 개선의 목적으로 고려되는 경우가 많지만 안모 비율에서 문제가 없는 증례에서라도 하악 수술에 의해 교합의 안정성이 보장될 수 없다면 상악 수술을 필요로 한다(그림 6). 악교정수술에 의한 안면골의 삼차원적 위치 변화는 안면골을 둘러싼 저작근계의 균형에 변화를 가져오는데, 저작근계 균형의 변화

는 악교정수술 후 때로는 유리한 방향으로, 때로는 불리한 변화를 수반하는 방향으로 일어날 수 있다. 개방교합의 폐쇄를 위해 악교정수술로 하악골을 반시계방향으로 회전시킬 경우, 하악골 주변의 근육군 즉 pterygoid-masseteric muscle sling과 supra-hyoid muscle group의 부적절한 신장으로 인해 하악은 후하방으로 회전력을 받게 되며 결과적으로 술 후 개방교합의 발생과 하안모 고경의 증가로 인해 술 후 교정치료 기간이 연장되며 치료가 복잡해지는 결과를 가져오게 된다. 만일 교합의 개선을 위해 이와 같이 하악 평면이 닫히는 방향으로의 위치 변화가 불가피하다면 하악 수술만을 시행하기보다는 상악 수술을 통해 교합평면을 개선하고 필요하다면 부가적인 chin surgery를 통해 안모를 개선하는 것이 유리할 것이다.

악교정수술 시 주의사항

수술 후 안정성을 고려하여 수립된 악교정수술 계획은 수립은 surgical wafer를 통해 실제 수술에 반영된다. 교합기에 약간 관계를 삼차원적으로 재현한 상태에서 model platform과 block을 이용하여 상악과 하악 각각의 위치를 측정하고 후 계획된 수술량과 방향이 정확히 반영될 수 있도록 모형 수술을 시행하고 새로이 수립된 약간관계를 이용하여 surgical wafer를 제작한다⁸⁾.

수술 시 하악골의 안정성에 영향을 미치는 가장 중요한 요인은 하악 과두의 위치 결정이다.

수술 중 하악골의 원심 골편을 전방으로 재위치시키는 과정은 하악 과두가 포함된 근심골편까지 전방으로 당기는 힘으로 작용할 수 있으며, 수술 중 하악 과두의 위치가 잘못 결정될 경우 wafer를 제거하는 즉시 근육의 당김 현상으로 인해 하악골의 위치는 하악 과두의 위치에 따라 변화하게 된다.

하악 과두가 전방으로 위치된 경우, 수술 후에도 과

도한 overjet이나 II급 구치관계가 개선되지 않은 채 남아 있게 되며, 특히 편측으로 하악 과두가 전방위치된 경우 술 후 안면비대칭 및 비대칭적 교합에 의한 문제를 야기하게 된다. 이런 경우 수술 후에 잔존된 문제의 해결은 쉽지 않은 문제이며, 장기간의 수술 후 교정치료에도 불구하고 만족스러운 기능적 교합을 얻기 어렵다.

악교정수술 시 하악 과두가 너무 후방으로 위치된 경우는 하악골의 원심골편의 견인방향을 고려할 때 발생 빈도가 높은 편은 아니다. 그러나, 하악 과두가 후방 위치된 경우에는 하악 과두가 하악와에서 분리되어 하방으로 변위된 상태를 동반하므로 wafer 제거 후 구치부의 조기접촉에 의한 개방교합을 유발할 수 있으므로 특히 개방교합 환자에서 문제가 될 수 있다.

가장 최적의 상태는 환자의 수술 전 하악과두 위치를 재현하는 것이지만, II급 골격관계를 지닌 환자의 경우 하악이 습관적으로 전방으로 위치된 채 교합하는 경향이 있지 않았는지 확인해야 하며, 특히 악관절질환을 동반한 환자의 경우 수술 전 하악 과두 위치가 환자에게 가장 적절한 위치라고 할 수 없기 때문에 하악 과두 위치를 결정할 때 수술 전 환자의 하악 과두위치만을 고집하는 것은 바람직하지 않다. 기본적으로 악교정수술 전 환자의 악관절질환을 먼저 치료하여 하악 과두의 안정된 위치를 확립해 주어야 하며, 악교정수술을 집도하는 외과의사의 숙련된 경험과 감각이 필수적이지만, 하악 과두 위치 설정의 오류를 예방하기 위해 수술 중 확인 과정이 필요하며, 그 방법은 매우 간단하다. 하악골편의 고정 후 상하악간의 약간고정을 풀고 상악 치열에 wafer를 물린 상태로 하악골을 후방으로 유도하여 wafer에 교합시켜본다. 이때 하악 치열이 아무 조기접촉 없이 wafer 상의 교합 indentation에 잘 안착될 수 있어야 하며, 만일 하악 전치가 wafer 상의 교합 indentation 보다 후방에 닿는다면 하악 과두가 전방으로 위치되어 있다는 것을 의미하므로 하악골의 골편 고정을 풀고 다시 하악골의 위치를 설정해 주어야 한다.

하악과두의 최적 위치에 대해서는 현재까지도 일치된 견해가 없이 논란이 되고 있지만, II 급 부정교합 환자의 악교정수술 시 나타날 수 있는 다양한 하악 과두 변위 방향에 따라 나타날 수 있는 문제점을 고려하여 본다면, 하악 과두가 하악와의 최상방으로 위치되는 것이 가장 유리하다 할 수 있을 것이다.

수술 후 교정치료와 장기적 안정성

일반적으로 수술 직후의 안정성은 하악의 counterclockwise rotation이 수반되지만 않는다면 하악골 setback보다 advance가 안정적이다. 그러나 장기간의 follow up 결과 악교정수술 후 하악 과두는 생리적으로 적응하게 되며 remodeling 과정을 겪게 되고 이러한 remodeling에 의해 하악골 advance 량의 일부가 다시 회귀하는 성향이 나타날 수 있다⁹⁾.

이와 같은 하악골의 장기적인 변화에 의해 전치부 overjet에서 약간의 증가가 관찰될 수 있으나 대부분의 환자에서 하악골의 후방 회귀는 치열의 적절한 보상성 이동에 의해 적절히 감추어지며 큰 문제가 되지 않는다. 그러나, 수술 전 개방교합 성향을 보였던 환자나 하악지가 짧은 환자, 악관절 질환 등의 문제를 가지고 있던 증례에서 하악골의 회귀 성향은 개방교합을 동반하는 변화를 수반할 수 있기 때문에 문제가 되는 데, 불행히도 이러한 문제를 정확히 예상하거나 예방

할 수 있는 방법이 없는 것이 현실이다(그림 7). 또한 이와 같은 변화는 매우 서서히 진행되는 특징이 있기 때문에 수술 후 교정 기간 중에는 발견하지 못할 수도 있다. 적어도 수술 후 교정치료기간 동안 긴밀한 교합 접촉에 의해 감추어진 하악 과두의 전방변위 등이 면밀히 확인되고 수정되어야 하며, 모든 교정증례에서 전후방적 문제보다는 수직적인 문제의 해결과 유지 보정이 어렵다는 점을 감안하여, 수술 및 교정치료 시 수직적 재발요인을 최소화할 수 있도록 노력하고 약간의 과교정(overcorrection)을 통해 최소한의 안정장치를 확보해 두는 것이 필요할 것이다.

결 론

악교정수술은 환자의 기능적, 심미적 욕구를 충족시킴으로써 환자의 삶의 질을 향상시키는 훌륭한 치료방법이라 할 수 있다. 골격성 II 급 부정교합의 악교정수술은 안정성과 관련하여 III 급 골격관계의 개선보다 더 많은 주의가 필요하며, 하악골의 안정성에 부정적 영향을 미치는 여러 요인 중 적절한 치료계획의 수립과, 수술 시 하악과두 위치의 확인 등은 교정의사 또는 외과의사에 의해 충분히 조절이 가능한 부분이므로 최소한 이들에 대한 문제가 발생하지 않도록 노력해야 하며, 악교정수술 후 발생할 수 있는 문제들을 미리 예견하고 적절히 대비함으로써 환자에게 가장 좋은 치료 결과를 제공할 수 있도록 최선을 다해야 할 것이다.

참 고 문 헌

1. 박재억, 박지영. 성공적인 악교정 수술을 위한 임상적 접근법 및 개요. *대치협회지* 2006;44(2):102-7.
2. Epker BN, Wolford LM, et al. Mandibular deficiency syndrome I, II, *Oral Surg Oral Med Oral Pathol* 1978;45:329-49.
3. 김정기, The viewpoint of orthodontist on combined orthodontic and orthognathic therapy of skeletal Class II deformity. *대한악안면성형재건외과학회 제44차 종합학술대회*.
4. A. Björk, S. Helm. Prediction of the Age of Maximum Puberal Growth in Body Height. *Angle Orthod* 1967;37:134-43.
5. Krogman WM. Craniofacial growth, prenatal and postnatal. In: Cooper HK, Harding RL, Krogman WM, Mazaheri M, Millard RT, eds. *Cleft Palate and Cleft Lip: A team approach to clinical management and rehabilitation*. Philadelphia, PA: WB Saunders; 1979:22-107.
6. Hellman M. An introduction to growth of the human face from infancy to adulthood. *Int J Orthod Oral Surg Radiogr*. 1932;18:777-98.
7. Goldstein MS. Changes in dimensions and form of the face and head with age. *Am J Phys Anthropol*. 1936;22:37-89.
8. 전영미, 김정기. 골격성 III급 부정교합자의 악교정 수술을 동반한 교정 치료. *대치협회지* 2006;44(4):239-46.
9. Proffit WR, Turvey TA, Phillips C. The hierarchy of stability and predictability in orthognathic surgery with rigid fixation: an update and extension. *Head Face Med*. 2007 Apr 30;3:21.