

II 급 부정교합의 악정형 치료

연세대학교 치과대학 치과교정학교실

부교수 유형석, 조교수 차정열

교정의사가 성장기에 골격적 부조화가 있는 환자의 교정치료에 앞서 망설이는 이유는 무엇일까? 그 이유는 적절한 치료 시기에 대한 의문과 함께 치료결과에 대한 예측이 어렵기 때문이다. 골격적인 II 급 부정교합 환자의 치료에 있어 다음과 같은 의문이 있을 수 있다. 왜 모든 환자가 치료에 동일하게 반응하지 않는가? 왜 어떤 환자는 치료에 빠르게 반응하나? 어떤 환

자는 오랜 치료기간이 소요되며 때론 실패하는가? 적절한 치료 시기는 언제인가? 이러한 질문에 대한 답을 위해서는 II급 부정교합 환자에 대한 치료원칙과 생물학적인 특징을 이해해야한다.

성장 중인 아동에서 상악골의 과성장이나 하악골의 열성장에 의한 악골 간의 성장부조화가 존재할 때 골격성 제II급 부정교합이 야기된다. 이런 골격성 제II급 부

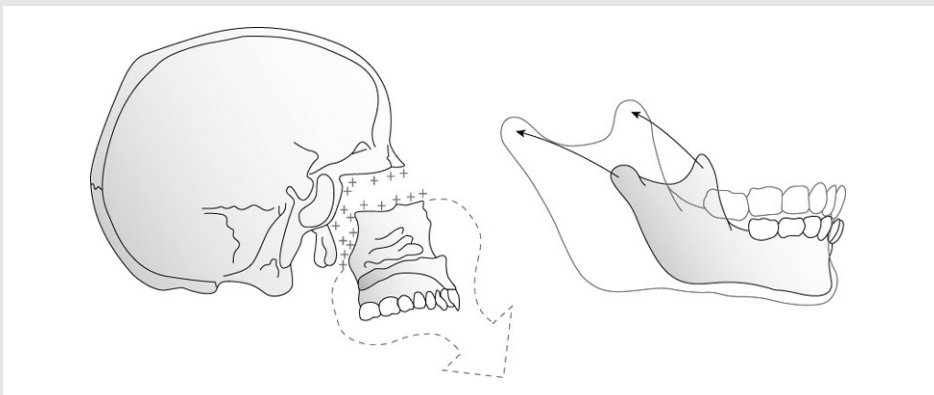


그림 1. 상하악골의 성장은 일반적으로 후방성장과 전방이동으로 설명할 수 있으며 후방에 위치하는 두개구조에 의해 결국은 전방 및 하방으로 표현된다. 골격성 II 급 부정교합 환자의 치료는 정상적인 골격성장에 대한 이해에서부터 시작된다.

임상가를 위한 특집 2

정교합의 가장 이상적인 해결방법은 악골의 성장을 조화롭게 개선함으로써 골격성 문제를 해결하는 것이다.

II급 부정교합 환자의 치료원칙과 생물학적 고려사항

골격성 제II급 치료의 1단계 치료 목표는 악골의 성

장을 조절하여 악골 간의 부조화를 감소시키거나 성장 방향을 바꾸는 것이며, 그리하여 영구치가 맹출 후 잔존하는 치성문제는 복잡하지 않은 2단계 치료로서 해결될 수 있다. 이상적인 경우 골격 및 치성문제가 개선됨에 따라 안모의 심미성을 증진시킬 수 있다(그림 1).

성장조절의 이상적 시기는 최대성장을 이루기 1~3년 전 혼합치열기 동안이며, 이때는 대부분의 아동에서 신장이나 체중의 증가와 함께 악골의 빠른 성장이

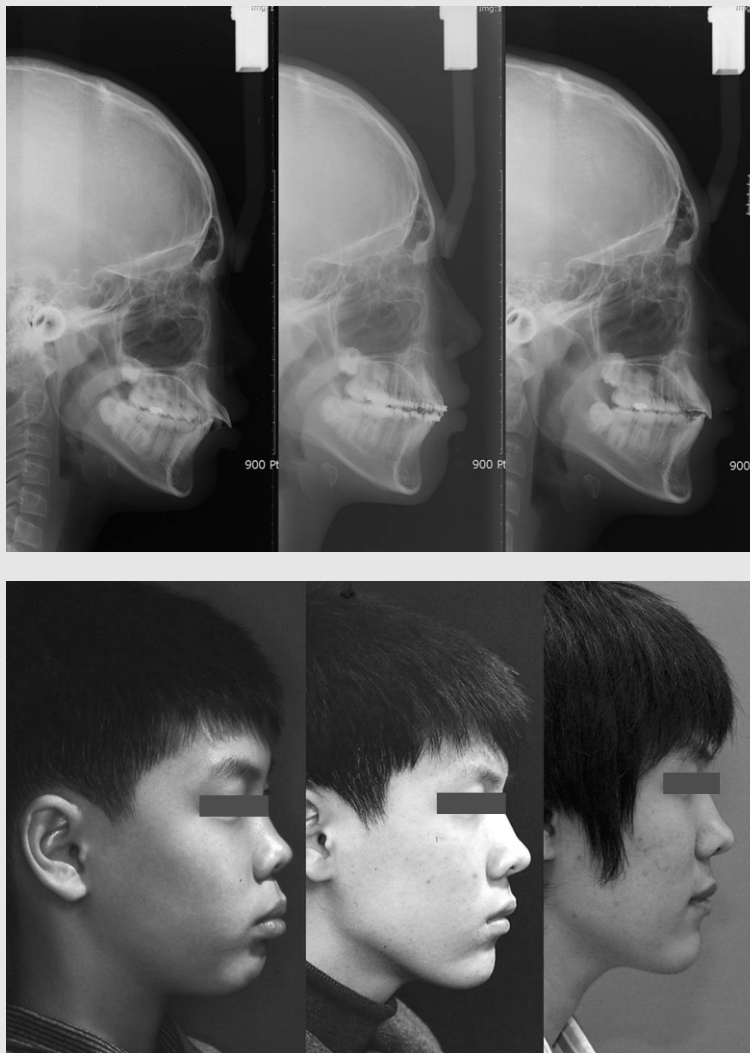


그림 2. 골격적 II급 부정교합환자의 교정치료 전, 후, 유지상태에서의 측모두부방사선 사진과 구외사진 비교. 전치부 돌출을 주소로 내원한 11세 남자환자로 헤드기어와 Class II activator를 이용하여 치료하였다. 이 경우 상악 억제와 상악 치열의 원심 맹출 및 이동과 함께 하악골의 바람직한 성장양상으로 인해 I급 구치관계 및 안모의 심미적인 결과를 얻을 수 있었다.

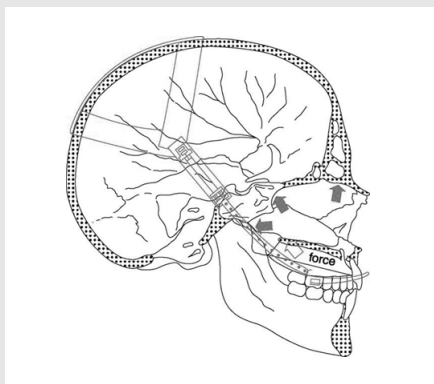


그림 3. 구외력을 이용한 상악골 성장 억제. 헤르기어의 악정형적 효과는 상악 치열의 원심이동뿐만 아니라 상악골과 전하방 성장에도 영향을 미친다.

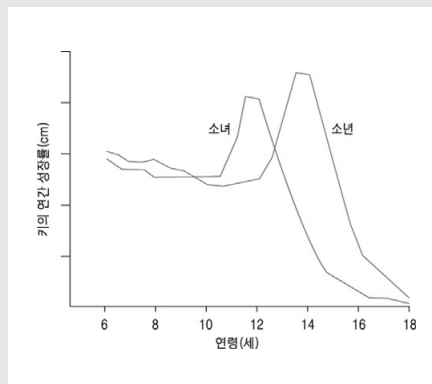


그림 4. 발육시기에 따른 성장률의 변화. 사춘기 전 최소 성장기와 사춘기 최대성장기를 보여 준다. 사춘기 전 시기와 사춘기 최대성장기는 여자가 남자보다 2년 정도 빠르다.

일어나는 시기이다. 일반적으로 골격성 문제가 심하면 심할수록 치료를 더 빨리 시작할 수 있으며 영구치열기 초기에 고정식 교정장치를 이용한 포괄적인 교정 치료가 이차적으로 필요하다.

성장조절은 악기능 장치나 구외력을 이용해서 가능한데, 일반적으로 골에 직접 압력을 가하는 것이 아니라 치아와 근육에 힘을 가해서 이차적으로 또한 간접적으로 골격구조에 힘을 가함으로써 하악과두나 상악골 복합체에 영향을 주는 것이다(그림 2, 3).

2. 성장기 아동의 치료 시기

부정교합이 있는 환자에서 사춘기 최대성장기는 치아이동 및 악정형치료에서 좋은 효과를 얻을 수 있는 최적의 시기이며, 반면 최대성장기가 지난 환자는 성장조절치료에 대한 효과를 보기 어렵다. 그러므로 성장기 환자의 발육시기를 파악하는 것이 중요하며 환자의 나이를 고려해 볼 수 있다(그림 4). 그러나 환자의 나이인 연대연령은 신체발육정도에 따라 개개인 간의 차이가 심하여 정확한 성장 단계를 평가하는데 어려움이 따른다. 이때 골격의 골화(ossification) 과정은 정형화된 방법으로 간단하게 방사선 사진을

통해서 인지할 수 있기 때문에 사춘기 성장단계를 평가하는 지표로 이용될 수 있다. 물론 개인의 키와 체중에 관한 정보를 이용하여 성숙단계를 결정할 수 있으나 정확한 수치를 위해서는 신체검사에 대한 정기적인 정보가 필요하다.

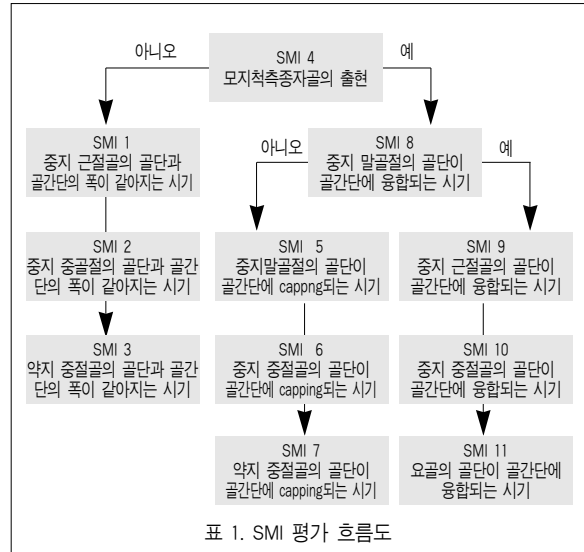
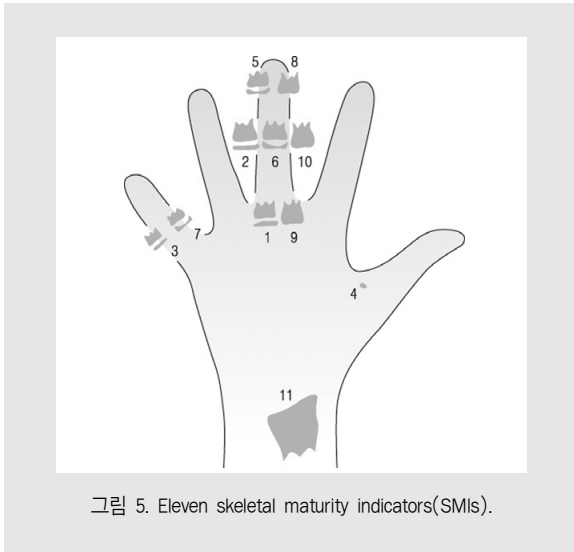
수완부 방사선 사진(Handwrist x-ray)

일반적으로 수완부(hand and wrist)의 방사선사진을 통하여 수완부를 형성하는 각종 골들의 형태와 출현시기 및 골단(骨端, epiphysis)과 골간단(骨幹端, metaphysis)의 융합 등을 판단하여 골 성숙도를 알 수 있다. 특히 수완부는 방사선 촬영이 간편하고 판독이 용이하며 다른 부위와 비교될 수 있다는 점에서 널리 이용되고 있다. 여기에서는 수완부 분석법중 대표적인 방법으로 알려진 Skeletal Maturity Indicators (SMI) 법을 예로 들겠다.

Skeletal Maturity Indicators(SMI).

Fishman이 고안한 방법으로 모지(first finger), 중지(third finger), 약지(藥指, fifth finger)와 요골(radius)에서 6개의 해부학적 부위를 선정하여 각

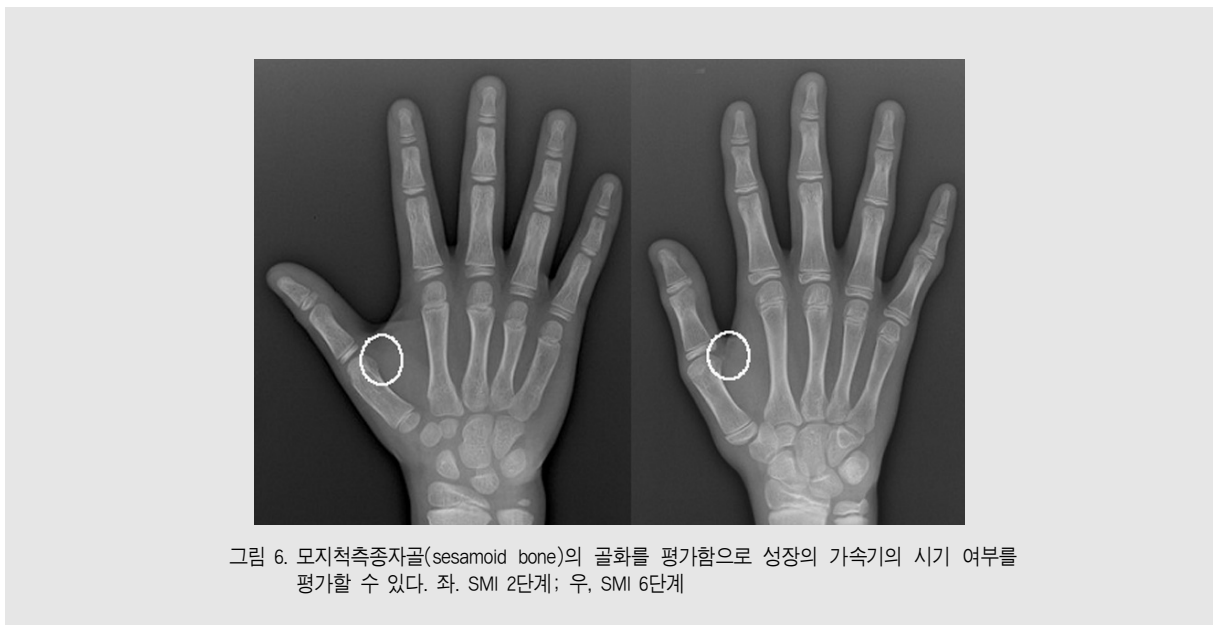
임상가를 위한 특집 2

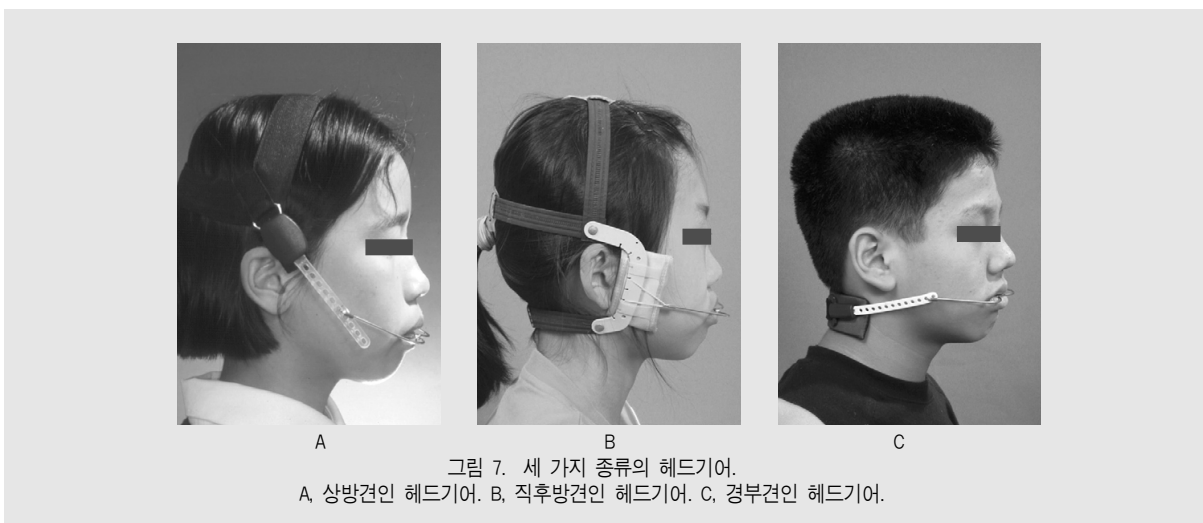

각을 골단(epiphysis)의 골화 정도와 골융합의 여부 등으로 구분하여 모두 11개의 골성숙 단계로써 사춘기 성장을 평가한다(그림 5). 표 1은 평가에 필요한 해부학적 부위를 각 각의 골화 단계로 분류한 것이다. 환자의 골화 단계를 평가하기 위해서는 우선 모지척측중자골(sesamoid bone)의 골화를 평가하고 골화가 되어 있는 경우 중지의 distal phalanx를 확인하여 capping 단계인지 아니면 융합단계에 대한 확인이 필요하다(그

림 6). 그 다음은 각 단계를 거슬러 올라가거나 내려가면서 환자의 정확한 골화 단계를 평가할 수 있다.

키의 최대 성장은 여성에서는 SMI 5단계에 일어나며, 남성의 경우 SMI 6단계에 일어나 남자가 소녀보다 한 단계 늦게 나타난다. 안면골의 성장곡선은 키의 성장곡선보다 후방에 위치하므로 상악과 하악의 최대 성장 시점은 여성에서는 SMI 6, 남성에서는 SMI 7 단계에 해당한다.





3. II급 부정교합 환자의 임상치료 술식

골격성 II급 부정교합을 대표적인 악정형치료법으로 헤드기어와 함께 악기능장치로서 Activator, Fränkel appliance, Headgear, Herbst 장치, Twin-block 등의 많은 장치가 사용된다. 이러한 장치를 사용할 때 기대하는 가장 바람직한 효과는 상악골의 수평적, 수직적 성장 억제와, 하악골의 성장 촉진이며 최종적으로는 적절한 치아배열과 바람직한 상하악의 골격적 관계를 형성하는 것이다.

헤드기어

상악골에 대한 구외력을 제공하는 헤드기어는 1800년대 후반에 이미 Kingsley와 Angle 등에 의해 사용되어온 II급 부정교합 환자에 대한 고전적인 장치로써, 장치의 효과는 악정형력에 의한 치아의 후방이동과 함께 상악골의 구조에도 영향을 미칠 수 있다. 헤드기어의 사용으로 상악 구치부의 후방이동이 이루어지는 동안 상악결절부위에 골의 침착이 일어나며 상악골은 전하방으로 성장하게 된다. 상악구치부에 미치는 악정형 효과가 상악골에 미칠 수 있는 골격적인 효과는 유한요소분석으로 이루어진바 있으며 이

때 상악골과 측두골 권골과 접형골 부위까지 정형력이 전달된다는 사실이 보고되었다.

(1) 헤드기어의 구조 및 분류

구치 튜브에 삽입되며, 외측보우는 구외끈에 부착되며 구외끈의 위치에 따라 상방견인(High pull), 직후방견인(Straight pull), 경부견인(Cervical pull) 헤드기어로 구분된다(그림 7).

(2) 헤드기어의 적응증 및 사용방법 (표 2)

헤드기어는 환자의 협조도가 필요한 장치이다. 따라서 장치를 제거하고 장착할 때에 무리한 힘을 가하지 않고 비교적 자연스럽게 이루어지도록 내측 보우의 조절이 필요하다. 그리고 환자의 협조도와 장치의 필요성을 강화시키기 위해서 첫 번째 약속은 2주 내로 잡아야 한다. 또한 적응력을 고려하여 처음 2주까지는 장치에 필요한 힘과 기간을 절반 정도로 감소시키고 점차 증가시켜서 환자의 협조를 돕는다.

효과적인 성장조절을 위해서는 헤드기어를 적어도 하루에 12~14시간 정도 장착하여야 하며, 편측당 12~16온스(350~450gm) 정도의 힘을 권하고 있다. 매번 내원시마다 구치부의 위치를 관찰하고 구치부 확장이 필요한 경우 내측 보우간 폭경을 약간 증가

표 2. 헤드기어의 용도에 따른 고려사항

용도	힘의 크기	착용시간	고려사항
II급 골격관계의 개선 (약정형효과)	편측당 450~600g(12~16oz)	12~16시간	치성효과를 최소화하고 골격적 효과를 증대시키기 위해 큰 힘이 요구된다. 400g 미만으로 16시간 이상 착용시에는 골격적인 효과보다 치성효과가 더 나타난다.
구치의 원심이동	편측당 200~250g(7~8oz)	12~16시간	초기 치아의 경사이동이 일어나면 외측보우를 상방으로 경사시켜 치근의 이동을 도와야 하며 1~3mm 정도의 과교정을 시행하여 헤드기어 종료 후 II급 구치관계로의 재발을 방지한다.
고정원 보강	편측당 200~250g(7~8oz)	12시간	TPA를 함께 장착하여 구치부의 회전을 막고 고정원을 강화시킨다.
보정	편측당 200g 이내	밤에 착용	치료 종료 후 성장이 남아 있는 경우 성장이 완료될 때까지 저녁때 착용하도록 한다.

시켜 준다. 치아는 후방으로 경사이동을 하며, 외측 보우를 짧게 하거나 위쪽으로 변형시켜서 힘의 방향이 구치의 상방을 지나게 하여 구치부 경사의 진행을 막아준다.

하기 때문에 단안모 환자에게 더욱 유리하다. 추가적인 적응증으로 약간 돌출된 상악전치와 약간 후방경사된 하악전치를 보이는 환자의 경우 장치들을 통한 치성효과를 더 기대할 수 있다.

약기능 장치

(1) 약기능 장치의 이론적 배경

약기능 장치의 이론적 배경은 1960년대 Moss가 제기한 기능적 기질 이론(functional matrix theory)이다. 이는 골과 연골의 성장이 자체의 성장 잠재력에 의하기보다는 주위 연조직의 조절에 의한다는 것이다. II급 약기능장치는 하악의 성장을 촉진시키고자 턱을 전하방에 위치시키도록 디자인되며, 이론적으로 과두가 glenoid fossa에서 신장되어 성장되고 있는 과두연골에 대한 압력이 감소되며, 과두에 대한 근육의 긴장도에 변화가 일어나서 정상적으로 일어나는 것보다 연골성 골성장의 양이 증가될 수 있다고 본다.

(2) 약기능 장치의 적응증 및 장치 종류

약기능 장치가 필요한 경우는 정상성장의 상악과 열 성장된 하악을 보이는 성장기 골격성 II급 부정교합 환자이다. 또한 장치가 하악 후방치아의 맹출을 유도

Activator 와 Bionator

Activator를 착용함으로써 환자는 연하시나 수면시 장치를 무의식적으로 적합시키려고 하며, 이때 근육이 활성화되어 이러한 근기능이 악골 구조의 변화에 영향을 미친다. 이러한 변화는 좀 더 바람직한 근기능을 유발하고 근육은 새로운 기능적 자극에 적용하여 변화를 야기한다. 이때 하악골은 구성교합에 의하여 정해진 위치에서 원래의 위치로 돌아가려고 하게 된다. 이러한 작용으로 상악치열은 후방으로, 하악치열은 전방으로 힘을 받게 되어 상악 전들의 개선에 효과가 나타난다. Bionator는 activator와 형태가 유사한 약기능장치로써 1950년대에 환자들의 편안감과 낮 동안의 장치 착용시간을 증가시키고자 독일의 Wilhelm Balters가 개발하였다. 따라서 아크릴릭의 사용을 현저히 감소시켰으며, 하악의 설측 flange의 크기가 줄었으며, 교합간에 최소한의 레진구성과 구개부에 레진을 대신하여 굵은 강선을 사용하였다.

하악 절치의 순측 경사를 막기 위하여 절치의 절단

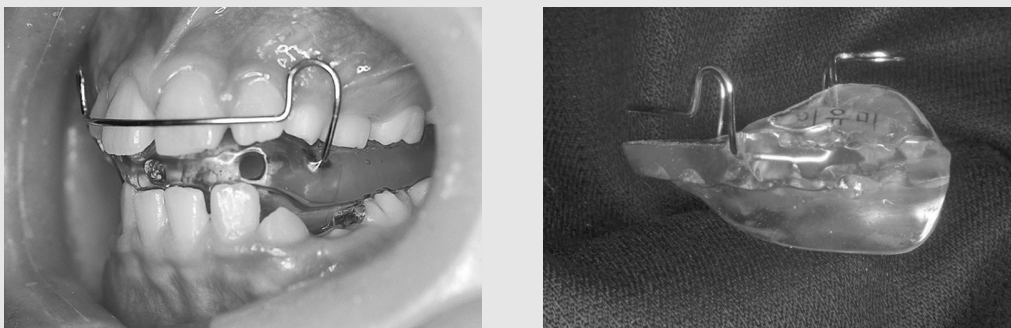

그림 8. 좌, Class II activator의 구내장착 사진; 우, Bionator. 혀와 주변근육의 평형을 유도하기 위해 구개쪽에 굵은 바가 원심을 향하도록 제작되며, 점막에서 1mm 떨어지게 한다.

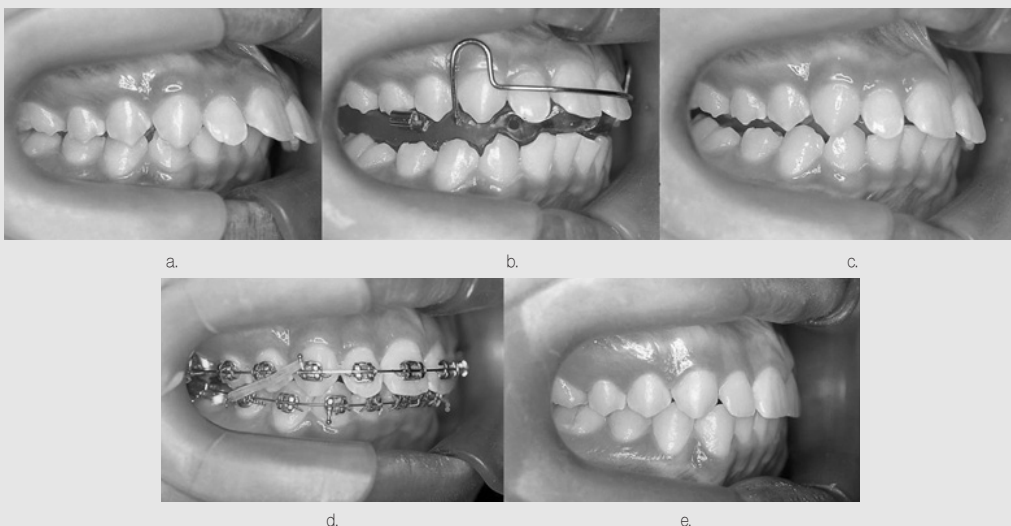


그림 9. Activator를 이용한 치료과정, a, 치료전 구내사진; b, activator를 장착한 상태; c, 장착 8개월 후 유지단계; d, 2차 치료 단계; e, 장치 제거후 구내사진.

연 1/4 부위를 덮는 incisal capping을 형성하거나 구치의 맹출을 허용하는 경우 유도면 (Flutes)을 형성할 수 있으며, screw나 여러 형태의 spring 등이 추가된 많은 변형이 있다(그림 8, 9).

Twin Block

Twin Block 장치는 1977년 William Clark에 의해 소개되었으며, 가철식 또는 접착식 형태로 사용되며, 상악과 하악에 경사진 유도면에 의해 하악의 하방 전방 위치가 결정된다. 이 장치는 하악골 운동을 거

의 전 범위에서 조절할 수 있고, 발음에 문제가 없으며, 간단하게 조절할 수 있다는 장점들을 갖기 때문에 많은 시간 동안 장치를 장착할 수 있게 한다(그림 10). 또한 치아와 접촉하고 있는 플라스틱 면을 삭제하여 맹출이 바람직한 경우에 이를 유도할 수 있다.

Frankel functional regulator (FR)

Fränkel은 장치 내에서 발생하는 힘이나 외적인 힘을 이용하는 다른 장치와는 달리 구강 외부의 근육을 차단함으로써 효과를 발휘한다. 치아와 치조골에 작

임상가를 위한 특집 2

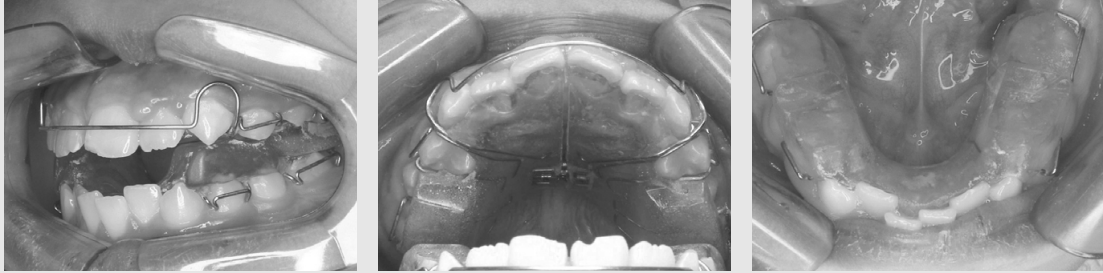


그림 10. Twin block을 장착한 구내사진. Twin block은 구내 가철식 또는 고정식으로 사용할 수 있으며, 저작시에도 착용을 권장하는 것이 원칙이다. 상악에 스크루를 이용하여 악궁의 확장을 유도할 수 있다.

용하는 입술이나 뺨으로부터의 근육력을 차단함으로써 악궁의 확장과 부정교합의 개선을 얻을 수 있다. 또한 구강전정 깊숙이 위치된 buccal shield나 lip pad에 의하여 골막(periosteum)이 외측으로 신장되어 악궁의 확대를 얻을 수 있다. Activator의 lingual flange와 달리 FR은 lingual acrylic pad에 의하여 하악의 전후방적 위치가 결정된다. 따라서 근육들은 새로운 위치에 적응하게 되고 부정교합이 개선될 수 있다(그림 11).

구성 교합 채득

구성 교합은 단순히 장치를 만들기 위한 교합 채득이라는 의미 외에 하악골의 새로운 위치로의 성장 유도를 위한 기능적 기질(functional matrix)을 만들

어 주기 위한 기준 위치(reference position)를 지정하는 것이므로 장치의 제작에 앞서 적절한 수평적 및 수직적 하악골 변위를 유도하는 것이다. 채득을 위한 몇 가지 지침은 다음과 같다(그림 12).

1. 전방 재위치 양은 하악의 최대 전돌양의 1/2, 즉 4~6mm 정도로 한다. 가급적 구치관계가 I급이 되게 한다. Overjet이 7mm 이상인 경우 장치를 두 단계로 나누어 제작한다.
2. 수직적 위치는 구치부에서 보통 4~5mm가 되게 한다. 구치의 맹출을 제한해야 하는 경우는 이보다 1~2 mm 더 개방시킨다. 하악 전치부에 cap을 씌우는 경우는 전치부에 2~3mm의 공간이 있어야 한다.
3. 상하악 정중선을 일치시킨다. 다만 이 때의 정중선은 denture midline 보다는 skeletal

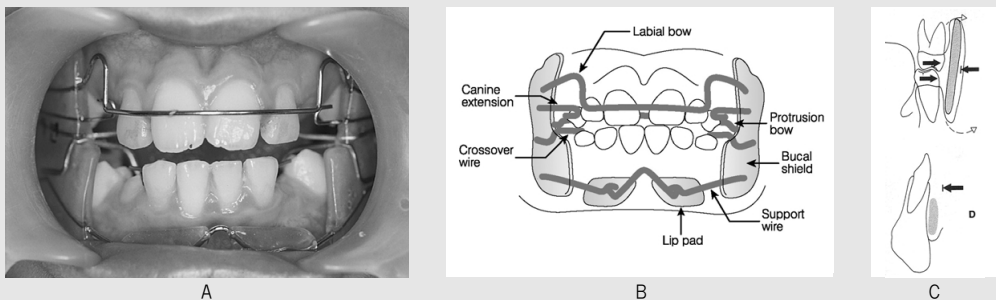


그림 11. Fränkel appliance. A, 구내장착 사진. B, C, Fränkel 장치의 모식도. 협측 쉴드와 lip pad가 골막의 신장을 위해 구강전정까지 연장되어야 하므로 세심한 인상채득이 요구된다.

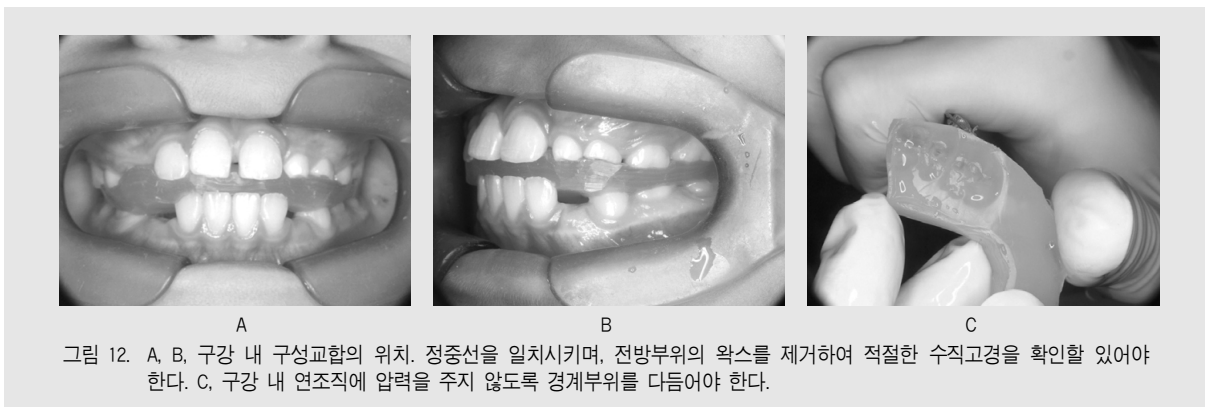

그림 12. A, B, 구강 내 구성교합의 위치. 정중선을 일치시키며, 전방부위의 왁스를 제거하여 적절한 수직고경을 확인할 있어야 한다. C, 구강 내 연조직에 압력을 주지 않도록 경계부위를 다듬어야 한다.

midline 혹은 apical base midline이 되어야 한다.

(3) 악기능 장치의 효과

장치의 효과를 향상시키기 위한 필요조건은 적절한 타이밍과 환자의 협조도이다. 악정형장치와 마찬가지로 환자의 안모 성장이 가장 활발한 시기에 가장 좋은 효과를 볼 수 있으므로 혼합치열기 환자에서는 치료시기에 대해 신중해야 한다. 또한 치아의 정출과 성장이 주로 밤에 일어나기 때문에 헤드기어와 마찬가지로 밤 시간 동안의 착용은 필수적이다.

(4) 장치 장착시 주의사항

우선 장치장착 시 전치부가 뜨지 않는지를 확인해야 한다. 이는 하악 전치부의 capping이 요구되는 증례에서는 전치의 순측경사를 방지하기 위해 더욱 요구된다. 만약 이 단계에 문제가 있다면 구성교합채득 시에 문제가 발생한 것이므로 구성교합의 재채득이 요구된다. 환자의 협조도를 구하기 위해 1주에는 1시간에서 8시간까지 착용시간을 점진적으로 늘리며, 2주째에는 밤동안 계속 착용할 수 있도록 한다. 부피가 큰 Fränkel 장치의 경우 연조직에 궤양이 생길 가능성이 높으므로 문제가 있는 경우 바로 내원시켜 장치의 연장부위를 조절해주어야 한다. 환자에 따라 습관적으로 dual bite을 보이게 되는 경우에는 육안적으로 II 급 관계가 개선된 것처럼 보여도 하악을 후방 유도하

여 하악골의 재위치가 이루어졌는지 평가해야 한다. 구치부 정출이 필요한 경우 아크릴릭 레진의 삭제를 시행하며, 고정식장치로 이행되는 기간이 짧도록 미리 구치부 교합을 개선시킬 필요가 있다.

(4) 헤드기어/악기능 장치의 병행

Activator는 하악을 전방으로 위치시켜주어 하악골의 성장을 촉진시켜주고 이때 생기는 근육의 반작용으로 상악의 성장을 억제시켜주는 것을 기대하고 사용하는 장치이지만 그 힘의 크기와 작용방향이 상악의 전하방 성장을 막기에는 적절하지 못하다. 이러한 장치들의 장단점을 보완하기 위하여 Teuscher는 activator에 headgear tube를 부착하고 headgear를 함께 사용하여 상악골의 전하방 성장을 막아주고 전치부에는 torque spring을 부착하여 상악전치의 설측경사를 막아주어 골격적 효과를 극대화시켜줄 수 있는 Teuscher 장치를 소개한바 있다(그림 13).

치료의 시기와 안정성

치료시기에 대한 안정성에 대해서는 주로 조기 치료와 만기 치료에 대한 골격적인 효과에 대한 연구가 계속 진행 중이며 정상적인 하악 평면각을 보이는 경우 조기치료와 만기치료에 대한 치료결과에 유의한 차이가 없음이 보고되고 있다. North Carolina와

임상가를 위한 특집 2

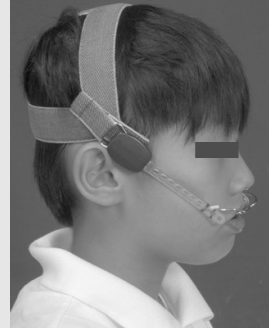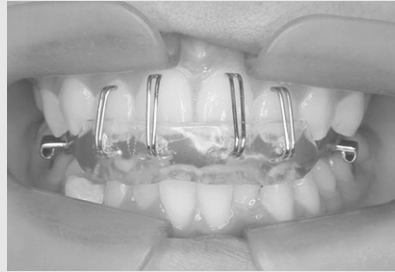


그림 13. 과도한 하악 평면각(steep mandibular plane angle)을 보이는 II급 부정교합의 치료전략 및 Teuscher 장치의 구성. Bionator와 헤드기어의 조합형태로 bionator에서 labial bow를 torque spring으로 바꿈으로써 상악전치의 설측경사를 최소화하며 많은 양의 하악전진을 유도할 수 있다. 헤드기어의 외측 bow는 짧게 하고 약간 상방으로 향하게 하여 상악 골의 저항중심을 지나도록 한다.

Florida 대학에서 진행되었던 RCT (randomized clinical trial)를 통해 조기치료에서 얻었던 골격적인 개선효과는 헤드기어 치료 시 상악의 억제를, 액티베이터에서 하악의 성장을 도모할 수 있다고 보고하였으나, 2단계 치료 동안 상쇄되어 결론적으로 만기 1단계 치료에 비해 유리한 골격적 효과를 얻지 못했다는 사실이 보고된 바 있다. 따라서 성공적인 악정형 치료 후에 지속적인 상악의 성장으로 인하여 악골간 부조화

가 재발될 수 있다는 점을 고려하여 우선 충분할 정도의 과교정(overcorrection)이 될 때까지 장치를 계속 장착할 필요가 있으며, 전치부에는 절단교합이 되도록 구치부는 1~2mm 정도의 과교정이 요구된다. 다른 방법은 단계적으로 장치의 착용 시간을 줄여주는 것이다. 상악의 과성장을 보이는 경우 성장이 완료될 때까지 밤에 장치를 계속 착용해 주어야 한다.

참 고 문 헌

1. Bishara SE : Textbook of Orthodontics. Saunders 377-8, 2001.
2. Harvold EP : The activator in interceptive orthodontics. Mosby 207-220, 1974.
3. R Frankel, C Frankel : Orofacial Orthopedics with the Function Regulator. Karger 36-40, 1989.
4. Petrovic A, Stutzmann JJ, Oudet C : Control processes in the postnatal growth of the condylar cartilage of the mandible. In McNamara JA : Determinants of Mandibular Form and Growth. Monograph 4, Craniofacial Growth Series. University of Michigan, Ann Arbor 101-153, 1975.
5. 남동석, 장영일, 백형선, 박영철 역. 최신치과교정학, 제 3판. 나라출판사 99-101, 2000.
6. You, ZH, Fishman, LS. Dentoalveolar changes related to mandibular forward growth in untreated Class II persons. Am J Orthod Dentofacial Orthop, 120: 598-607, 2001.
7. Lund, DI, Sandler, PJ. The effects of Twin Blocks: a prospective controlled study. Am J Orthod Dentofacial Orthop, 133: 104-110, 1998.
8. Harvold, EP, Vargervik, K. 1971. Morphogenetic response to activator treatment. Am J Orthod, 60: 478-490.
9. Camilla Tulloch, JF, Phillips, C, Koch, G. The effect of early intervention on skeletal pattern in Class II malocclusion: A randomized clinical trial. Am J Orthod Dentofacial Orthop, 111: 391-400, 1997.
10. Teuscher, U. A growth-related concept for skeletal Class II treatment. Am J Orthod, 74: 258-275, 1978.
11. Creekmore, TD, Radney, LJ 1983. Fränkel appliance therapy: Orthopedic or orthodontic? Am J Orthod, 83: 89-108.
12. Marschner JF, Harris JE. Mandibular growth and Class II treatment. Angle Orthod, 36: 89-93, 1966.
13. 백형선, 손병화, 박영철, 황충주, 유형식, 최광철, 교정 치료 길잡이: Vol II. 최신 임상 교정치료, 대한나라출판사, 61-83, 2004.