

# 치수의 구조와 생리, 진단

서울대학교 치과대학 소아치과학교실

조교수 김 영 재

소아환자에서 치수치료를 하게 되는 경우는 치아우식증에 의해 치수까지 우식병소가 침범하거나 와동형성 중 우발적으로 치수가 노출되었을 때 그리고 외상에 의한 치아손상이 치수손상을 동반했을 때이다. 치수치료에 대한 역사는 거의 수백 년 가까이 되고 진단이나 치료기법도 발전하고 있지만 여전히 생활력이 있는 치수의 감염과 염증을 조절하는 것과 소아환자에게 불편감이나 통증 없이 치수의 병적 변화를 진단하고 치료하는 것은 어려운 문제로 남아 있다.

그럼 거의 매일 행하고 있는 치수치료의 주인공인 치수가 어떤 특성을 갖고 있는지-지피지기면 백전백승이라고 했던가?—알아보고 진단에 대해서 고려해야 할 사항을 살펴보기로 하자.

## 1. 치수의 구조

유치의 치수는 조직학적으로 영구치와 유사하며 소성 결합조직(loose connective tissue)이다. 이 결

합조직은 신체 어느 부위에서나 볼 수 있는 조직이지만 경조직인 상아질에 완전히 둘러싸여 있고 상아질과의 경계를 따라 조상아세포가 배열되어 있는 점이 특징이다. 또한 치수는 해부학적으로 혈행의 출입구가 치근단공 또는 부근관공으로 한정되어 있어 혈액공급과 배출이 제한적이고 따라서 측부순환이 효과적으로 일어나지 못한다.

치수는 염증반응시에 삼출액이 세포사이에 소량만 축적이 가능하고 종창의 여지가 없기 때문에 염증부위의 압력이 비정상적으로 높아지게 되어 심한 동통을 야기하고 치수정맥의 허탈(collapse)로 혈액의 흐름이 장애를 받는다. 결과적으로 산소결핍과 국소적 괴사가 일어나게 된다.

치수를 구성하는 것은 1. 세포성분과 2. 세포외성분으로 섬유와 기질이 있고 그밖에 3. 혈관계, 4. 림프관, 5. 조직간액, 6. 신경조직 등이 있다.

치수를 주위에서부터 중앙으로 조직학적으로 검사해 보면 치수주위에는 조상아세포대, 조상아세포 하층의 무세포대, 무세포대에 인접하여 기질과 섬유세

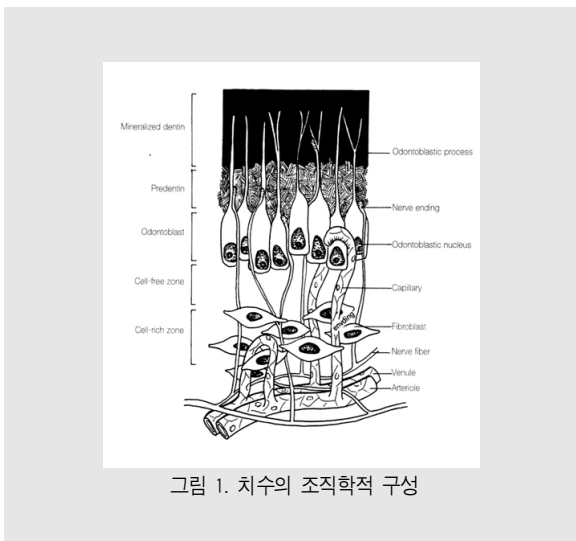


그림 1. 치수의 조직학적 구성

포 등이 존재하는 세포밀집대 그리고 치수의 주혈관과 신경의 존재가 특징인 치수심부 등으로 나눌 수 있다 (그림 1).

치수는 4가지의 기본적 기능, 1) 형성기능 (formative function), 2) 영양기능(nutritive function), 3) 신경기능(nervous function), 4) 방어기능(defense function)을 수행한다. 특히 조상아세포는 지속적으로 상아질을 형성하는 기능을 가지고 있으며 이는 마모나 우식증을 통한 치수의 노출을 최소화하기 위한 방편이 된다.

치수는 혈관계를 통한 치수-상아질복합체(pulp-dentinal complex)의 모든 생명요소들에 영양을 공급하기 때문에 영양기능을 가지고 있고 치수에는 감각 신경과 운동신경이 있으며 동통전파와 혈관조절에 중요한 역할을 한다. 치수에 가해지는 물리적, 화학적 그리고 세균 자극물에 대한 보호 작용을 하기 때문에 방어기능을 가지고 있다.

## 1. 치수의 세포성분(Cellular Elements)

### 1) 조상아세포(Odontoblast)

이 세포는 치수 주변을 둘러싸는 단일층을 형성하며 상아세관내로 연장되는 돌기를 갖고 있다. 조상아세

포돌기가 상아세관내 얼마나 들어가 있는가에 대한 논란이 많다. (0.7mm-DEJ) 조상아세포의 주 기능은 상아질 형성이다. 이 세포는 합성, 분비, 무기질 침착 세포로 볼 수 있다.

조상아세포의 수명은 알려져 있지 않으나 생활치아의 수명과 같을 것이며 한번 분화되면 더 이상 세포분열을 할 수 없다.

### 2) 조섬유세포(Fibroblast)

이 세포는 치수에서 가장 많은 세포이다. 치수 전체에 존재하지만 세포밀집대에 많이 모여 있고 전자현미경으로 관찰하면 별모양의 형태를 보인다. 이들 세포는 필요할 경우 치수 주변에서 신생조상아세포를 생성하게 하는 능력을 가질 수 있다고 생각되고 있다.

### 3) 미분화 간엽세포(Undifferentiated mesenchymal cell)

이 세포는 자극에 따라 조상아세포, 조섬유세포, 또는 대식세포로 분화될 수 있다. 이들은 세포밀집대와 치수심부 전체에 걸쳐 발견되며 종종 혈관과 연관되어 있다. 이들은 풍부한 세포질과 세포 돌기를 지니고 나이가 들면서 수가 감소한다.

### 4) 대식세포와 임파구(Macrophage & lymphocyte) 혈관 주위에 분포하는 방어세포

## 2. 세포외 성분(Extracellular Elements)

### 1) 섬유(Fibers)

조상아세포는 Type I 조섬유세포는 Type III의 교원섬유를 생성하며 이들이 치수에서 주로 발견되는 교원섬유로 치수전체에 걸쳐 다르게 분포하고 있다. 치수의 치근단부에는 치관부보다 교원섬유가 많아 발수 시에 치관부보다 치근단부의 치수를 제거하기 용이하다.

## 2) 기질(Ground Substance)

치수의 기질은 다른 소성결합조직의 기질과 유사한 hyaluronic acid, glycosaminoglycan, chondroitin sulfate, 탄수화물, 수분 등으로 구성된다. 이 기질은 세포의 대사물질과 폐기물의 이동 중개물로 작용하고 세균전파를 막는 barrier로서의 역할을 한다.

## 3. 혈관계(Vascular System)

치수 내로는 치근단공과 때로 측방관을 통해서 1~2개의 세동맥(arteriole)이 치수로 들어온 후 치관부 쪽으로 주행하면서 치수 전체에 걸쳐 더 작은 측지를 내고 또 분지가 갈라져서 여러 모세혈관으로 세분되어 광범위한 모세혈관망을 형성한다.

정맥순환 역시 근단공을 통해 이루어지는데 치수의 혈관계는 영양분, 조직액, 산소를 조직에 공급하고 조직으로부터의 대사산물을 제거한다.

## 4. 림프계(Lymphatic System)

치수내에는 림프관이 존재하는데 혈관과 신경섬유를 따라 주행하고 조직간액과 대사산물을 제거하여 치수조직 내압을 정상수준으로 유지시키는 기능을 행한다.

## 5. 조직간액(Intertitial Fluid)

조직간액은 모든 치수조직을 적시고 조상아세포돌기 주위와 상아세관을 채우고 있다. 치수는 상아질에 둘러싸여 있기 때문에 소량의 조직간액만이 허용되는 매우 제한된 환경으로 염증이 이들에 의한 조직내압이 평균 10mmHg에서 13mmHg로 조금 증가하면 치수는 가역성변화의 원인이 되지만 35mmHg로 증가하면 비가역성 변화를 초래한다.

## 6. 신경지배(Nerve Innervation)

신경은 혈관과 함께 근단공을 통해 치수내로 들어간다. 치수의 신경지배는 삼차신경의 구심성 감각신경 섬유와 상경부 신경절(superior cervical ganglion)에서 나오는 자율신경(주로 교감신경) 분지에 의해 이루어진다. 감각신경의 주 기능은 자극을 찾아 중추신경에 전달하는 것이고 교감신경의 주 기능은 생체의 내부 상태를 일정하게 지켜서 항상성(homeostasis)을 유지하는 것이다.

대부분의 치수 감각신경섬유는 A $\delta$  또는 C형 섬유이고 약 80%가 C형 섬유다. C형 섬유는 unmyelinated로 전도속도가 느리고 치수손상과 관련되어 나타나는 욱신거리는 동통과 지속적인 둔통(dull pain)을 전도한다. A $\delta$ 섬유는 직경이 보다 크고 전도속도가 빠르다. 이들에 의한 자극은 예리하고 쑤시는 동통으로 표현된다.

신경섬유는 치수조직내의 다른 세포들에 비해 괴사나 변성이 비교적 늦게 일어나며 이러한 사실은 임상적으로 전체 괴사가 일어난 것으로 보이는 치아에서 근관치료시의 자극에 환자가 동통을 느끼게 되는 이유가 되는 것으로 추측하고 있다.

## II. 치수의 생리

치수가 손상을 입게 되어 병적인 변화를 겪게 되는 원인은 많다. 주원인이 되는 치아우식과 세균, 수복치료, 교정치료, 치주치료, 발치와 같은 치과치료 뿐 아니라 치료시 사용하는 재료나 약물, 방사선자극 그리고 외상 등이 치수 손상을 유발할 수 있다.

치수의 자극과 손상은 결과적으로 치수에 염증을 일으킨다. 생활치수를 보존하고, 이들에 의한 손상으로부터 치수를 보호하는 것이 가장 바람직하다고 할 수 있는데 치수손상의 원인을 이해하여 깊은 와동을 형성할 때에는 매우 주의하여야 하며 건전한 생활치수를

유지하기 위해 힘써야 한다.

## 1. 치수질환의 원인

### 1) 세균학적 원인

우식상아질과 법랑질 내에는 많은 종류의 세균이 존재하는데 세균이 직접 치수조직에 침입하기 전 이들 세균으로부터 나오는 독소가 상아세관을 통해 치수에 손상을 야기한다. 상아질 내의 세균과 세균의 부산물은 치수에 있는 만성염증세포의 국소적 침윤을 야기하고 우식이 진행되어 치수가 노출되면 세균이 직접 치수에 침입하여 급성병소가 생긴다. 병소부위에 많은 다형핵백혈구가 모여들어 세균이 치수내로 더 깊이 확산되는 것을 막지만 치수노출 부위는 액화괴사 부위가 형성되어 만성염증 상태로 있거나 결국 전 치수가 괴사되게 된다. 이러한 변화는 세균의 독성, 현저히 증가된 치수내압을 피하기 위한 염증성 삼출액의 유리능력, 숙주저항력, 혈액량, 림프관을 통한 배농 등에 따라 다르게 나타난다.

### 2) 물리적 원인

#### 가. 기계적원인

기계적 손상은 외력에 의한 손상이나 병적 치아 마모 등이 원인으로 추락이나 타박같은 사고에 의한 치아의 파절, 또는 와동형성이나 치관형성시 노출된 상아세관을 통한 세균침입, 교정치료시 급격한 치아이동에 의한 치수손상 등이 있다.

잔존상아질이 와동형성 후 1.1~1.5mm 정도는 남아 있어야 치수의 염증과 세균침입을 막을 수 있고 상아질이 지나치게 건조될 때 상아세관내로 조상아세포의 핵이 흡입되어 손상을 받게 된다. 치수에 해로운 핸드피스속도는 3,000rpm~30,000rpm사이로 3,000rpm보다 작거나 200,000rpm보다 크면 안전하다.

와동형성에 사용하는 bur의 크기와 진동과도 상관

관계가 있는데 bur의 크기가 클수록 진동이 심해 손상도 크다.

#### 나. 온도

와동형성중에는 압력이 가해질 뿐만 아니라 열이 발생하여 치수로 전달되는데 시멘트가 경화할 때 발생하는 열이나 충전물을 연마할 때 발생하는 열도 치수손상을 일으키기 충분하다. 원숭이에서의 연구에 의하면 10°F의 온도상승에서 치수는 회복 가능하지만 20°F이상에서는 완전히 회복되기 불가능하다고 한다.

#### 다. 화학적원인

치수에 자극성이 있는 것으로 알려진 산부식겔, 복합레진이나 글라스아이오노머 등 치과재료도 치수손상의 원인이 된다.

## 2. 치수질환의 진행

치수의 염증은 급성 또는 만성이고 부분성 또는 전성 중 하나이며 감염되어 있거나 무균성이다. 그러나 염증이 부분적인가 아니면 전체적으로 염증이 진행되었는가는 때때로 조직학적으로도 판단하기 어렵고 세균이 있는지 여부는 배양이 아니고는 결정할 수 없기 때문에 유일한 치수염의 임상분류는 급성인가 만성인가 하는 것이 아닐까 한다.

급성치수염에서는 일반적으로 빠르고 짧은 동통(때로는 심하게 아픴)이 있는 경과를 취한다. 만성에서는 실제 증상이 없든가, 가벼운 동통이 있을 뿐이며 그렇기 때문에 대개 경과가 길어진다.

치수조직이 손상을 받으면 세포가 손상을 받고 histamine, bradykinin, arachidonic acid대사물과 같은 염증이 비특이성 매개물을 유리한다.

비특이성 염증반응 외에도 면역반응이 일어나 치수질환을 야기하고 지속시키게 되는데 우식증에 관여하는 세균이나 세균의 부산물이 항원으로 작용하여 상아세관을 통해서나 직접 치수에 여러 형태의 면역반응을

임상가를 위한 특집 1

일으킬 수 있다.

여러 종류의 면역글로불린이 염증치수에서 발견되었는데 T림파구, B림파구 및 T helper세포와 T suppressor세포 등이 관찰된다.

3. 치수병소의 진행

치수가 손상을 받으면 염증성 매개물이 유리되어 혈관의 확장과 모세혈관의 투과성이 증가한다(충혈). 결과적으로 혈관으로부터 조직 내로 삼출액이 빠져나오는데 정맥에서 제때 이를 제거하지 못하면 삼출액이 조직 내에 축적되고 축적된 삼출액은 신경종말에 압박을 줌으로써 동통을 일으킨다(치수염). 그리고 손상부위로는 백혈구가 이동한다.

혈류의 속도가 감소되고 혈액의 저류가 뒤따라 일어나고 혈전이 형성된다. 혈행의 장애와 파괴된 다형핵 백혈구에서 유리되는 lysosomal효소는 작은 화농을 일으키고 혈행의 장애는 영양공급 장애를 일으켜 치수에 괴사부위를 생성한다.

치수는 단단한 벽으로 둘러싸여 있어 탄성이 낮은 계통이다. 즉 치수는 근점공을 제외하고는 극히 단단하고 변형되지 않는 상아질벽으로 둘러싸여 있기 때문에 팽창할 수 있는 공간이 거의 없다. 따라서 모세혈관 투과성이 증가되어 조직압이 조금만 증가해도 치수손

상 부위에 정맥의 수동적인 압박과 완전한 붕괴까지도 야기된다. 압력의 증가는 국소적인 구획화된 부위에 있고 치수염증의 진행은 느리다. 그러므로 치수조직은 압력이 광범하게 증가되어 죽는 것은 아니다.

국소적 괴사부위에서의 염증성 산물의 유리는 인접 혈관의 장애를 가져오고 이는 조직압의 증가를 야기하게 되어 추가적 조직의 괴사를 가져온다. 이러한 악순환으로 염증은 전파되고 전 치수의 괴사로 이어진다. 이와 같은 염증성 변화 외에도 생리적 노화, 우식과 치주질환 등의 과정에서 오는 퇴행성 변화가 있다.

4. 국소마취에 대한 치수의 반응

치과치료 특히 치수치료 시 국소마취의 사용은 필수적인데 마취효과를 높이기 위해 함유되어 있는 혈관수축제는 혈행을 감소시킴으로써 해서 마취시간을 증가시키게 된다.

우리가 흔히 진료실에서 사용하고 있는 2% lidocaine with 1:100,000 epinephrine도 상당히 치수 혈류량을 감소시키는데 침윤마취 및 전달마취 시에는 혈류량 감소 지속시간은 차이가 있으나 치수 혈류량이 감소되고(그림 2) 치주인대 마취시에는 30분간 완전히 혈류가 감소될 수 있다는 연구가 있다(그림 3).

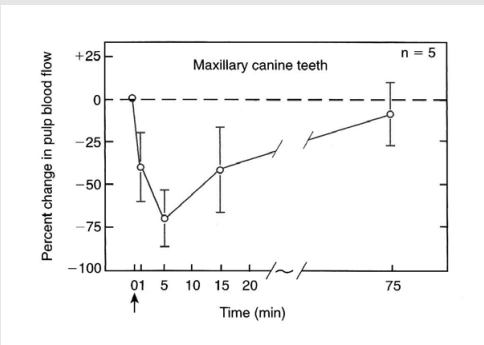


그림 2. 침윤마취가 치수 혈류량에 미치는 영향 (J Dent Res 63:650, 1984)

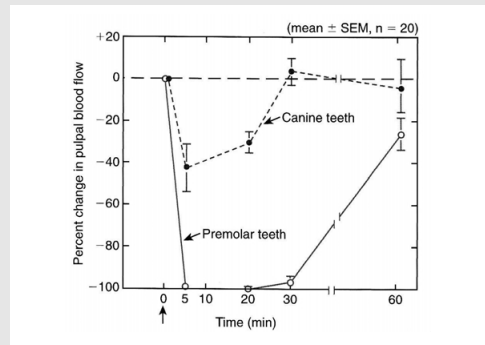


그림 3. 치주인대마취가 치수 혈류량에 미치는 영향 (J Endodon 12:486, 1986)

혈류의 감소는 완전히 감소된 후 3시간이 지나서야 정상레벨까지 회복되고 하악 전치부의 치주인대마취 및 치관형성 후 심지어 치수생활력을 잃었다는 보고도 있다.

일반적 수복치료시에는 1:100,000 정도의 epinephrine 농도가 적당하며 치수에의 영향을 최소화하기 위해서 전달마취 등의 다른 마취법을 고려해야 한다.

### III. 치수의 진단

#### 1. 통 증

유치에서의 통증의 병력은 치수상태를 감별하는데 썩 믿을만하지 않다. 아무런 불편감이나 증상 없이 치근단 농양을 야기하는 경우도 임상에서 흔히 접할 수 있다. 소아환자에게 다음과 같은 질문을 하여 정보를 얻는다.

“아이스크림 먹을 때 이가 아픈 적이 있었니?”

“사탕이나 카라멜, 초콜릿 같이 단 거 먹을 때 이가 아팠니?”

“따뜻한 물마시면 이가 아팠니?”

“가만히 있을 때에도 이가 아픈 적이 있었니?”

위와 같이 어린이가 이해할 수 있는 언어를 사용하여 온도자극 등에 의한 통증 병력을 조사한다. 그러나 어린이와 보호자가 모두 입을 모아 아픈 적이 있다고 하는 경우를 제외하고 그다지 믿을 만하지 않을 수도 있다. 보호자와 어린이의 대답이 상반되거나 모호한 경우가 종종 있고 치료에 대한 두려움 때문에 통증의 병력을 숨기는 경우도 많다.

통증의 종류에 따라 살펴보면 음식을 저작 시 일시적으로 통증을 호소하나 자극을 제거하면 통증이 사라지는 경우는 우식와동과 치수사이에 아직 얇은 상아질층이 남아 있다는 증거다. 만약 다른 임상적 증상이나 징후가 없다면, 통증은 음식물이 얇은 상아질층에

압력을 가하거나 음식물의 화학적 자극 또는 온도자극에 의한 것이다. 이러한 경우에는 실제 치아우식에 의한 노출은 없고 치수는 정상으로 회복될 수 있으며 치수복조술(pulp capping)을 시도할 수 있다.

그러나 아무런 자극이 없는데도 아픈 경우는 치수상태가 비가역적이라는 것을 의미한다. 치수는 충혈상태로 전될 수 없을 정도로 아프다. 보호자가 이가 아프다고 해서 진통제를 여러 번 먹었다고 한다면 심중팔구 치수치료가 필요한 상태이다. 급성인 경우 동요도가 없으며 방사선상에도 깊은 우식와동이 치수에 매우 근접해 있음을 관찰할 수 있다. 치수는 노출 즉시 심한 출혈을 보이게 된다. 이와 같은 상태의 치아에는 모든 치수조직을 제거하는 치수절제술이 필요한 경우가 대부분이다.

종종 아픈 건지 안 아픈 건지 잘 모르거나 조금 아픈 것 같다가 하는 경우가 있는데 우식병소가 깊고 방사선사진상에 치수까지 침범한 것이 확실하거나 치근단 병소가 존재하면 치수는 괴사된 것이다.

#### 2. 치아의 동요도와 타진

치아우식증과 관련하여 농양이나 누공이 생겼다면 이미 치수염이 비가역적으로 진행하여 치수절제술 또는 발치가 필요하다.

치아의 동요도가 증가했다면 이 역시 치수염이 상당히 진행되었다는 것을 의미한다. 물론 정상적인 탈락 시기의 유치의 동요도와는 구별해야 한다.

타진시 불편감이나 통증을 보인다면 대개 급성 치수염이나 치수충혈상태이다. 우식이 전혀 없다면 높은 수복물이나 치주질환에서도 나타나지만 치아우식증을 동반한다면 치수염이라고 진단할 수 있다.

아무런 증상이 없는데 외동을 형성하다가 치수가 노출되는 경우가 있다. 건전한 상아질에서의 기계적 노출의 드문 경우를 제외하고 연화된 상아질을 spoon excavator나 low speed bur로 제거하다가 치수가 노출된 경우에는 치수상태가 퇴행성으로 진행되었다

고 보아야 하며 치수치료를 시행해야 한다. 이러한 경우 대개 출혈이 심하다.

### 3. 방사선 사진

방사선사진은 치주인대강의 확대나 치근단 병소의 확인을 위해 필수적으로 사용되는데 우식증의 크기와 치수의 침범정도를 관찰하고 치근 분지부 및 치근단 병소 유무를 관찰한다.

소아환자에서 방사선사진의 판독은 성인보다 어렵다. 완전히 형성되어 있지 않은 영구치의 치근단은 치근단 병소와 구별해야 하며 정상적 치근흡수가 진행되고 있는 유치도 감별 대상이다.

방사선 사진상에서 치수를 덮고 있는 상아질이 보인다고 해서 치수노출이 되지 않았다고 판단하기에는 무리가 있다. 실제로는 치수와 관통되어 불규칙하게 석회화된 우식물질로 판명되는 경우가 있다(그림 4).

유치의 경우 치근 분지가 다공성이며 microchannel이 존재하여 치수의 병변이 있는 경우 치수강저(pulpal floor)를 통해 치근 분지부로 병변이 먼저 이동하므로 치근단보다 먼저 병변이 관찰된다.

치아우식증과 치수사이에 건전한 상아질 벽이 있는 것같이 보이지만 조직 표본에서 치수는 이미 노출되어 있으며 노출된 면에 괴사된 물질이 관찰된다. 치수 조

직은 진행된 염증 상태를 나타낸다.

### 4. 치수검사

유치와 미성숙 영구치에서 전기치수검사에 의해 치수 상태를 판단하는 것은 매우 부정확하다. 치수가 괴사되어 근관 내부가 액상으로 변성되어도 전기치수검사서 양성을 나타낼 수 있고 어린이의 공포심이 검사 결과에 영향을 줄 수 있다.

온도자극검사는 가열된 gutta percha cone이나 ice stick 등을 사용하는데 이러한 전기치수검사나 냉온자극검사는 그 자체만으로 환자에게 불편감과 동통을 야기하여 향후 치과치료에 나쁜 영향을 미치게 된다.

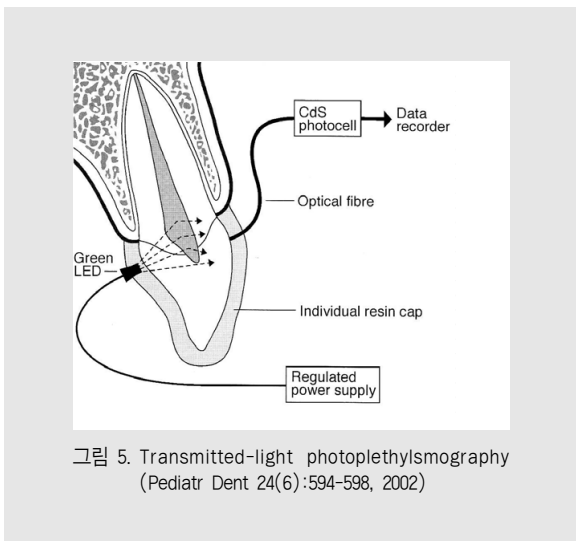
최근 새로 개발된 비침습적 방법으로 생체 말단인 치아의 치수조직 산소포화도를 측정하거나 빛이나 레이저를 이용하여 치수의 혈류 흐름을 측정하여 치수상태를 평가하는 방법이 개발되었다(그림 5).

### 5. 환자의 전신적 상태

치수의 평가에 있어서 치아와 치수상태를 진단하는 것은 물론 가장 중요하다. 그러나 환자의 전신상태를

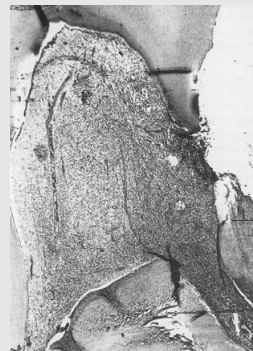
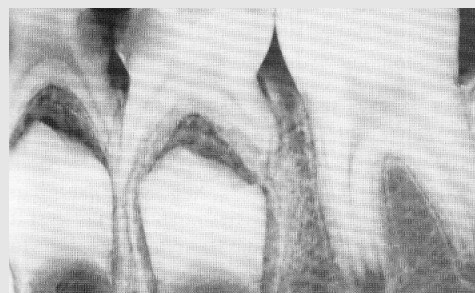
그림 4. 제1유구치의 방사선 사진과 조직표본



고려하는 것이 필요하다.

전신상태가 좋지 않은 어린이의 경우 치수치료를 시행하기 보다는 적절한 전처치 후 해당치아를 발거하는 것이 필요할 수 있다. 감염성 심내막염의 위험이 높거나, 신장이식, 백혈병, 항암치료, 주기적 호중구감소증 등 면역능이 저하되어 있고 감염에 취약한 소아환자에게 치수치료를 할 때에는 신중한 판단이 필요하다.

따라서 치수의 상태를 진단함과 더불어 환자의 전신상태를 살피는 것이 성공적인 치수치료와 건강을 유지하는 데 바람직한 치료방법 선택의 기준이 될 것이다.

## 참 고 문 헌

1. 대한소아치과학회: 소아청소년치과학, 서울, 신흥 인터내셔널, 2007.
2. Cohen S, Hargreaves K: Pathways of the pulp, 9th Ed, St Louis, Mosby, 2002.
3. 이인정, 이재문, 김현정 등: 유치 및 초기 영구치의 치수 신경분포, 대한소아치과학회지, 23:291-305, 1996.
4. 이재상, 김성교: 국소마취제에 함유된 에피네프린의 농도가 치수 및 치은 혈류에 미치는 영향, 대한치과보존학회지, 28:475-484, 2003.
5. 구분경, 이재호, 이종갑: Pulse oximeter를 이용한 치수생활력측정, 대한소아치과학회지, 27:103-107, 2000.
6. 손호현: 초고속 치질삭제가 치수조직에 미치는 영향에 관한 병리조직학적 연구, 대한치과의사협회지, 24:605-616, 1986.
7. Miwa Z et al: Pulpal blood flow in vital and nonvital young permanent teeth measured by transmitted-light photoplethysmography: a pilot study, Pediatr Dent 24:594-598, 2002.
8. McDonald R et al: Dentistry for the child and adolescent 8th Ed, St Louis, Mosby, 388-392, 2004.
9. Goldberg M, Lasfargues J-J: Dentin-pulpal complex revisited, J Dent 23:15-20, 1995.
10. Torneck CD: Dentin-pulp complex. In Ten Cate AR, editor: Oral Histology: Development, Structure, and Function, 5th Ed, St Louis, Mosby, 150-168, 2004.
11. Couve E: Ultrastructural changes during the life cycle of human odontoblasts, Arch Oral Biol 31:643-651, 1986.
12. Kim S: Ligamental injection: a physical explanation of its efficacy, J Endodon 12:486-491, 1986.
13. Kim S, Edwall L, Trowbridge et al: Effects of local anesthetics on pulpal blood flow in dogs, J Dent Res, 63:650-652, 1984.