

# 구강악안면 근막간극 감염의 처치

인제대학교 상계백병원 구강악안면외과

조교수 박 관 수

감염은 오랫동안 인간을 괴롭혀 왔으며, 숙주, 환경, 감염원의 세가지 인자들간의 균형이 깨졌을 때 발생하며, 특히 숙주의 저항력과 세균의 독성의 균형이 깨지는 경우에 발생한다. 치성의 감염은 심한 동통을 유발하기는 하지만 대개 치은이나 치수, 치조골 표면에 국한되어 나타나며 항생제의 발달에 의한 발생을 감소와 간단한 처치에 의해 치료가 가능함으로 인해 임상자들은 반복되는 일상의 진료에서 감염에 대한 경계를 소홀히 하게 되는 경우가 많다. 근막간극이란 화농성 삼출물에 의해 침식되거나 팽창될 수 있는 잠재성의 공간을 말하는데 근막(fascia)으로 둘러싸여 있으며 정상적인 건강한 사람에서는 존재하지 않고 감염에 의해 형성되는 공간이다. 자주 발생하지 않는 감염이라도 일단 발생한 후 적절한 치료가 이루어지지 않으면 환자는 큰 고통을 겪을 수 있으며 이러한 치성 감염이 표재성으로 진행하지 않고 심부로 퍼지게 되면 근막간극(fascial space) 감염이 발생하고 적절히 대처하지 않을 경우 더욱 깊은 근막간극으로의 확산을 초래하고 심각한 합병증의 발생을 증가 시킨다. 외래

위주의 개인 의원급 치과 의료 기관에서 상당히 진행된 근막간극 감염을 본격적으로 치료하기는 어렵지만 그 발생의 원인과 파급 양상, 치료, 예방 등에 관해 개괄적으로 이해하고 있어야 환자를 진료함에 있어 생각하지 못했던 감염의 발생이나 초기 근막간극 감염의 발생이 의심 될 때 실질적으로 대처할 수 있다.

## 1. 근막간극 감염의 원인, 원인균

대부분이 치성의 원인이며 치주 질환이나 치근단 병소, 제3대구치 주변의 지치주위염 등이 가장 흔한 원인이다. 근막간극 감염에서 배양된 균주는 호기성, 혐기성이 혼재되고 다양하며 가장 흔히 발견되는 것은 통성의 혐기성을 가진 구균(혐기성이지만 산소가 있어도 살 수 있는 세균, Facultative anaerobe)으로 Viridans streptococci 이다. 초기에는 호기성 세균이 침범하여 감염이 시작되지만 심부 조직내로 침투하면서 혐기성 세균이 성장하기 좋은 조건이 만들어져

혐기성 세균의 성장도 이루어 지게 되므로 근막간극 감염까지 발전된 증례에서는 대부분이 다양한 균주에 의한 혼합 감염 양상을 띠게 된다. 치성이 아닌 근막간극 감염은 치성의 그것보다 흔하지는 않으며 주사바늘에 의한 감염, 외상, 벌레에 물린 상처, 깨끗하지 않은 외과적인 처치, 구개편도의 염증, 타액선 감염 등이 원인이 될 수 있다. 전신적으로는 당뇨병이나 장기적인 약물 복용, 타과적 문제로 면역 억제 상태에 놓인 경우 표재성 감염이 더 쉽게 근막간극 감염으로 진행될 수 있다.

## 2. 근막간극 감염의 증상과 진행 과정

근막간극 감염이 해소되기까지의 진행은 접종 (inoculation), 봉와직염 (cellulitis), 농양 (abscess)의 세 단계로 이루어진다. 접종 단계는 세균의 침투와 균집만이 이루어진 감염 초기 1~3일 사이의 단계로 약한 동통과 가벼운 종창, 말랑말랑한 빵

덩어리와 같은 느낌의 종창이 나타나는 시기이며 이 시기에는 호기성 균주가 주류를 이루고 있다. 봉와직염 단계는 감염 3~7일 정도에서 나타나며 좀 더 단단해진 종창과 명확한 압통과 자발통을 보이고 병변 내는 묽은 점액과 약간의 농이 혼재된 국면으로 국소적 열감이 심해지는데 호기성 균과 혐기성 균이 혼합되어 존재하는 시기이다. 농양 단계는 5일 이상 지난 시기에 해당하며 파동성을 보이는 국소화된 종창이 나타나고 주로 혐기성 균주가 번성하게 된다. 이러한 시기적 구분은 임상적으로 명확하지 않을 수 있고 심부 근막간극에 나타난 경우는 종창이나 파동성을 직접 감지하지 어려운 경우도 많다. 더불어 감염의 초기에도 뚜렷한 종창이나 동통 없이 전신적으로 미열과 함께 개구장애 등의 소견을 보이는 경우를 많이 볼 수 있다.

또한 국소적으로 시작된 근막간극 감염이라도 근육이나 결합조직으로 둘러싸여 있는 간극의 특성상 근육의 움직임, 수축, 이완에 의해 인접 간극으로 감염의 확산이 일어나며 표재성 간극에서 시작된 감염이 심부 간극으로 쉽게 확산될 수 있는 이유이다.

표 1. 구강악안면 근막간극의 경계와 감염의 원인(참고문헌 3에서 인용).

Space	Borders				Likely Causes
	Anterior	Posterior	Superior	Inferior	
Canine	Nasal cartilage	Buccal space	Quadratus labii superioris m.	Oral mucosa	Upper cuspid
Buccal	Corner of mouth	Masseter m., pterygomn. space	Maxilla, canine space	Mn. tissue and skin	Upper bicuspid Upper molars Lower bicuspid
Submandibular	Ant. belly of digastric m.	Post. belly of digastric m.	Inf. and med. surface of Mn.	Digastric tendon	Lower molars
Submental	Inf. Border of Mn.	Hyoid bone	Mylohyoid m.	Investing fascia	Lower anteriors, Fracture of symphysis
Sublingual	Lingual surf. of Mn.	Submandibular space	Oral mucosa	Mylohyoid m.	Lower bicuspid Lower molars Direct trauma
Pterygomandibular	Buccal space	Parotid gl.	Lat. pterygoid m.	Inf. border of Mn.	Lower 3rd molars
Submasseteric	Buccal space	Parotid gl.	Zygomatic arch	Inf. border of Mn.	Fracture of angle
Lat. Pharyngeal	Sup. and mid. pharyngeal constrictor m.	Carotid sheath and scalene fascia	Skull base	Hyoid bone	Lower 3rd molars Tonsillar infection

### 3. 근막간극의 종류(표 1.)

치성 감염에 의해 직접적으로 이환되는 간극을 일차성 근막간극이라 하고 일차성 근막간극이 확산되어 감염되는 간극을 이차성 근막간극이라 부른다. 일차성 근막간극에는 상악에서 견치간극, 협부간극, 측두하간극, 하악에서 이부간극, 협부간극, 악하간극, 설하간극 등이 있고, 이차성 근막간극은 교근간극, 익돌하간극, 측두하간극 등이 있다. 이차성 근막간극으로의 감염은 일차성 근막간극에 대한 처치가 잘 이루어지지 않았을 때 나타나므로 감염의 정도가 심하고 합병증의 발생이 높아지며 치료가 어렵게 된다. 이차성 근막간극을 넘어서 감염이 더 확장되면 경부의 심층 간극까지 침범하게 되는데 측근두간극, 후인두간극, 전척추간극 등으로의 확장과 함께 생명의 위협을 주는 수준에 이르게 된다.

이러한 근막간극들은 서로 연결이 되어 있으므로 1개의 근막간극만 이환된 경우보다는 복수의 근막간극을 침범한 경우가 많으며 임상적으로 이환된 근막간극을 정확히 구분 짓기는 어려운 경우가 많다. 이러한 근막간극 감염중에 임상에서 알아두어야 할 몇 가지를 소개하면 다음과 같다.

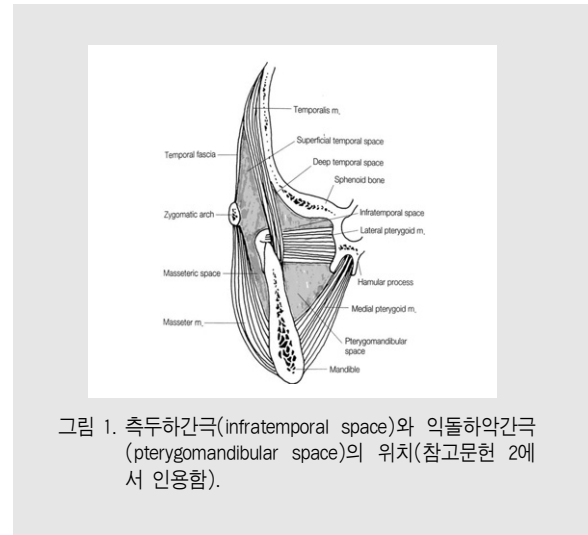
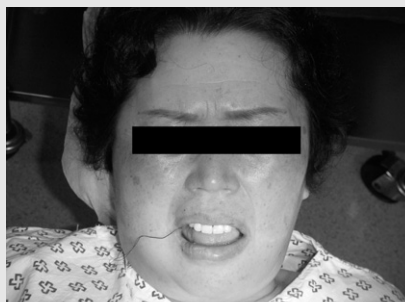

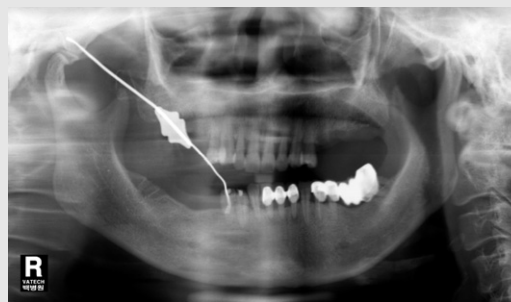그림 1. 측두하간극(infratemporal space)와 익돌하악간극(ptyergomandibular space)의 위치(참고문헌 20에서 인용함).

#### (1) 견치간극(canine space)

구각거상근(levator anguli oris m., L.A.O.)과 상순 거상근(levator labii superior m., L.L.S.) 사이의 간극으로 감염의 원인치아는 상악 견치가 가장 흔하고 상악 측절치나 소구치가 원인이 되는 경우도 있다. 임상적인 특징은 코의 측면 부종으로 인해 비순구가 알아지고 하안검까지 종창이 진행되어 눈을 잘 뜰 수 없는 상태가 된다. 원인 치아의 주변으로 종창이 심한 구강 전정 부위의 파동성을 촉진한 후 절개와 배농



A. 중증도의 개구장애를 보이지만 외부로 드러난 종창은 심하지 않다.



B. 배농로의 위치를 찾기 위해 probe 를 삽입한 후 촬영한 파노라마 사진.

그림 2. 상악 제3대구치 발거후 발생한 측두하간극과 심부측두하간극의 감염

을 시행한다. 눈 주변의 종창이 심하므로 진료 과정 중에 이러한 감염이 발생하면 환자는 불만을 많이 토로하게 되고 입상의는 난처한 경험을 하게 되지만 적절히 처치하면 회복속도가 매우 빠르고 합병증도 적어 좋은 예후를 보인다.

**(2) 측두하 간극(infratemporal space)**  
(그림 1, 2.)

상악 후방에 위치하는 간극으로 내측으로는 접형골의 익돌돌기 외측판, 상방으로 두개저에 의해 경계지워지며 외측으로 심부 측두 간극과 연결되어 있다. 감염은 드물게 일어나며 원인은 주로 상악 제3대구치인데 개구장애가 나타나지만 겉으로는 종창이 심하게 관찰되지 않는다. 상악 구강 전정을 통해 배농을 시도하며 감염의 진행되면 심부 측두 간극(deep temporal space)으로 감염이 확산된다.

**(3) 협부간극(buccal space) (그림 3.)**

외측으로는 안면 피부, 내측으로는 협근(buccinator m.)에 의해 경계지워지는 간극으로 감염의 원인은 주로 상악이나 하악 구치이다. 전형적으

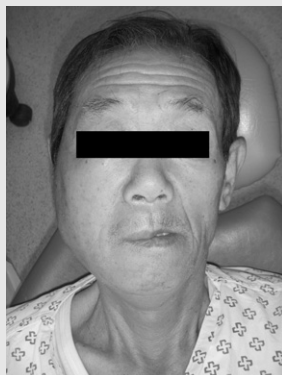

그림 3. 하악 구치부 잔존 치근에서 유래한 협부간극(buccal space)과 교근간극(masseteric space) 감염.

로 협부의 종창을 볼 수 있으며 옛 어르신들이 “이가 아파서 볼이 심하게 부었다” 하여 이런 증상은 치아에서 발생하는 감염이라는 것을 일반인들도 흔히 알고 있고 발생 빈도도 높은 감염이다. 구강 전정부위의 파동성이 심한 부위를 촉진하여 절개와 배농을 시행하면 쉽게 증상이 완화된다.

**(4) 악하간극(submandibular space)**  
(그림 4, 5.)

상부로는 악설골근(mylohyoid m.), 외측으로는

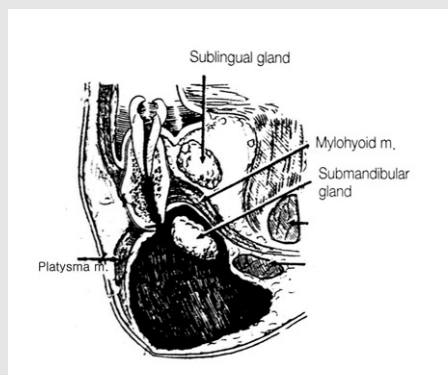


그림 4. 악하간극(submandibular space)의 위치(참고문헌 2에서 인용).

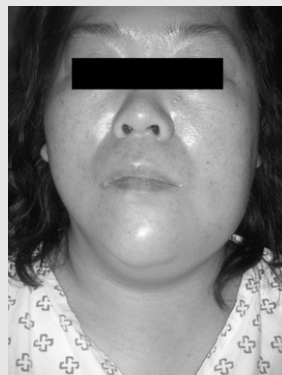

그림 5. 하악 좌측 제2대구치 치근단 농양에 의한 악하간극 감염.

## 임상가를 위한 특집 1

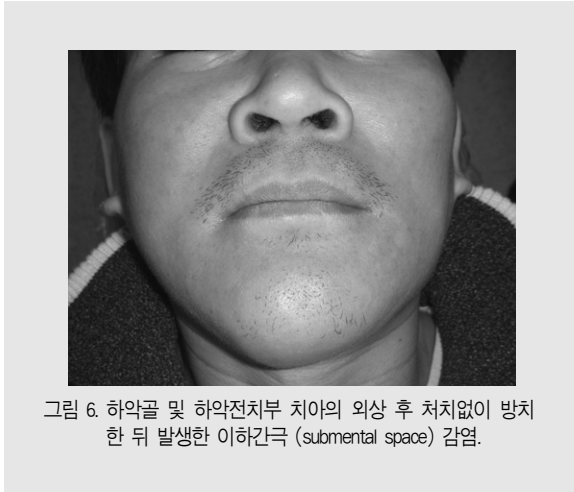

그림 6. 하악골 및 하악전치부 치아의 외상 후 처치없이 방치한 뒤 발생한 이하간극(submental space) 감염.

광경근(platysma m.), 그리고 피부에 의해 둘러싸여 있는 간극으로 하악 제3대구치에 의해 흔히 감염이 발생하는 간극이다. 하악의 측면과 하방으로 단단한 종창이 촉진되는 특징을 보이며 구강 전정 부위의 종창은 그리 심하지 않다. 절개 부위는 구강내로는 대구치 협측 구강 전정부위나 설측 구강저를 선택할 수 있지만 농양의 형성 부위까지 원활한 접근이 어렵고 접근이 가능한 경우에도 배농로를 잘 설정하기가 어려워 구강외로의 절개가 필요한 경우가 많다.

### (5) 설하간극(sublingual space)

구강저 점막과 악설골근 사이에 위치하며 다른 간극으로의 감염 파급이 없다면 구강외로의 종창은 없이 구강저의 종창과 연하근란, 이중설 등이 나타난다. 원인치아는 소구치나 제1대구치인 경우가 많다. 절개는 구강저 내측으로 시행하며 설신경, 악하선 도관 손상 등에 주의하여야 한다

### (6) 이하간극(submental space) (그림 6.)

양측 악이복근(digastrics m.) 전복 사이와 상방으로 양측 악설골근과 이근(mentalis m.), 하방으로는 피부 사이에 존재하는 간극으로 주로 하악 전치에

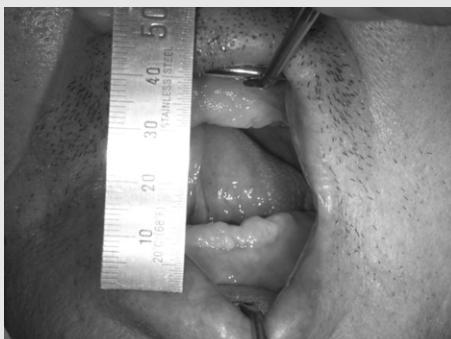의해 감염이 일어나고 턱끝 부위의 종창으로 쉽게 알 수 있다. 구강내 절개 보다 턱끝으로 구강외 절개를 가하는 것이 원활한 배농로를 확보하기 쉽다.

### (7) 교근간극(masseteric space) (그림 3.)

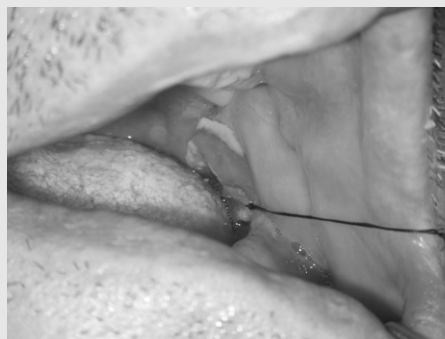교근과 하악골 상행지의 외면 사이로 상방은 관골궁 및 측두하극, 전방은 이하교근막, 후방은 이하근막(parotid fascia)과 이하선으로 둘러 싸여있는 간극으로, 주로 협부간극이나 하악 지치주위염의 확산에 의해 감염된다. 임상적으로는 하악골 우각부위의 종창과 교근의 염증으로 인한 개구장애를 나타낸다.

### (8) 익돌하악간극(pterygomandibular space) (그림 7.)

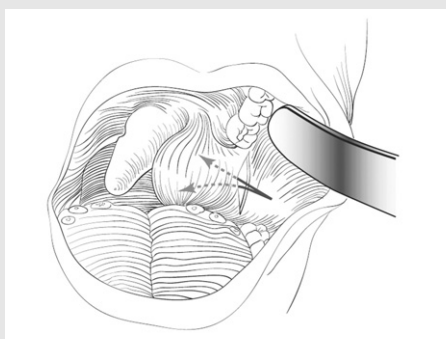
하악골의 내측과 내측 익돌근(med. pterygoid m.) 사이에 존재하는 간극으로 이 부위의 감염이 발생한 경우는 외부로는 종창과 같은 전형적인 감염의 증상을 보이지 않으면서 개구장애의 소견을 보이는 경우가 많다. 감염의 원인은 지치주위염, 하치조신경 전달 마취, 하악 제3대구치의 발거 등이다. 특히, 하악 제3대구치의 외과적 발거시 설측으로 기구를 무리하게 조작하는 것이 익돌하악간극 감염의 원인이 될 수 있다. 제3대구치 발거후 별다른 종창 없이 심한 개구장애의 소견이 지속되면 국소화된 익돌하악간극의 감염인 경우가 많은데 강제로 개구시켰을 때 환자는 측두하악관절 주변의 동통도 심하게 호소하므로 임상자들은 측두하악관절에 관련된 문제까 생긴 것으로 착각을 일으키기 쉬워 악관절에 관련된 치료를 시도하다 내원하는 경우도 볼 수 있어 주의 를 요한다. 절개는 하악지 내측과 익돌하악봉선 사이에 수직으로 가하여 배농을 시도하며 개구장애로 인해 절개부의 선택과 배농로의 확보에 어려움이 있을 수 있다.



A. 무치악임에도 최대개구량 20mm 미만의 심한 개구장애를 보이고 있다.



B. 절개 및 배농술을 시행한 모습.



C. 익돌하악간극이나 측인두간극 감염의 절개 부위(참고문헌 30에서 인용).

그림 7. 하악 좌측 제3대구치 발거후 발생한 익돌익돌하악간극(ptyerygomandibular space) 감염

### (9) 측인두간극(lateral pharyngeal space) (그림 7C, 그림 8.)

상방으로 두개저의 접형골, 하방으로 설골, 외측으로 내익돌근, 내측으로는 상인두수축근, 전방으로는 익돌하악 봉선, 후내방으로는 전척추근막으로 경계되는 간극으로 제3대구치 치관주위염이나 익돌하악간극 감염이 확산되어 생기며 구개편도염 등이 원인이 되어 생기기도 한다. 익돌하악간극 감염과 비슷한 증상을 보이는데 심한 개구장애, 하악 우각부 하방의 경부 종창, 측인두벽 종창 등이 관찰되며 진행되면 상방 두개저로의 감염 확산으로 인한 뇌농양, 후인두간극으로의 확산시 급성의 호흡 곤란이 생겨 위험할 수 있다.

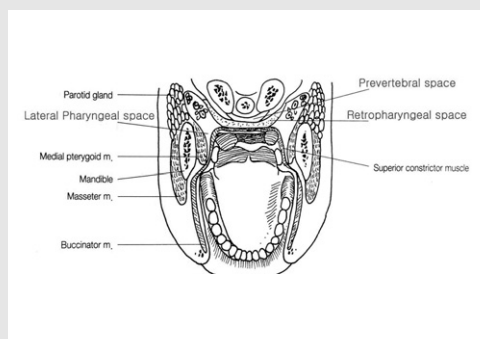
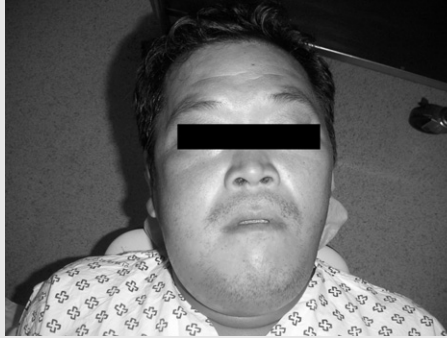
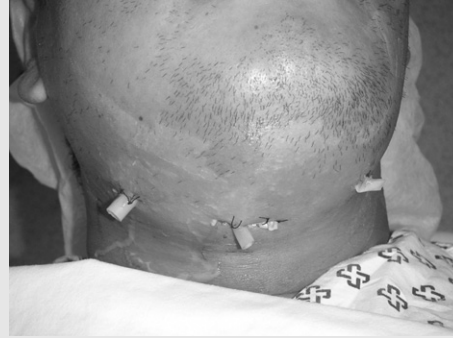
그림 8. 측인두간극(lateral pharyngeal space), 후인두간극(retropharyngeal space), 전척추간극(prevertebral space)의 위치(참고문헌 2에서 인용).

임상가를 위한 특집 1



A. 전형적인 모습으로 악하부, 이부 및 경부까지 나타난 종창.



B. 절개 및 배농술을 시행한 모습.

그림 9. 루드윅 안자이나(Ludwig's angina).

(10) 루드윅 안자이나(Ludwig's angina) (그림 9.)

양측성으로 이하간극, 악하간극, 설하간극이 함께 감염에 이환되는 경우를 일컫는 병명으로 이차성 근막간극으로 감염이 빠르게 이행되는 독성의 봉와직염이다. 구강저 종창으로 인한 이증설과 파동성이 없는 악하부의 광범위한 종창 등이 특징적으로 나타난다. 적절한 기도 유지와 절개 배농이 그 치료법이다. 1940년대에는 치사율이 50%가 넘을 정도로 치명적인 질환이었지만 감염 초기 기도 유지 관리와 절개와 배농

등 외과적 처치가 적절하게 이루어지게 되면서 치사율이 한자리수 미만으로 감소하게 되었다. 이러한 형태의 감염은 환자의 전신적 상태가 좋지 않을 때 더 잘 발생하므로 전신 질환을 잘 조절하면서 초기에 적절한 대응을 하는 것이 치료의 성패를 결정하는 매우 중요한 요소이다.

4. 근막간극 감염의 치료와 예방

(1) 절개 및 배농(그림 10, 11, 12)

근막간극 감염에서 절개와 배농은 가장 기본적인 처치이다. 항생제가 발달하기 이전에도 감염 발생 부위에 대한 절개배농술을 통해 많은 환자들이 성공적으로 회복되었다는 사실은 근막간극 감염의 치료에 있어서 절개와 배농이 얼마나 중요한 역할을 하는지를 알려준다.

구강내 절개의 경우는 대개 국소마취하에 가능하며 가장 파동성이 높은 부위를 선택하거나 중력에 의해 배농이 원활하게 이루어 지는 부위를 선택하면 된다. 국소화된 치은 농양 등에서는 환자의 외상을 줄인다는 의미에서라도 절개의 길이를 짧게 하는 것이 좋으나

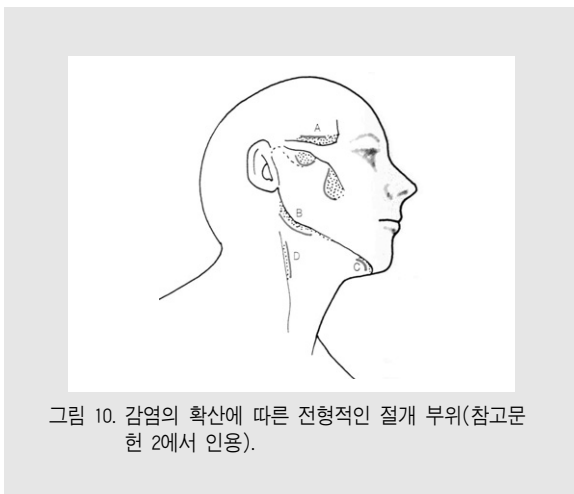
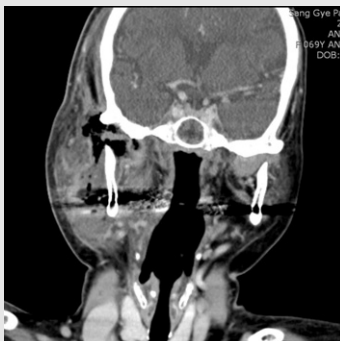
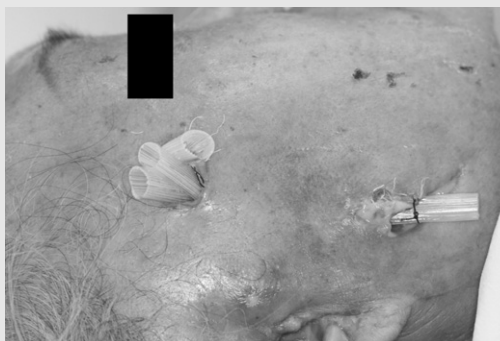
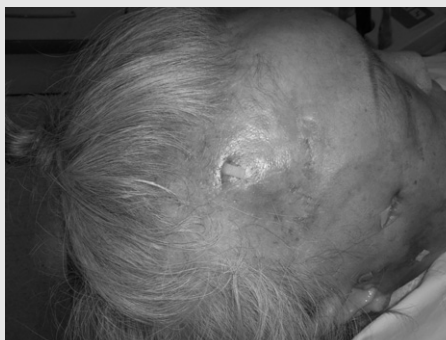그림 10. 감염의 확산에 따른 전형적인 절개 부위(참고문헌 2에서 인용).



A. CT 소견으로 농과 가스의 형성이 여러 곳에서 관찰된다.



B. 다발성 근막간극 감염으로 수차례에 걸쳐 절개 및 배농술을 시행한 모습.



C. 수차례에 걸친 절개 배농술에도 두정부쪽으로 확산되어 추가 절개를 시행함.

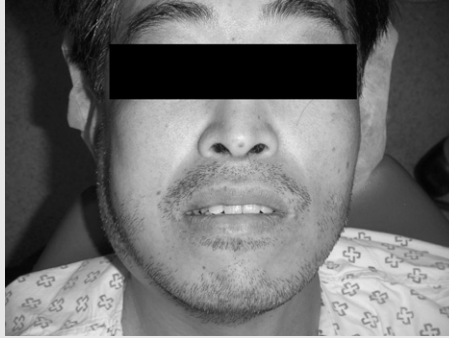그림 11. 다발성 근막간극 감염 환자.

근막간극 감염에서는 질병의 빠른 확산과 합병증을 방지해야 하는 것이 우선이기 때문에 절개의 길이는 너무 짧아서는 안되며 원활한 배농이 이루어질 수 있을 정도로 충분한 길이가 되어야 한다. 다만 하악 소구치부 주변에 절개를 가할 때는 이신경이 주행하고 있어 손상시 하순부 감각이상이 나타날 수 있으므로 절개 부위의 선택에 있어 주의가 필요하다. 절개 부위를 적절히 선택한 후에는 점막 절개를 가하고 지혈겸자 등을 이용해 절개부위를 넓히면서 농이 생성된 부위로 접근한다.

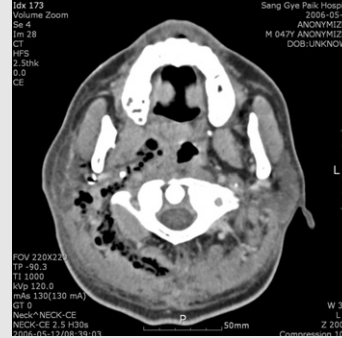감염이 다수의 근막간극을 침범하면서 빠르게 확대되거나 구강내 절개로 원활한 접근로를 확보하기 어려운 때는 구강외 절개가 필수이다. 구강외 절개는 국소 마취하에서도 가능하지만 그 범위가 넓을 때는 전신마

취하에서 시행하게 된다. 임상에서 가장 흔하게 구강외 절개가 이루어지는 경우는 악하간극 감염이다. 하악 우각부에서 안면신경의 위치를 피해서 피부 절개를 가한 후 광경근을 절개한 다음 교익삼각건(ptyergomasseteric sling)을 지나 하악 하연쪽으로 접근한 후 구강내 절개와 마찬가지로 지혈겸자 등을 이용해 농이 생성된 부위로 접근하여 배농로를 확보하며 구강내로 절개한 부위와 개통시켜 좀 더 원활한 배농이 이루어지도록 하기도 한다. 감염의 확산 부위에 따른 전형적인 절개 부위는 그림 10과 같다. 수술 전에 조영제를 투여한 후 컴퓨터 단층사진 촬영을 시행하면 정확한 농의 형성 부위를 확인하고 절개 부위를 선택하는데 도움이 된다. 절개와 배농술 후에는 적절한 배농관을 삽입하여 절개부위가 닫히지 않도록

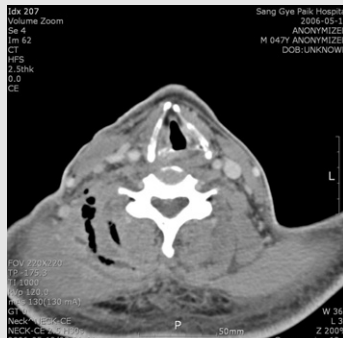임상가를 위한 특집 1



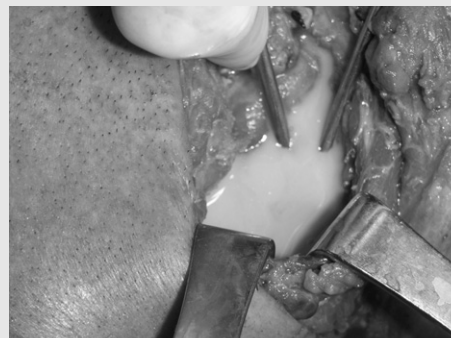A. 우측 경부 종창을 보이고 있다.



B. CT 소견-측인두극 감염 소견으로 간극주변으로 공기 방울 형성.



C. CT 소견-척추 측방 부위로 확산된 감염에 의한 공기 방울 형성.



D. 경부 절개를 통해 다량의 농이 배출되는 모습으로 척추가 지 확산된 감염으로 인해 척추 전문의에 의한 절개 배농술도 함께 시행되었다.

그림 12. 상악 대구치 발치후 발생한 측인두극 감염이 경부를 통해 척추 측방 부위까지 확산된 환자.

하고 식염수로 자주 충분히 세척하여 주는 것이 감염의 회복에 도움을 준다.

아직 농이 제대로 형성되지 않은 봉와직염 단계라도 빠르게 확산되는 루드윅 안자이나와 같은 경우 절개를 시행하면 치유가 빨라진다는 보고가 있으므로 농이 확실히 형성되기까지 절개 시기를 늦추는 것이 항상 좋은 것은 아니다. 또한 새로운 간극으로의 감염 확산이 계속 될 때에는 적절한 조절이 이루어질 때까지 새로운 부위에 절개배농술을 반복할 수 있다.

(2) 항생제 치료

1928년 플레밍이 페니실린을 발견한 이래 1940년

대에 들어 대량 생산이 이루어지기 시작하면서 환자의 감염 방지나 치료에 항생제가 적극적으로 사용되기 시작하였다. 비록 외과적 처치가 근막간극 감염의 치료에 가장 중요하지만 감염의 원인 균주를 통제하는데 있어 항생제의 사용은 필수적이다. 항생제의 선택에 있어 원인 균주를 배양하고 감수성 검사가 이루어진 후 그에 따라 처방하는 것이 옳으나 그와 같은 검사 결과가 나오기까지는 경험적인 선택이 이루어진다. 항생제는 다음과 같은 점을 고려하여 선택한다.

- Host factors : 원인 균주, 환자의 면역 능력, 알러지, 이전의 항생제 치료 여부, 임신·연령 등
- Pharmacologic factors : 약물의 작용 범위, 약물의 대사, 부작용, 약물간의 상호작용, 가격 등

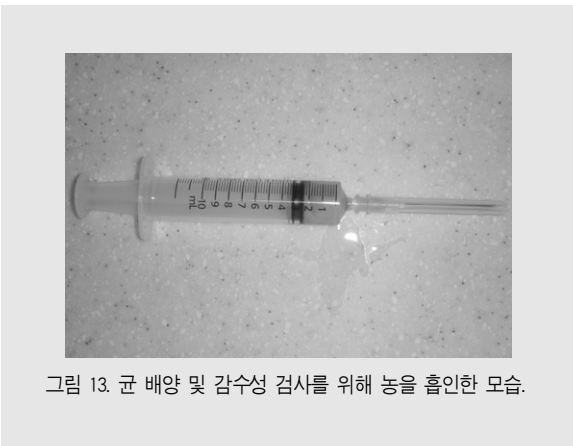

그림 13. 균 배양 및 감수성 검사를 위해 농을 흡인한 모습.

치성의 구강악안면 근막간극 감염은 앞서 서술한 바와 같이 혼합균주에 의한 감염이 대부분이므로 경험적으로 선택되는 항생제는 페니실린 계열이나 세팔로스포린 등과 함께 metronidazole 같은 혐기성 균주에 작용하는 항생제이다. 페니실린 계열에 알러지가 있는 경우는 클린다마이신(clindamycin)과 같은 약제를 단독 사용할 수도 있다. 최근에는 퀴놀론(fluoroquinolone) 계열의 항생제가 구강내 연쇄구균이나 혐기성 균과 같은 두경부 감염을 일으키는 균주에 효과가 있음이 밝혀지면서 사용이 늘고 있다. 균 배양 및 감수성 검사가 이루어지고 나면 그에 따라 항생제를 선택할 수 있으며, 항생제의 오남용으로 내성 균주의 발생율이 높아지고 있으므로 감수성 검사는 필수이다. 정확한 원인균 배양을 위해서는 감염부에서 농의 획득시 면봉으로 문지르는 방법 보다는 혐기성 균의 사멸을 막을 수 있도록 주사기로 흡인 후 마개를 덮어 검사실로 보내는 방법을 더 추천하고 있다(그림 13).

### (3) 원인 요소의 치료

급성의 감염기가 지나고 환자의 상태가 안정되면 감염의 원인 요소를 제거하여야 재발을 막을 수 있다. 발치 또는 근관치료, 치주치료 등을 시행할 수 있다.

### (4) 보조 요법

절개배농술이 적절히 이루어진 후에는 온습포 등으로 종창이 생긴 부위를 따뜻하게 해주어 감염 부위의 빠른 회복이 이루어지도록 돕는다. 수액의 투여는 감염에 의한 체온 상승과 탈수 현상의 개선, 개구장애, 연하곤란 등에 의한 영양 섭취 불가능 상태의 개선, 지속적인 약물투여를 위한 정맥로의 확보를 위해 필수적이다. 당뇨병을 가진 환자와 같이 혈당 수준의 적절한 유지 관리가 필요한 경우 단지 며칠간만 음식 섭취에 곤란을 겪더라도 심각한 저혈당에 빠져 생명에 위협을 받을 수 있다. 경구용 약물로 혈당을 조절하던 환자라도 심한 감염 상태에 이르면 인슐린을 투여하는 것이 좋으며 음식물 섭취가 어려운 환자는 G.I.K(glucose-insulin-potassium) 요법으로 적절한 혈당 수준을 유지하여 준다.

### (5) 합병증

- 급성기도폐쇄 : 악하간극, 측인두간극 감염 등에서 나타나기 쉬운데 간극의 안면으로의 표층이 견고하기 때문에 구강내로의 확산이 빠르게 일어난다. 구강저의 종창과 혀의 거상, 연하곤란, 심한 개구장애를 보이며 기도 확보를 위해 기관삽관술이나 기관절개술이 필요할 수 있다.

- 패혈증 : 감염을 일으킨 균주가 혈관내로 확산되어 번식하는 증상을 일컫는 말로 고열, 빈맥과 호흡수 증가, 혈액내 백혈구 수치의 급격한 증가가 나타나며 적극적인 항생제의 투여와 감염 원인의 치료가 필요하나 초기에 관리되지 못하면 동시 다발로 다수 장기의 부전증에 빠지며 사망에 이르게 된다.

- 종격동염 : 종격동은 전방으로 흉골, 상방으로 인두, 하방으로 횡격막, 후방으로 척추를 경계로하는 공간으로 양쪽 폐사이에 위치하며 심장, 기관지, 흉선 등 생명과 직접 관계되는 주요 장기를 포함하고 있다. 측인두간극에서 후인두간극으로 확산된 감염이 익근

막(alar fascia)를 뚫고 확산되어 발생하며 흉부외과 전문의와의 협진하에 절개배농술이 이루어져야 한다.

• 해면정맥동 혈전증 : 감염이 안면부 정맥을 통해 확산되어 전방으로 하안정맥, 상안정맥을 통과거나 후방으로 익상총(ptyergoid plexus)을 통해 해면정맥동을 침범하여 패혈성 혈전이 발생한 것으로 망막의 충혈, 편측성 안구 돌출이 나타나다가 진행되면 양측성 안구 돌출이 발생하며 시력 상실, 사망에 이르게 되므로 관련 전문의와의 협진하에 광범위한 항생제, 혈전 용해제의 투여, 외과적 치치가 필요하다.

(6) 예방에 관하여

감염 발생시 이를 적절히 치료하는 것도 중요하지만

예방이 더 중요하다는 사실을 간과하는 사람은 없을 것이다.

병변이 생긴 부위는 치주 치료나 근관치료를 시행하거나 발치를 하고, 진료실내 외과적 처치시 모든 기구는 소독, 멸균 처리가 되어 있어야 하며 치과의사나 진료 보조원도 항상 마스크와 장갑을 사용하는 등 감염 방지에 노력을 기울여야 하고, 발치나 기타 외과적 처치시 무리한 기구 조작으로 불필요한 외상을 주지 않도록 주의한다. 당뇨병, 신장질환 등을 가지고 있거나 감염에 취약한 면역 억제 상태에 놓인 환자의 외과적 치치가 필요할 때는 예방적 항생제를 투여하는 등의 조치를 취한다.

참 고 문 헌

1. 김여갑. 임상구강악안면감염학. 도서출판 의치학사; 1995.
2. 대한구강악안면외과학회. 구강악안면외과학 교과서, 2판. 도서출판 의치학사; 2005.
3. Michael Miloro, editor. Peterson's Principles of Oral and maxillofacial Surgery, 2nd edition. BC Decker Inc.; 2004.
4. Topazian RG, Goldberg MH, Hupp JR, editors. Oral and maxillofacial infections. 4th Ed. Philadelphia (PA): WB Saunders Company; 2002.
5. 신상훈, 박성환, 황희성. 구강악안면 근막간극감염에 관한 임상적 고찰. 대한악안면성형재건외과학회지 1998;20:152-7.
6. 김일규, 윤승환, 오성섭 등. 구강악안면 영역의 치성 감염 환자에 대한 세균학적 연구. 대한악안면성형재건외과학회지 2000;22:420-9.
7. 장소정, 이용근, 안웅 등. 최근 5년간 구강악안면 감염 환자의 임상통계학적 연구. 대한구강악안면외과학회지 2006;32:401-9.
8. 김선국, 국민석, 한창훈, 유선열. 구강악안면 감염 질환에서 배양된 세균의 양상과 항생제 감수성. 대한구강악안면외과학회지 2005;31:322-8.
9. Hought RT, Fitzgerald BE, Latta JE, Zallen, RD. Ludwig's angina: report of two cases and review of the literature from 1945 to January 1979. J Oral Surg 1980;38:849-55.
10. Flynn TR, Halpern LR. Antibiotic selection in head and neck infections. Oral Maxillofac Surg Clin North Am 2003;15:177-38.
11. 장기영, 신미정, 김도균. 치성감염후 발생한 급성 종격동염의 치험례. 대한악안면성형재건외과학회지 1995;17:296-301.
12. 오승환, 최문기, 조이수, 조용민. 치성감염에서 기원한 하행성 괴사성 종격동염의 치험례. 대한악안면성형재건외과학회지 2000;22:589-95.
13. 장현석, 장명진, 김용관, 김경원. 해면 정맥동 혈전증 치험례. 대한악안면성형재건외과학회지 1995;17:447-55.