

전치부 심미 임플란트에서 연조직 인상 채득법

단국대학교 치과대학 치과보철학교실

조교수 이 종 혁

초기의 임플란트를 이용한 보철은 기능적인 면을 우선시 하였으며 구강위생 관리를 위해 심미적인 고려를 포기하기도 하였다. 그러나 임플란트를 이용한 보철의 범위가 점차 넓어지고 환자들의 심미적 욕구가 늘어남에 따라 심미를 임플란트 치료의 성공에 한 요소로 고려하게 되었으며 이러한 점을 만족시키기 위한 노력이 계속되고 있다. 심미성을 강조한 보철을 위해서는 식립 초기 단계부터 보철적인 요소를 반영한 식립부위 선정, 임플란트의 선택 등과 임플란트 보철을 어떤 재료로 할 것인지에 대한 고려가 필요하다.

임플란트 보철에 있어서 특히 전치부는 연조직과 경조직의 조화가 매우 중요한 요소로 임상가들은 최상의 결과를 얻기위해 많은 노력과 시간을 투자하고 있다. 술자가 원하는 연조직 형태를 얻는 방법은 임시수복물을 연조직 치유단계에 연결하여 자연스런 외형으로 치유되도록 유도하는 방법과 치유가 완료된 연조직에 임시수복물을 연결하고 수회의 조절을 통해 연조직의 형태를 변형시켜 나가는 방법이 사용되고 있다. 이렇게 만들어진 외형을 최종보철물에 반영하고 성공적인 임

플란트 수복을 완성하기 위해서는 형성된 연조직의 형태가 그대로 반영된 작업모형이 필수적이다. 이에 본 논문에서는 임플란트 보철을 위해 환자에게 형성된 연조직의 형태를 작업모형에 전달하는 방법에 대하여 정리해 보고자 한다.

임플란트 인상과 연조직 형태

임플란트의 인상은 주로 인상용 코핑을 골내에 식립된 임플란트 고정체에 연결해서 떠내는 간접 인상법을 사용한다¹⁾. 인상용 코핑과 인상의 기술은 주로 임플란트의 정확한 위치를 얻어내기 위한 것으로 대부분의 인상용 코핑은 인상체 내에서 안정된 유지를 얻을 수 있거나 쉽게 재위치 시킬 수 있는 형태를 가지고 있으며 연조직의 형태에 대한 반영은 거의 없는 편이다(그림 1). 연조직의 형태를 최대한 재현하기 위하여 인상용 코핑을 연결한 후 즉시 인상을 뜨도록 권유하고 있지만 실질적으로 인상용 코핑의 연결이 치은 하방에서 이루어

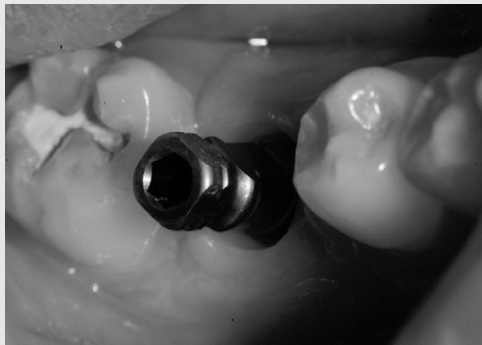

그림 1. 인상용 코핑은 유지를 위한 형태를 가지고 있지만 주변 치은형태와 일치하지 않는 경우가 종종 관찰된다.

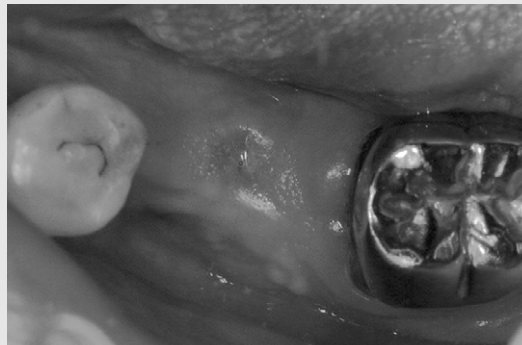

그림 2. 치유용 지대주를 제거한 후 시간이 경과됨에 따라 치은이 수축되어 임플란트 연결부가 폐쇄되었다.

지고, 연결의 확인을 위해 방사선 사진을 찍는 등 시간이 경과됨에 따라 코핑 주변의 연조직은 점차 수축이 발생하여 원형과는 다른 형태를 보이게 된다(그림 2).

를 재현하는 방법으로 구별할 수 있다. 각각의 방법마다 장단점이 있으며 각기 주의해서 사용한다면 원하는 목적을 달성할 수 있을 것으로 본다.

연조직 인상의 방법

연조직의 형태를 원형대로 떠내기 위한 몇가지 노력이 있었는데 간략하게 분류해보면 우선 인상용 코핑과 연조직 사이에 발생하는 공간에 흐름성이 좋은 재료를 흘려 넣어서 형태를 우선 인기해 놓고 인상을 떠내는 방법이 있으며 연조직의 형태에 맞도록 인상용 코핑을 제작하여 인상을 떠내는 법 그리고 통상적인 방법으로 인상을 뜨고 만들어진 모형을 수정하여 연조직의 형태

인상용 코핑에 재료를 첨가하기

이 방법은 가장 손쉽게 할 수 있는 방법으로 통상적인 인상의 과정에 약간의 주의만 기울이면 가능하다는 장점이 있다. 치유용 지대주나 임시수복물을 제거한후 즉시 인상용 코핑을 연결하고 인상용 코핑과 연조직의 사이에 남아있는 공간에 흐름성이 좋으면서 경화속도가 빠른 재료를 흘려넣는다(그림 3). 주로 사용하는 것은 교합인기재 중에서 흐름성이 좋은 것을 사용하며

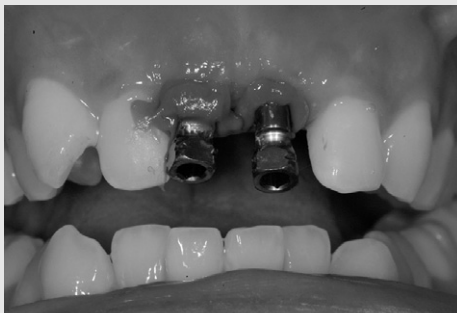

그림 3-A 인상용 코핑의 주위에 VPS계열의 교합인기재를 주입하여 연조직의 형태를 인기하였다.

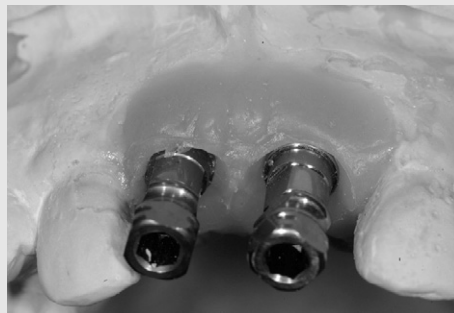

그림 3-B. 완성된 작업모형. 연조직의 형태가 잘 재현되었다.

임상가를 위한 특집 3




그림 4. 임시수복물의 치은쪽 형태가 인기된 간이 작업모형.




그림 5. 치은하방의 형태가 복제된 인상용 코핑.



그림 6. 연조직이 수축되는 것을 막기 위해 교합인기재로 만들어진 plug로 간단하게 제거되고 재장착될 수 있다.

광중합용 레진을 사용하는 경우도 있다²⁾. 주의할 점은 transfer type의 코핑을 사용할 경우 인상재와 교합인기재가 붙지 않도록 해야 하며 이를 위해 서로 다른 물성의 인상재 (예: VPS 교합인기재 + Polyether 인상재)를 사용하거나 분리재를 도포하는 것이 필요하다.

경화시간이 오래 걸리는 재료를 사용할 경우는 연조직이 점차 수축하면서 변형될 수 있으며 흐름성이 좋지 않은 경우는 깊은 열구를 재현하지 못하게 되며 인상용 코핑이 잘못 연결된 경우 인상용 코핑을 다시 연결해야하고 결국 연조직의 형태를 재현할 시간을 잃게 된다는 단점이 있다.

개별 인상용 코핑의 사용

인상용 코핑의 형태를 수정하거나 각각의 환자 상태에 적합하도록 인상용 코핑을 재제작 할 수 있다.

주로 연조직의 자연스런 외형을 형성하기 위해 임시수복물을 사용한 경우에 많이 사용되며 임시수복물의 형태를 재현한 인상용 코핑을 만들어서 인상을 뜨게 된다.

인상용 코핑을 만들기 위해 기공실에서 임시수복물과 같은 형태를 가지는 인상용 코핑을 미리 만들어 놓는 경우도 있으나 대부분의 경우 치은의 형태를 형성하기 위해 임시수복물에 수회의 수정을 가한 상태이므

로 최종인상 시에 환자에게 장착되어 있던 임시수복물과 동일한 형태를 가지는 것이 필요하다. 이를 위해 임시수복물을 즉석에서 복제하기 위한 몇 가지 방법이 제시되었는데 Hinds가 제시한 방법³⁾은 우선 임시수복물을 회수하여 analog에 연결하여 아날로그와 임시수복물의 절반 정도가 인상재에 묻히도록 위치시키고 인상재가 굳은 후 임시수복물을 제거하면 인상체에 형성된 임시수복물의 외형이 얻어진다(그림 4). 묻혀있는 analog에 인상용 코핑을 다시 연결하고 레진을 첨가하여 임시수복물의 외형이 복제된 인상용 코핑을 얻는다(그림 5).

이렇게 얻어진 인상용 코핑을 사용하여 인상을 채득하면 연조직의 형태를 최대한 근접하게 재현할 수 있다. 이러한 방법의 단점은 인상용 코핑을 만드는 과정이 필요하다는 것이며 임시수복물을 제거해놓는 시간이 오래 걸릴수록 환자에게 인상용 코핑을 재위치시킬 때 수축된 연조직으로 인해 환자의 불편감이 증가한다는 것이다. 그러므로 최대한 단시간에 복제하는 것이 필수적이며 연조직이 수축하지 않도록 조치를 취하는 것이 필요하다. 연조직의 수축을 방지하는 방법으로는 임시수복물을 제거한 자리에 교합인기재를 이용하여 마개(plug)를 만들어 주는 방법을 사용할 수 있는데 임플란트 연결부 내면으로 재료가 들어가지 않도록 주의하는 것이 필요하며 흐름성이 좋은 재료의 사용은 피하는 것이 좋다(그림 6).

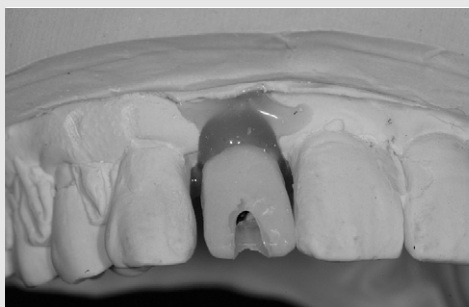


그림 7 작업모형에 임시수복물을 재위치 시키고 주위에 연조직 대체물을 첨가하여 연조직의 형태를 얻었다.

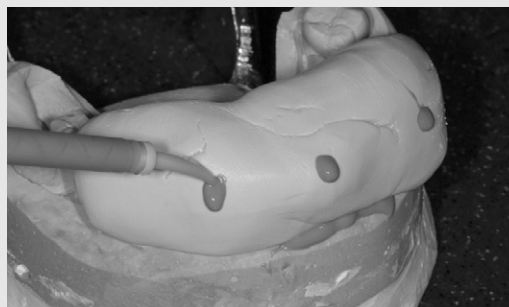

그림 8 인덱스를 이용하여 모형에 재위치 시킨후 연조직 대체물을 모형에 주입함으로써 연조직의 외형을 모형에 재현해낼 수 있다.

작업모형에서 연조직의 형태 재현

작업모형에 재현된 연조직의 형태는 임플란트 뿐 아니라 다른 보철 분야에서도 중요하며 이를 위해 다양한 방법이 사용되어 왔다⁴⁻⁶⁾. 일반 보철물은 치은의 외형만이 중요한 반면에 임플란트의 경우 치은의 내면 즉 열구내면의 형태를 재현하는 것이 중요하다. 임플란트 작업모형에서 치은 내부의 형태를 잘 반영한 수복물은 적절하게 치유된 치주조직이 무너지지 않도록 지지해주는 역할을 하며 자연스러운 출은외형을 형성할 수 있게 해준다^{7,8)}. 치은하방의 수복물 형태가 과도하게 형성된 경우 장착시 환자에게 큰 고통을 줄 수 있으며 치유된 치은을 퇴축시킬 수 있다. 보철물의 제작 과정에서 기공사나 치과의사가 형태의 수정을 위해 가장 많이 의존하는 것이 작업모형이기 때문에 정확하게 치은의 형태가 재현된 모형은 큰 도움이 된다.

인상의 과정에서 치은의 형태를 인기 하지 못한 경우는 작업모형에 임시 수복물을 끼우고 연조직과 모형을 다듬은 다음 탄성인상재나 연조직 대체물을 임시수복물 주변에 첨가하여⁹⁾ 치은 내면을 재현할 수 있다(그림 7). 이 방법은 매우 간단하게 할 수 있지만 치은의 외형이 반영되지 않기 때문에 보조적으로 사용할 때 도움이 될 수 있다. 치은의 외형을 재현하기 위해서는 치은의 외형이 인기 된 index나 template를 사용하는 것이 필요하며⁵⁾ 이는 통상적인 보철물의 치은외형 형성에 많이 사용되고 있다(그림 8).

임시수복물을 인상용 코핑으로 사용하기

임시수복물을 인상용 코핑으로 사용할 수 있다¹⁰⁻¹²⁾. 단일치아의 경우 그 사용법은 transfer type 인상용

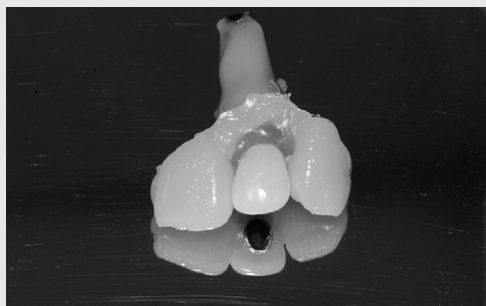


그림 9-A 임플란트 analog 주변을 빨리 경화되는 Bis-acryl 재료로 도포하여 block의 형태로 만들었음.

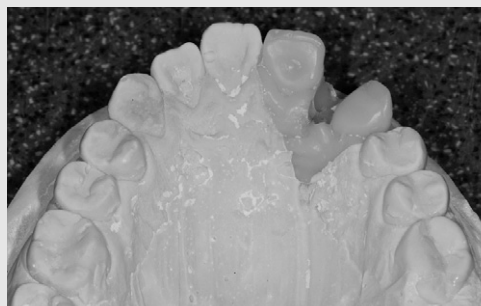

그림 9-B 임시수복물을 제거한 block을 인상용 코핑을 대체하여 인상체에 안착시키고 석고를 부어 작업모형을 완성하였다.

코핑을 사용하는 것과 동일하며 브릿지와 같이 연결된 수복물의 경우는 이미 적합도가 확인된 상태이어서 정밀한 보철물을 손쉽게 만들 수 있게 해준다. 이러한 경우 임시수복물은 스크류유지형인 것이 더 유리하며 쉽고 견고하게 인상체에 재위치될 수 있어야 한다. 이렇게 얻어진 인상은 석고를 부어서 작업모형을 제작하고 모형을 제거한 인상체에 다시한번 석고를 부어서 임시부복물이 장착된 상태의 형태를 보여주는 진단모형을 함께 얻을 수 있는 장점이 있다. 모형을 위한 석고의 경화시간이 작업시간을 결정하는 큰 요소이며 이를 단축시키기 위한 노력이 있어왔다¹²⁾(그림 9).

요 약

앞에서 임플란트 주변 연조직의 형태를 작업모형에서 재현하기 위한 몇가지 방법을 살펴 보았다. 심미성이 점차 강조되고 있는 추세에 비추어 단순하게 치아의 심미성 보다는 전반적으로 연조직과 경조직이 잘 조화되는 수복물이 요구되고 있다. 잘 만들어진 작업모형은 좀더 심미적이고 안정된 결과를 얻을 수 있도록 도움이 될 것이다.

참 고 문 헌

1. 양재호 외. 대한치과이식(임플란트)학회 편. 치과 임플란트학 교과서. 제 9장 Submerged implant 보철과정. 지성출판사, 2007,p,187-91
2. Polack MA. Simple method of fabricating an impression coping to reproduce peri-implant gingival on the master cast. J Prosthet Dent 2002;88:221-3
3. Hinds KF. Custom impression coping for an exact registration of the healed tissue in the esthetic implant restoration. Int J Periodont Rest Dent 1997;17:585-91
4. Macintosh DC, Sutherland M. Method for developing an optimal emergence profile using heat-polymerized provisional restorations for single-tooth implant-supported restorations. J Prosthet Dent 2004;91:289-92
5. Ubassy G. Shape and color. Chapter 9. Artificial Gingiva. Quintessence books. 1993,p, 67-71
6. Dylina TJ. Contour determination for ovate pontics. J Proshthet Dent 1999;82:136-42
7. Jovanovic SA, Paul SJ, Nishimura RD. Anterior implant-supported reconstructions: a surgical challenge. Pract Periodont Aesthet Dent 1999;11:551-8
8. Chee WW, Donovan T. Use of provisional restorations to enhance soft-tissue contours for implant restorations. Compend Contin Educ Dent. 1998;19:481-9
9. Breeding LC, Dixon DL. Transgfer of gingival contour to a master cast. J Prosthet Dent 1996;75:341-3
10. Chee WW, Cho GC, Ha S. Replacing soft tissue contours on working cast for implant restorations. J Prosthodont 1997;6:218-20
11. Attard N, Barzilay I. A modified impression technique for accurate registration of peri-implant soft tissues. J Can Dent Assoc. 2003;69:80-3
12. 이종혁, 양재호. 임시수복물과 Bis-acrylic material 을 이용한 implant 즉시모형 제작법. 대한치과이식(임플란트)학회지.2006;25:33-6