

변형 구개 유경 판막을 이용한 상하악 전방골 분절 성형술 : 증례 보고

한림대학교 의과대학 강남성심병원 구강악안면외과학교실

박영주*, 남정훈, 연병무, 송준호, 노경록, 방은오, 김다영, 김준현, 안장훈, 강태인

ABSTRACT

Anterior segmental maxillary osteotomy using a modified Couper's method with circumcrevicular incision : A Case Report

Department of Oral and Maxillofacial Surgery, Kangnam Sacred Heart Hospital,
College of Medicine, Hallym University
Young Ju Park*, Jeong Hun Nam, Byoung Moo Yeon, Jun Ho Song, Kyung Lok Noh,
Eun O Pang, Da Young Kim, Jun Hyeon Kim, Jang Hun Ahn, Tae In Gang

This article presents a modified palatal pedicled incision design in anterior segmental maxillary osteotomy.

This method includes the circumcrevicular incisions and two vertical relaxing incisions. Then, it is different from the Couper's method with vestibular horizontal incision and other anterior segmental osteotomy techniques.

The main advantages of this method are an improved visibility of surgical field and favorable preservation of palatal pedicle.

A patient who had been operated by anterior segmental maxillary and mandibular osteotomy without pre operative orthodontic treatment was analyzed for advantages and complications during the intraoperative and early post operative period.

There are no specific major complications such as infection, gingival recession and dehiscence. And the patient had a pleasing esthetic facial appearance.

Key words : Anterior segmental osteotomy, Couper's method, Circumcrevicular incision

Corresponding author(*) : 박영주 교수 [서울시 영등포구 대림1동 한림대의료원 강남성심병원 치과/구강악안면외과, yzpark@hallym.or.kr, 02)829-5233]

I. 서론

악교정 수술은 안모의 심미적 개선과 치아를 지지하는 상하악골의 적절한 관계 및 기능회복을 목적으로 시행하며, 이러한 악안면 기형의 외과적 교정이 술후 환자에게 심미적인 개선과 더불어 심리적으로도 이로운 방향으로 작용하게 된다¹⁾.

양악 전돌증이란 상하악 전치부 절연의 수평적 피개 교합이 비정상적으로 커서 구순부가 전돌하고 있는 교합 이상군을 의미한다²⁾.

양악전돌증은 전돌의 양상, 안면비대칭의 정도등의 상태에 따라 여러 가지 수술법이 동반되지만 최근에는 돌출입 수술이라는 별칭으로 상하악 분절골 수술인 발치를 동반한 상하악 전방부 골편의 후방이동을 통해 안모 및 교합의 개선을 이룰 수 있다^{3,4)}.

상하악 분절골 수술법에는 상하악 골체의 부분절제 및 절단에 의해 상하악 전방골편을 원하는 방향으로 이동시키는 Wassmund씨 법, Wunderer씨 법, Couper씨 법 등이 시행된다(Fig.1)⁵⁾.

Wassmund씨 법은 악골 전방부의 순측 및 구개측 피판을 유지시킴으로써 가장 안전한 방법으로 생각되고 있지만, 골절단술 시행시 시야가 아주 불량한 것

이 단점이다.

Wunderer씨 법은 순측의 피판과 절치공으로부터의 혈류 공급이 유지되는 장점이 있지만, 수술 시야가 불량한 단점이 있다.

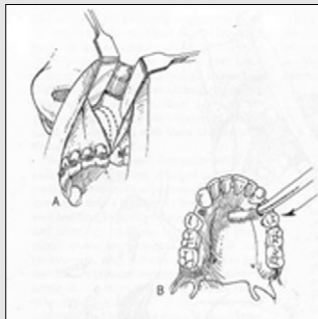
Couper씨 법은 구개측 피판을 유지시킴으로써 수술 시야를 좋게 하는 장점이 있지만 횡구개골 절단술이 매우 어려운 단점이 있다.

본 증례에서는 치조정 치은 절개법을 동반하는 변형된 Couper씨 법을 사용하여 상하악골 전방부 골절단을 시행하는 방법을 소개하고, 이에 따른 합병증 발병 여부 및 골편 안정성에 대해 보고하고자 한다.

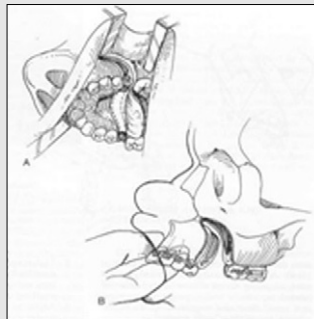II. 본론

1) 증례 보고

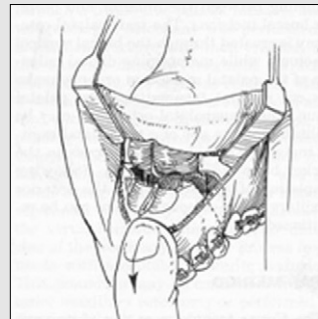
입이 돌출되어 보인다는 불편감을 주소로 내원한 41세 여성으로서 임상적, 두개구격 방사선학적 진단상 이부후퇴를 가지는 Bimaxillary protrusion으로 진단하고 상하악 양측 제1소구치를 발치하면서 상하악 전방골 분절후퇴술 및 전방이동 이부성형술을 실시한 후, 술후 교정을 통해 치열을 보정하기로 계획하였다(표 1~2).



Wassmund씨 법



Wunderer씨 법



Couper씨 법

Fig 1. Various Surgical techniques for Anterior Segmental Osteotomy (William R.Proffit : Surgical -Orthodontic treatment. Mosby-Year Book. Inc. U.S.A. 285-289,1990 에서 발취)

표 1. Diagnostic chart (I)

이름	김OO (41/F)
주소	입이 돌출됐어요.
진단	Bimaxillary protrusion with mandibular deficiency(chin area)
치료계획	1. Upper & Lower first premolar extration 2. Maxillary & Mandibular Anterior Segmental Osteotomy Advancement Genioplasty 3. Post-OP orthodontic Tx.

이 증례의 경우 구치부 교합관계가 양호하고 또한 상하악 전방부 분절골 수술만으로도 양호한 상하악간 교합관계 및 안모의 심미성을 얻을수 있으리라 진단과 모형수술상 예측되었기에 선수술후 술후 교정을 계획하였다.

2) 수술 방법

전신마취하에 통상적인 방법으로 환자를 준비한다. 수술전에 수술시 골절단의 편의를 위하여 교정의가 골

표 2. Diagnostic chart (II)

	계측치	Mean(정상치)
SNA	81.8°	81.6°
SNB	75.9°	79.1°
ANB	5.8°	2.4°
U1 to palatal plane	120°	115.4°
U1 to FH	120.5°	116°
IMPA	95°	93.9°
L1 to facial plane	14.6°	5.8°
Interincisal angle	122.4°	124°

절단부 주위로 견치와 제1소구치 사이의 강선을 절단하여 둔다. 출혈 조절을 위해 수술부위에 1:10만 에피네프린이 함유된 2% 리도카인을 이용하여 국소마취를 시행한다. 우측 제2소구치에서 좌측 제2소구치까지 치은열구내 절개를 한다. 수직절개도 치조능에서 전정부까지 시행한다. 하악은 이공에 주의해서 절개한다. 수평골절단은 견치 치근단으로부터 3~5mm 공간을 부여하여 치아의 생활력 상실을 방지한다. 수직 골절단시 미리 상하악 제1소구치를 발치하고 인접

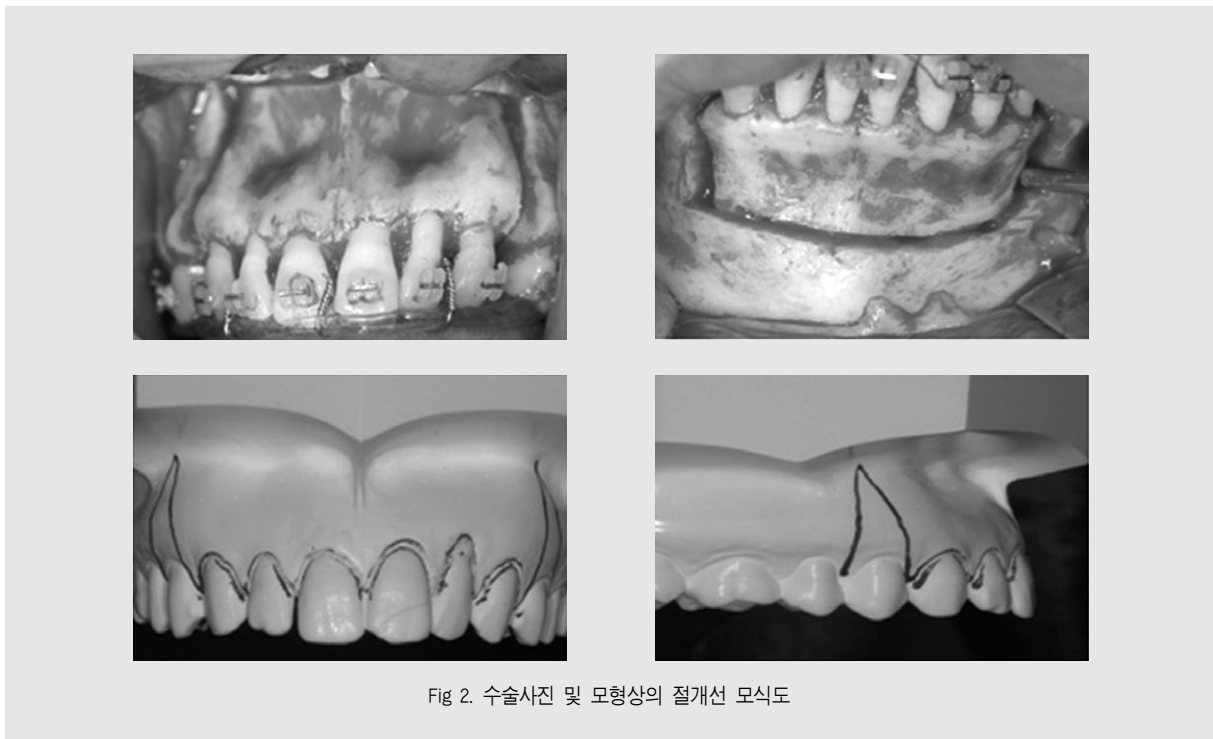

Fig 2. 수술사진 및 모형상의 절개선 모식도

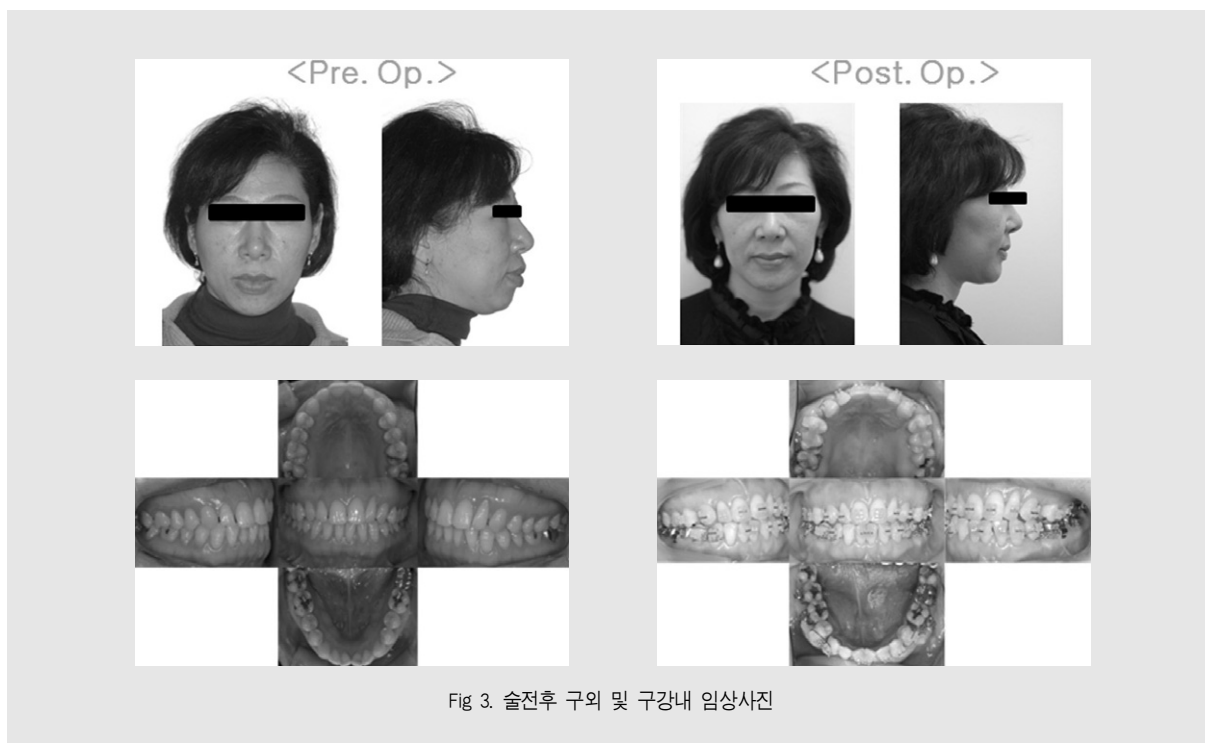


Fig 3. 술전후 구외 및 구강내 임상사진

치아의 치근손상에 유의하며 치근이 노출되지 않게 1~2mm의 끈이 남아 있도록 직접 확인하며 골절단을 시행한다(Fig 2).

골절단을 시행후 osteotome 을 이용하여 구개측 점막을 손으로 보호하면서 완전 골절단을 시행한다. 골절편의 이동을 확인한 후 준비된 상부자 (Surgical stent)에 맞춰본 후 저항(Interference)부위가 있다면 제거한다. 상부자에 골편이 저항감없이 위치되어 진다면 강선을 이용하여 고정후 약간고정을 시행하였다. 술후 14일간 항생제 처방과 유동식을 고지하였고, 약간 고정은 2주간 유지하였다.

3) 술후 분석

임상 정모사진에서는 큰 변화는 없으나, 일시적으로 술후 비순구의 두드러짐이 증가되고 양순의 두께가 감소된 소견을 보였으며, 측모사진에서는 상하순의 돌출도 감소로 E-line이 개선되고 심미적으로 개선된 측모를 관찰할 수 있었다 (Fig 3).

계측치의 변화를 보면, SNA와 SNB는 술후 각각 72.5°(술전 81.8°), 67.9° (술전 76.0°)으로 감소가 두드러졌으며, ANB는 4.6°(술전 5.8°)으로 큰 변화는 없었으며, E-line와 입술간의 거리는 술후 상순 - 3.0mm(술전 3.9mm), 하순 0mm (술전 6.5mm)으로 개선되었다(Fig 4~5).

Ⅲ. 고찰 및 결론

악골 분절골 절단술 시행 시 분절골편으로 혈행을 유지시키기 위해 유경판막을 보존하는 것은 아주 중요하다. 수술 시에는 가능한 연조직 거상을 최소화 하고, 골절단술 시행 시 식염수 세정을 충분히 하여야 하며 술 후 견고한 골편 고정을 도모하여야 한다⁶⁾.

술후 연조직의 변화를 보면, 연조직의 두께와 근육, 인종에 따라 다르겠지만, 박 등은 상순과 하순의 후퇴는 각각 치아 후퇴량의 67%, 89%이었고, 비순구의 감소는 14.1° 라고 하였고, 또한 코의 넓이와 인종의

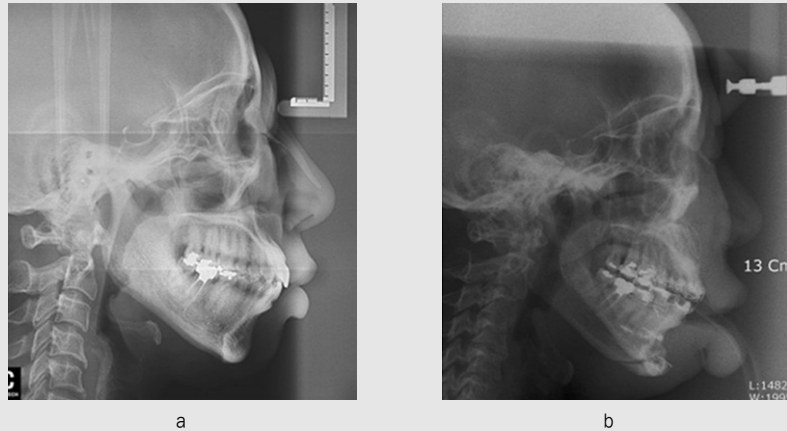


Fig 4. Lateral cephalometric X-ray (a: pre-OP , b: post-OP)

	Pre. Op.	Post. Op.
SNA	81.8°	72.5°
SNB	76.0°	67.9°
ANB	5.8°	4.6°
U1 to SN	95.9°	91.0°
L1 to Facial angle	14.6°	32.5°
Intercinal angle	122.5°	125.2°
E-Line : Upper	3.9mm	-3mm
E-Line : Lower	6.5mm	0mm

Fig 5. 술전후 계측치의 변화

길이는 약간 증가하며, 입술의 두께는 감소하는 경향이 있음을 보고한바 있다⁷⁾.

상악 분절골 절단술의 여러 가지 수술 기법중 순측, 구개측 판막거상을 최소화하고 수직절개접근법을 사용하는 Wassmund씨 법이나 구개측 판막을 거상하여 구개골 절단을 위한 시야를 극대화하는 Wunderer씨 법이 주로 사용되고 있다.

또 다른 방법인 Couper씨 법은 순측 전정부에 횡절개를 가하여 악골의 전방부에 접근하여 골절단술을 시행하는 방법으로 수술 시야가 좋아 골절단술이 용이하며, 비강내 구조물에 직접 접근할 수 있으며, 분절골을 하방 위치시키고 골이식을 쉽게 시행할 수 있다. 또한, 직접적인 시야 하에서 골절단을 시행할 수 있고, 구개측

유경을 유지시킬 수 있으며, 고정이 쉬운 장점이 있다.

그러나 구개측 피판에 손상이 가해지지 않도록 각별한 주의가 필요하며, 횡구개 골절단술이 아주 어려워 부적절한 골절단술이 시행될 수 있는 것이 최대의 단점이다⁸⁾.

본 증례에서는 양악 전돌증 환자에서 교정진단후 술전 교정없이 선수술로 양악 돌출입을 개선하고 나서 술후 교정을 시행하였다. 통상적으로는 술전 교정후 악교정 수술을 위한 교합을 얻어서 수술을 시행하여야 하나 이 증례의 경우 이미 구치부 교합관계가 양호하고 또한 상하악 전방부 분절골 수술만으로도 양호한 상하악간 교합관계 및 안모의 심미성을 이룰 수 있으리라 예측되었기에 선수술이 가능하였다. 하지만 단순히 치료기간의 단축이나 환자의 요구만으로 정확한 진단과 모의수술없이 선수술이 적용되는 것은 부적절하다고 사료된다.

본 증례에서 사용된 Couper씨 법을 변형한 구개 유경판막술은 순측에 치은열구내 절개 및 소구치 부위의 수직절개를 통해 피판을 형성하여 충분한 시야 및 접근성을 확보한 후 상하악 분절골 절단술을 시행하였다. 이 방법은 기존의 Couper씨 법에 비해 수술 시야는 더욱 확보되어 횡구개골 절단술에 용이하며, 수직

골 절단시 치근 손상방지에 더욱 유리하다.

하지만, 순측골을 노출시켜서 분절골의 혈행에는 다소 불리한 면이 있어, 술후 판막의 괴사와 치은열개 (dehiscences), 퇴축(recession)의 가능성이 증가할 수 있다고 보여진다.

술 후 surgical splint를 이용하여 2주간의 약간 고정을 시행한 후 추가적으로 상악에 2주간 splint를 유지하였다. 술 후 양호한 치유반응을 보였으며 분절골의 괴사 소견이나 협측 치은 열개 등은 관찰되지 않고, 술후 교정을 통해 안정적인 교합관계를 이루었다.

참 고 문 헌

1. Rosenqist B. Anterior segmental maxillary osteotomy, J Oral Maxillofac Surg 1993;22:210-213.
2. Bruce N. Epker. Dentofacial deformities (2nd edition), Mosby-Year Book. Inc. U.S.A. 1996;174-699.
3. Miloro M. Principles of oral and maxillofacial surgery (2nd edition), BC Decker Inc. London 2004;1193-1196.
4. Tomizawa M. Evaluation by patients of surgical orthodontic correction of class III malocclusion, J Oral Surg 1981;39:590-596.
5. Proffit WR. Surgical-Orthodontic treatment, Mosby-Year Book. Inc. U.S.A. 1990;285-289.
6. Thiesen FC, Guernsey LH. Postoperative sequelae after anterior segmental osteotomies, Oral Surg 1976;41:139-151.
7. Park JU, Hwang YS. Evaluation of the soft and hard Tissue Changes After Anterior Segmental Osteotomy on the Maxilla and Mandible, J Oral Maxillofac Surg 2008;66:98-103.
8. Hua Z. Anterior segmental maxillary osteotomy (ASMO), Zhongua Kou Qiang Yi Xue Za Zhi 1997;32:118-20.