

광대뼈 축소술

Reduction Malarplasty

엠 치과의원
원장 이진규

I. 서론

서양인의 얼굴형은 dolicocephalic이어서 가늘고 길어 밋밋한 광대뼈보다는 약간 나와야 인상이 뚜렷해지고 성적 매력도 더 있게 된다. 따라서 서양인에게는 광대뼈 확대수술이 주로 이루어진다. 하지만 한국을 비롯한 동양인의 얼굴은 mesocephalic이어서 짧고 넓어 튀어나온 광대뼈는 얼굴이 커보이고 강한 인상을 준다. 특히 여성에게서 특 튀어나온 광대뼈는 팔자가 세다든지 과부가 된다든지 하는 미신과 거세고 고집이 세보이는 인상 때문에 심리적 부담감을 느끼게 하는 수가 많다. 미관상으로 볼 때 광대뼈가 돌출되어 있으면 얼굴이 커보이고 실제 나이보다 더 나이들어 보이기도 한다. 이러한 심리적, 심미적 불만을 해소하기 위하여 광대뼈 축소술이 이용되고 있다¹⁾.

II. 본론

광대뼈는 해부학적으로 관골체와 관골궁으로 구성되어 있으며 사람에 따라 관골체가 큰 경우, 관골궁이 큰 경우, 전체적으로 큰 경우로 나뉘어 볼 수 있어 경우에 따라 수술 범위가 달라진다. 대개는 관골체와 관골궁 모두가 돌출되어 전체적으로 축소해야 하는 경우가 많다.

1. 관골 축소술 적응증에 관한 환자에 의한 자가 진단법

- 얼굴이 편평하면서 얼굴의 폭, 특히 중앙면이 넓다.
- 인상이 강하다는 이야기를 많이 듣는다.
- 정면에서 보면 튀어나온 광대뼈 때문에 얼굴형이 울룩불룩한 느낌이다.
- 45도 측면에서 보면 광대뼈가 강조되어 보인다.
- 광대뼈 밑이 움푹 들어가 보이고 그늘져 보인다.
- 머리를 얼굴 옆으로 늘어뜨리게 된다

임상가를 위한 특집 3

2. 수술 계획을 위한 검사

1) 임상 검사

- a. 얼굴 각 부위의 측정
- b. 비대칭 유무 확인

2) 얼굴 사진

- a. 얼굴 정면 사진
- b. 얼굴 45도 측면 사진
- c. 얼굴 90도 측면 사진
- d. 얼굴 하방에서 상방을 향한 사진

3) 방사선 사진

- a. 파노라마 사진
- b. Water's view
- c. Submento-vertex view

광대뼈 축소수술에 적응증이 되는 얼굴 유형은 크게 4가지로 분류해 볼 수 있다^{2,3)}. 얼굴이 가름하고 긴 편이지만 광대뼈만 튀어 나와 사나와 보이는 얼굴(Type I)은 광대뼈 축소술로 좋은 효과를 얻을 수 있다. 얼굴이 짧고 둥글면서 광대뼈가 나온 경우(Type II)는 광대뼈 축소술의 효과를 많이 기대하기 어려우나 얼굴이 부드러워지는 효과는 있다. 광대뼈와 하악각이 모두 튀어나온 경우(Type III)는 관골과 하악각 모두 축소해야 얼굴이 부드러워지며, 턱도 짧은 경우(Type IV)에는 이부성형술을 추가로 시행해야 부드럽고 균형있는 안모를 가지게 된다(그림 1).

광대뼈를 줄이기 위한 술식으로 다양한 방법들이 개발되어왔다.

3. 종래의 술식

1) 접근법

- a) 관상 접근법 (Coronal approach)
- b) 전이개 접근법 (Pre-auricular approach)
- c) 측두 접근법 (temporal approach)
- d) 구내 접근법과 측두 또는 전이개 접근법의 혼합

2) 골 축소법

- a) 끌과 외과용 바를 이용하는 방법 (Chiseling and burring)
- b) 분절골절단술 후 재위치 (Segmental osteotomy and repositioning)
- c) 절제술 (Resection)
- d) 재위치 (Trasnposition)
- e) 내측 골절 (Infraction)

관상 접근법은 충분한 수술 시야를 확보함으로써 관골에 대한 수술을 비교적 정확하게, 그리고 좌우를 동시에 비교하여 수술 후 생길 수 있는 비대칭을 최소화할 수 있다는 장점이 있으나, 두피의 전방부를 전

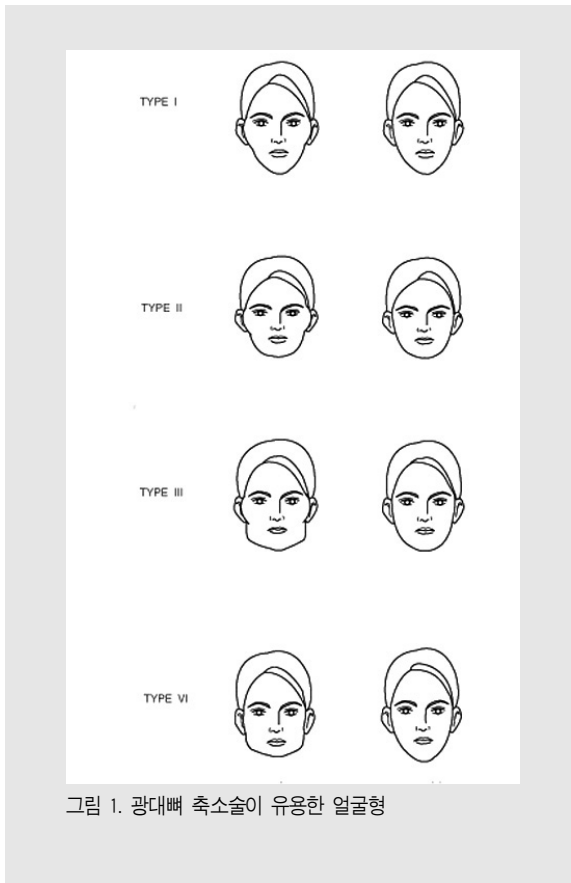


그림 1. 광대뼈 축소술이 유용한 얼굴형

부 거상해야하는 정도의 외과적 외상과 모발로 감출 수 있다고는 하지만 두피에 많은 양의 흉터를 남긴다는 단점이 있다. 전이개 접근법 또한 귀 앞에 흉터를 남긴다. 측두 접근법 역시 모발로 감출 수 있다고는 하지만 흉터를 남기기 때문에 미용 수술이라는 입장에서 보면 좋은 방법은 아니다.

관골을 외과용 바(burr)로 갈아 내든가 끌(chisel)을 이용하여 쳐내는 술식이 처음 개발되었으나 이로써는 양이 충분하지 않은 단점이 있다. 관골을 분절 골절단하여 내측으로 위치를 바꾼 후 하는 방법도 고안되었으나 절단된 관골편을 강선이나 금속판 및 나사로 다시 고정하기가 용이하지 않다. 관골공을 세 군데 절단하여 내측으로 밀어 넣는 방법도 세 군데에 골절단술을 가해야 한다는 단점이 있다. 최근에는 관골체는 갈아내고 관골공은 몇 가지 골절단술을 이용하여 밀어 넣는 방법이 개발되고 있다.

이와 같은 종래의 술식의 단점을 보완하여 저자는 다음과 같은 술식을 개발하여 이용하고 있다⁴⁾.

4. 저자가 개발한 술식

1) 접근법

수술 부위를 소독한 후 관골체를 삭제할 부분, 골절단 시행할 부분을 수술용 잉크로 표시한다(사진 1).

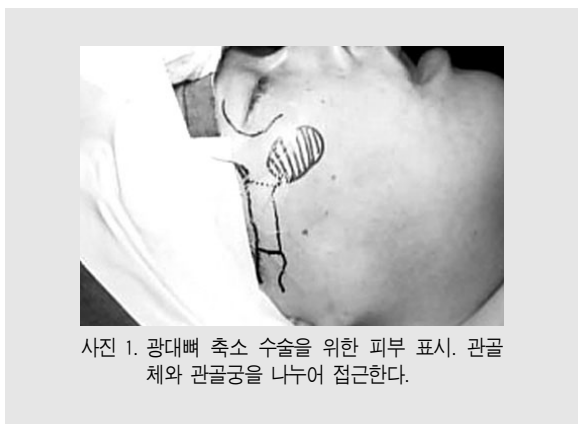

사진 1. 광대뼈 축소 수술을 위한 피부 표시. 관골체와 관골공을 나누어 접근한다.

관골에 대한 접근을 구강 내의 좌우 각 하나의 절개선을 통하여 시도한다. 절개는 견치 상방의 구강전정에서 시작하여 동측 제1대구치의 원심 치근 상방 구강전정 부위까지 시행하고 골막기자를 이용하여 점막성골막판을 형성, 안와하신경의 손상을 피하면서 안와 하방, 측방 및 관골체를 노출시키고 관골공은 악관절결절 전방까지 박리한다.

2) 골 축소법

1) 충분한 박리와 연조직의 견인을 통하여 수술 시야를 확보한 후 수술용 바(bur)와 줄(rasp)으로 관골체의 돌출 부분, 특히 관골의 하연 부분과 상악골의 관골돌기를 갈아낸다. 이때 과도하게 삭제하여 상악동이 천공되지 않도록 한다.

2)관골체 부분의 축소가 완료되면 관골공에 대한 시술을 시작한다.

적당한 견인기로 관골공을 노출시킨 후 진동톱을 이용하여 안와 측방의 후연을 불완전골절단술을 시행한다.

3)같은 방법으로 악관절결절 전방에 완전골절단술을 시행한다(그림 2).

4)이와 같이 관골공의 후방에 완전골절단술이, 전

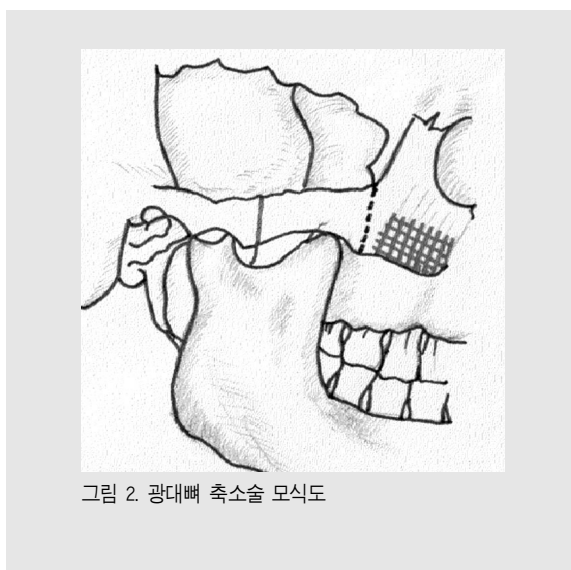


그림 2. 광대뼈 축소술 모식도

임상가를 위한 특집 3

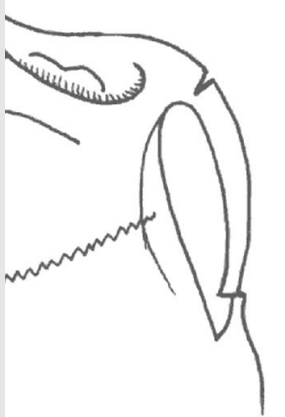


그림 3. 관골궁의 후방에 완전골절단술이, 전방에 불안전골절단술이 완료되어 관골궁의 측면이 내측으로 밀려 들어가게 한다.

방에 불안전골절단술이 완료되면 관골궁의 측면을 눌러 후방엔 완전골절을 유발하며 내측으로 밀려 들어가게 하고 전방에서는 골골절 (green stick fracture)이 발생하여 내측으로 꺾이게 한다. 따라서 관골궁의 전방 2/3가 축소된다(그림 3).

이 술식의 장점은 술식이 편하고 효과적이라는 점, 따라서 수술 시간도 단축된다. 또한 모든 술식이 입

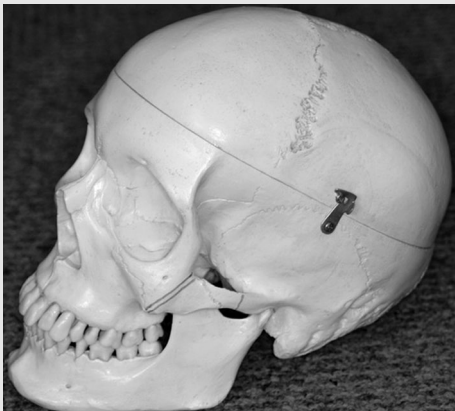

사진 2. 심하게 돌출된 광대뼈의 축소에는 관골체와 관골궁을 포함하는 5mm 간격의 두 개의 골절제선을 형성한다.

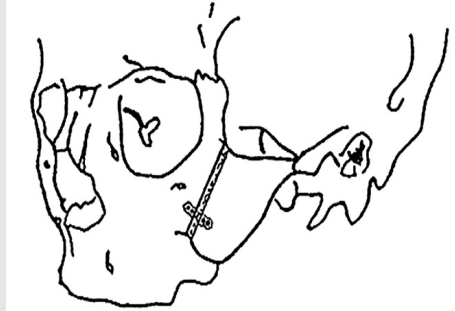


그림 4. 5mm 간격의 두 개의 골절제선 사이의 골편을 떼어낸 후 전방부를 내측으로 밀어 넣어 고정시킨다.

안을 통하여 이루어지기 때문에 안면 또는 두피에 흉터를 남기지 않아 미용수술로서의 역할을 충분히 할 수 있고, 골절선의 한 쪽은 완전히 떨어지지 않기 때문에 별도로 골편을 고정할 필요 없으며 피부 절개가 없기 때문에 안면 신경에 대한 손상도 주지 않는다.

수술 후에 압박 드레싱을 적절히 하여 과도한 혈종과 눈 주위에 반상출혈이 생기는 것을 방지하도록 한다.

관골체와 관골궁 모두 심하게 돌출되어 있는 경우에는 관골체와 관골궁 전방부를 포함하는 약 5mm 간격의 골절제술과 관골궁 후방의 골절제술을 시행하여 골편을 원하는 만큼 내측으로 이동시킨 후 금속판과 나사못을 이용하여 다시 고정하기도 한다 (사진2, 그림 4).

5. 수술 후 관리

수술 후 전신마취에서의 회복 및 통증 관리를 위하여 하루 정도 입원한다.

수술 후 붓기는 1 주일 정도 되면 70~80 % 정도가 빠지게 되며, 사회생활에 큰 지장은 없게 된다. 물론 이때 수술의 결과를 볼 수 있는 것은 아니나 붓

기가 남아 있다하더라도 수술 전의 모습보다는 훨씬 부드러운 인상을 가지게 된다. 수술 후 뼈와 근육, 피부가 양호하게 치유가 되어 재배치가 되는 데에는 약 3개월은 요구가 되며 최소 이 정도 시간이 지나야 수술 결과를 평가할 수 있게 된다.

붓기를 빨리 빼려면 상체를 높게 하며 얼굴에 압박 붕대와 냉찜질을 2~3일 정도 하는 것이 도움이 된다. 술 후 감염 방지를 위하여 구강내 위생을 청결히 할 것이며 수술 당일엔 미음, 다음 날 죽, 3일째부터는 부드러운 반찬과 함께 밥을 먹을 수 있다.

광대뼈 축소술은 얼굴을 부드럽고 작게 만들기 위

하여 시행하기 때문에 사각턱 수술과 이부성형술이 동시에 시행되는 경우가 많다(사진 3,4).

6. 합병증

안면부의 절개 또는 수술 중 과도한 견인으로 인하여 안면신경의 일부가 손상을 받아 이마 또는 눈 주위의 표정이 일시 또는 장기간 어색해 질 수 있다. 덜 축소되어 원하는 만큼의 효과를 보지 못한 경우를 저교정이라 하는 데 이때에는 저교정 된 부위와 원인을 찾아 재수술을 시행한다. 너무 많이 축소되어 얼굴이 함몰된 부위가 생기는 것을 과교정이라 한다. 이 때에는 재수술을 통하여 뼈의 위치를 다시 잡아주든가

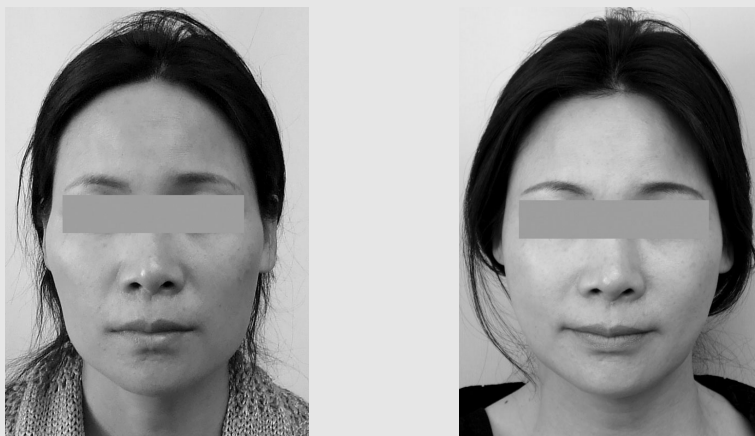

사진 3. 광대뼈 축소술 전 후

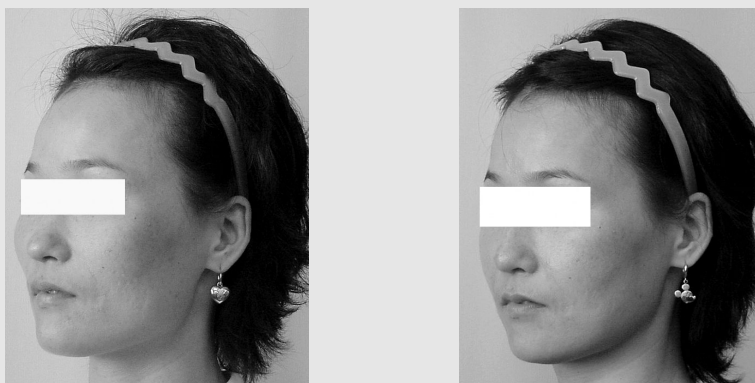

사진 4. 광대뼈 축소술 전 후

입상가를 위한 특집 3

함몰된 부위에 자가지방 이식을 하여 불만족을 해결할 수 있다. 골편의 부정 유합이나 불유합이 있는 경우에는 재수술을 시행하여 절골된 사이의 육아조직을 제거하고 절골선에 생긴 피질골을 갈아 없앤 다음 다시 적절한 골편 고정을 한다. 관골궁의 골편이 내하방으로 심하게 전위되어 개구 제한을 보이는 경우도 있으며 위치를 다시 잡아주는 재수술을 통하여 기능을 회복시킬 수 있다.

III. 결론

튀어나온 광대뼈는 최근 선호되고 있는 부드럽게 가름한 달걀형의 얼굴에 부정적 영향을 준다. 또 사나운 인상을 줄 뿐 아니라 나이도 더 들어보이게 되며 관상학적으로도 좋지 않다는 말을 자주 듣게 됨에 따라 심미적으로도 심리적으로도 스트레스를 받기 쉽다. 이런 환자들에게 저자가 개발한 구내접근법을 이용한 광대뼈 축소술을 이용하여 튀어나온 광대뼈를 줄여줌으로써 안전하고 임상적으로 양호한 결과

참 고 문 헌

1. 이진규: 턱성형수술 (1) 안면윤곽성형술. 대한임상치과교정학저널. 1:70-76, 2002.
2. 이진규, 정인원. 안면윤곽성형수술. 대한가정치의학회지. 1:62-68, 1999.
3. 이진규, 정인원. 관골축소수술. 치과임상. 7:876-880, 2002.
4. Lee JG, Park YW. Intraoral Approach for Reduction Malarplasty: A Simple Method. Plast. Reconstr. Surgery. 111:453-460,2003