

조직유도재생술의 이론적 배경

¹연세대학교 치과대학 치주과학교실, ²치주조직재생연구소, ³21세기치과
수련의 손주연¹, 이은영³, 부교수 김창성^{1,2}, 교수 조규성^{1,2}, 교수 최성호^{1,2}

치주치료의 궁극적인 목표는 치주질환에 의해 파괴된 조직을 재생하는 것이다. 치주조직의 재생이란 치주질환에 이환된 치근면에 치주 인대가 삽입되면서 새롭게 백악질과 치조골이 형성되는 것을 말한다(그림 1).

1976년 Melcher¹⁾는 치주수술후 치근면에 이주하는 세포가 새롭게 형성될 부착의 성질을 결정한다고

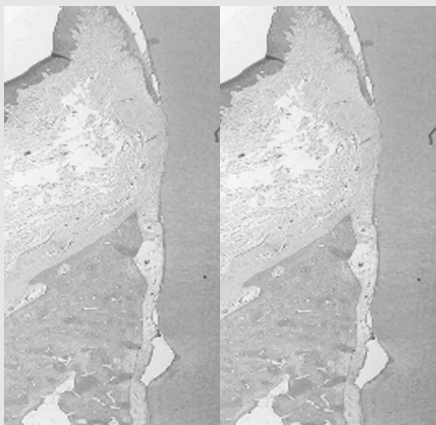


그림 1. 치근면 절흔 상방으로 새로운 백악질, 치주 인대 및 골형성이 관찰됨.

하였다. 판막수술 후 치근면에는 상피세포, 치은결합 조직에서 유래하는 세포, 골에서 유래하는 세포, 치주 인대 유래세포와 같은 4가지 형태의 세포가 이주하게 된다. 치주재생을 위해 치관변위 판막술, 골이식술 혹은 조직유도재생술 등 여러가지 외과적 방법이 보고되어 왔으나, 이러한 술식에서 치조골 형성 등 임상적으로 성공한 양상을 보이는 경우에도 조직학적으로는 새로운 백악질이 침착되는 대신 대부분 치근면을 따라 상피접합의 치유 양상을 보였다.

치주치료 후 혈병이 치근면과 판막사이의 공간을 채우며, 이는 새로운 결합조직의 형성에 필수적인 역할을 한다. 이 혈병의 결합을 깨고 혈병사이로 상피가 자라 들어오게 되면 치주인대, 백악질의 재생이 아닌 긴상피접합이 치근면상에 형성되게 된다. 이와 같은 상피의 치근단측으로의 이동은 치주인대 세포가 치근면에 이주하는 것을 방해하여 치관부측으로의 부착을 감소시키게 된다.

Caton 등²⁾은 원숭이에서 치주질환을 유발시킨후 치근활택술 및 연조직 소파술, 위드만 판막수술, 자가 골이식을 동반한 판막수술, tricalcium phosphate

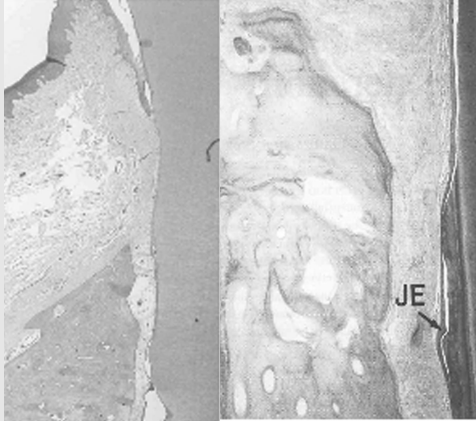


그림 2. 절흔 상방으로 새로운 백악질이 아닌 긴 접합상피로 치유된 모습

이식을 동반한 판막수술과 같이 4가지 술식을 시행하고 조직시편을 관찰한 결과, 모든 술식에서 치료전과 같은 수준 혹은 근접한 수준으로 긴 접합상피가 형성되었음을 보고하였다(그림 2).

상피의 하방증식은 치주치료 후 첫주에 발생하며, 백악질의 재생 및 새로운 결합조직의 부착을 방해한다. 한편, 치근면 상방으로 증식된 긴 접합상피는 치은 결합조직이나 골에서 유래한 육아조직으로부터 치

근면을 보호하는 역할을 하게 되어 치근흡수는 발생하지 않는다.

Karring 등³⁾은 새로운 결합조직 부착과 관련해 골에서 유래한 신생조직의 능력에 대해 연구하였다. 개에서 치주질환에 이환된 치아의 치근을 발치하여 이환된 치근부위를 활택한 후 인위적으로 형성한 무치악부위 발치와에 위치시키고, 식립한 치근을 판막으로 덮은 후 3개월 후 조직학적으로 평가하였다. 치주인대는 재식립한 치근의 치주인대가 보존된 치근부에 재형성되었으며, 이미 치주질환에 이환되어 치근활택술을 시행한 치관부측에서는 유착과 치근흡수가 발생하였다(그림 3). 이로써 골에서 유래한 세포는 재생을 유도할 수 없으며 치유결과는 치근 흡수 및 연관된 골 유착임을 보고하였다.

치은결합조직이 새로운 결합조직 부착을 형성할 수 있는지 알아보기 위해 Nyman 등⁴⁾은 추가적인 실험을 진행하였다. 위 실험과 마찬가지로 치주질환에 이환된 치아를 발치 후 악골의 협측에 형성한 골내에 위치시켜 판막으로 덮어두었다. 치근의 절반은 골과 접촉하고, 나머지 절반은 판막내부의 결합조직과 접하도록 하였다. 치유 3개월 후 조직학적 결과에 따르면 식립시 치주인대가 보존된 치근단 부위에 치주인대가

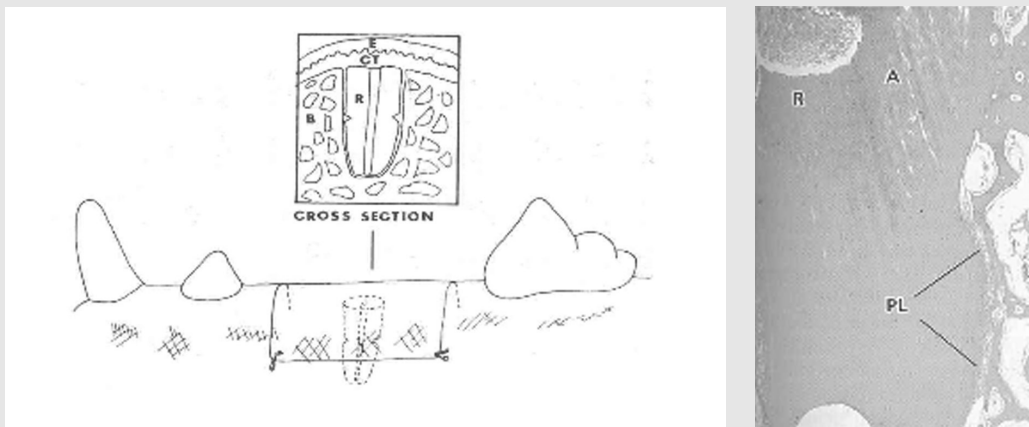


그림 3. 치유 3개월 후 재식립한 치근에서 근단측에는 치주인대가 재형성된 반면 유착(A)과 치근흡수(R)가 치관부에 뚜렷하게 나타남.

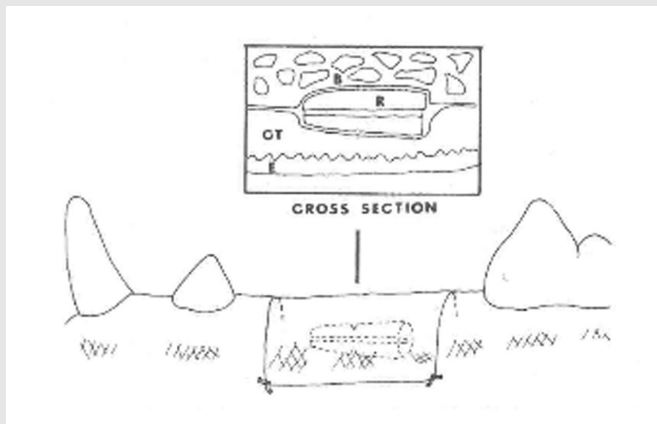



그림 4. 치은결합조직과 접해있는 재식립된 치근면에서 심한 치근흡수가 관찰됨.

재형성됨이 관찰되었고, 치관부 측에서는 어떤 새로운 결합조직 부착도 관찰되지 않았다. 절흔 상방의 치관부 중 골과 접촉한 면에서는 유착과 치근흡수가 관찰되었고, 결합조직으로 덮인 면에서는 치근흡수가 발생하였으며, 치근에 부착이 없이 치근면과 평행한 섬유를 가진 결합조직이 관찰되었다(그림 4). 이를 통해 볼 때 치은결합조직도 새로운 결합조직 부착을 형성할 능력이 부족함을 알 수 있으며 조직학적 치유결

과는 치근흡수임을 알 수 있다.

위의 실험들에서 발치한 뒤 재식립한 치근의 근단측에도 종종 치근흡수가 관찰되었다. 이것은 치근에 존재한 치주인대 조직이 발치동안 손상을 입고 치유되는 동안 골이나 치은결합조직이 치근면과 접촉하여 흡수가 일어나기 때문이다. 남아있던 치주인대 조직의 손상이 치근면을 따라 치관부측으로의 증식이 제한되기 때문에, Karring 등⁵⁾은 치주질환에 이환된 치근을 발치하지 않고, submerge 한 후 상당한 양의 백악질 재생과 더불어 새로운 결합조직이 치근의 치관부측에 형성됨을 관찰할 수 있었다(그림 5). 이전의 연구들과 더불어 이는 치주조직 재생이 손상받지 않은 기존의 치주인대로부터 기원된다는 것을 의미한다.

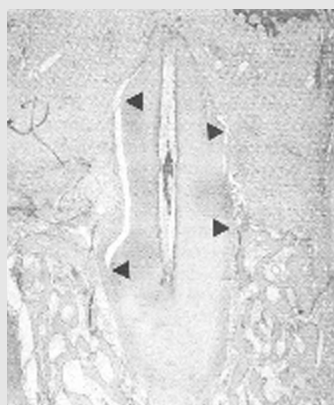


그림 5. 손상되지 않은 치주인대를 가진 submerged root에서 새로운 부착이 형성되었음(화살표 사이)을 보여준다.

신부착이 손상되지 않은 치주인대를 가진 치근에서만 발견된다는 것은 치주인대 조직이 탈락된 치근면에 새로운 결합조직 부착을 형성할 능력을 가진 세포들을 함유한다는 것을 의미한다. 치근흡수는 신부착의 치관측 상방에 있는 치근면에서 발생하였다. 이런 흡수는 덮여있는 조직에서 치근단측으로 증식된 치은결합조직에 의해 야기되었다. 그러므로 치주인대 세포만이 상실된 치주부착을 재생할 능력을 가진다고 볼 수 있다.

임상가를 위한 특집 3

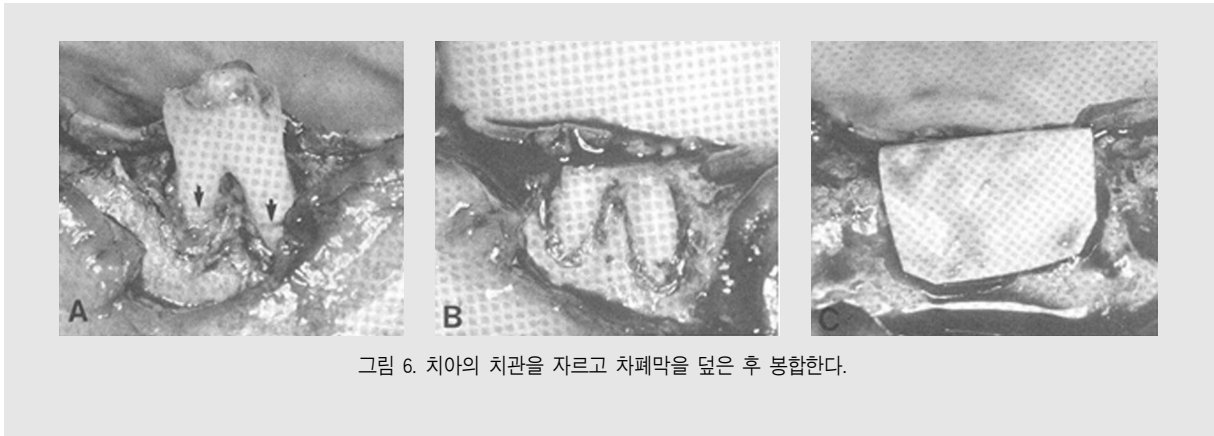

그림 6. 치아의 치관을 자르고 차폐막을 덮은 후 봉합한다.

이와 같은 결과로 미루어 볼 때, 치유기간 동안 치주 인대에서 유래한 세포들이 이주한다면 새로운 결합조직의 부착은 가능해질 것이다. 이것은 치은결합조직과 치은상피가 치유 중 차단막에 의해 치근면에 접촉되는 것을 막을 수 있다는 원송이를 이용한 연구에서도 입증되었다.

치아 주위의 지지조직을 제거하고 치근면을 치태침착이 일어나도록 6개월 동안 노출시킨 후 판막을 거상하고 치근면의 치근활택술을 시행하였다. 치관을 자르고 실험군에는 차폐막을 위치시키고, 대조군에서는 차폐막 없이 치은으로 덮어 봉합하였다⁶⁾(그림 6).

치유 3개월 후 조직학적 분석에 의하면 차폐막을 덮

지 않은 치근쪽 보다 차폐막을 덮은 쪽에 상당한 양의 신부착이 형성되었다(그림 7). 9개의 실험군 중에서 4개에서 새로운 백악질이 치근 전체에 형성되었다. 모든 대조군에서 새롭게 형성된 백악질의 상방에 다핵거대세포와 흡수된 와동이 존재하였다. 1개의 대조군에서는 치근의 절반정도가 흡수되었다. 치조골의 치관측 증식이 실험군과 대조군에서 다양한 범위로 관찰되었고, 백악질 형성의 양과 골 증식 사이에는 어떠한 관련성도 관찰되지 않았다.

이 연구결과는 물리적인 차폐막을 사용하여 치유 부위에서 상피와 치은결합조직 세포를 배제시키면 치주 인대 세포가 치근면에 이주됨을 시사한다. 차폐막은

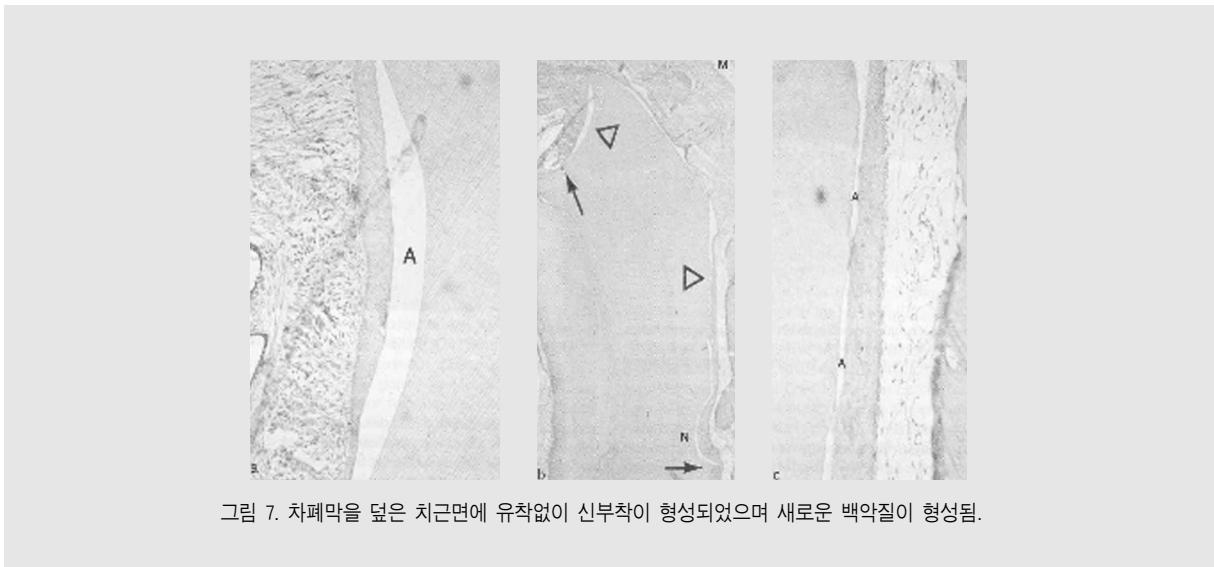


그림 7. 차폐막을 덮은 치근면에 유착없이 신부착이 형성되었으며 새로운 백악질이 형성됨.

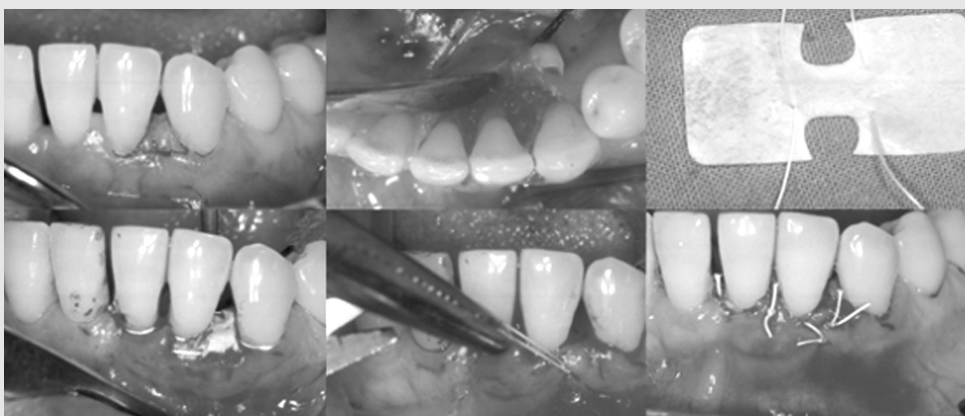치유되는 동안 결합조직이 치근면과 접촉되지 않도록 하며, 치주인대 조직의 증식을 위한 공간을 확보하는 역할을 한다. 이 연구를 토대로 조직유도재생술(Guided tissue regeneration, GTR)의 임상적 적용의 근거가 마련되었다.

GTR을 위해 사용되는 차폐막은 생체친화적이어야 하며, 차단막으로 원하지 않는 세포가 들어오는 것을 막는 역할을 해야 하며, 조직이 integration되어 하부 판막에 안정성을 부여하여야 한다. 무엇보다 가장 중요한 요소는 치근면과의 사이 공간을 형성하고 유지할 수 있어야 한다는 것이다. 이러한 목적을 위해 비흡

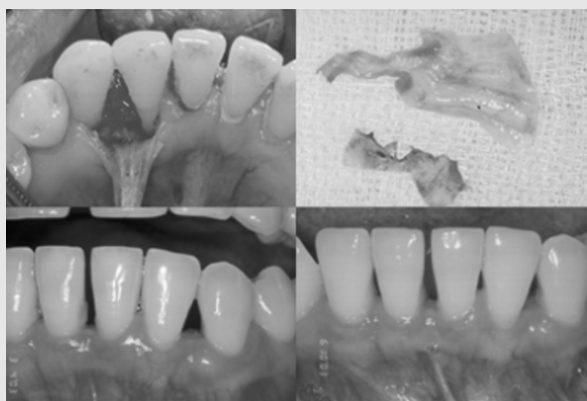수성 막으로는 expanded polytetrafluorethylene (e-PTFE)가 주로 사용되며, 이는 활성이 없고 인체에 이식시 어떤 조직반응도 일어나지 않는 장점이 있으나, 막 제거를 위한 이차수술이 필요하다. 이를 피하기 위해 흡수성 막으로 collagen, polylactic acid, polyglycolic acid등이 소개되어 사용되고 있다.

다음 증례들은 비흡수성 막인 expanded polytetrafluorethylene(e-PTFE)를 이용하여 골내결손부에 조직유도재생술을 시행한 증례이다.

〈증례 1〉



#32, 33 치간골 결손부에 치간유두보존 판막을 형성하여 판막을 거상하고 비흡수성막을 이용하여 조직유도재생술을 시행하였다.



임상적으로 염증반응이나 막의 노출없이 잘 유지되어 6주뒤 비흡수성 막을 제거하였다. 막제거후 1년까지 치은염, 치주염의 증상이 잘 유지되며, 3.5mm의 임상부착수준의 개선이 관찰되었다.

임상가를 위한 특집 3

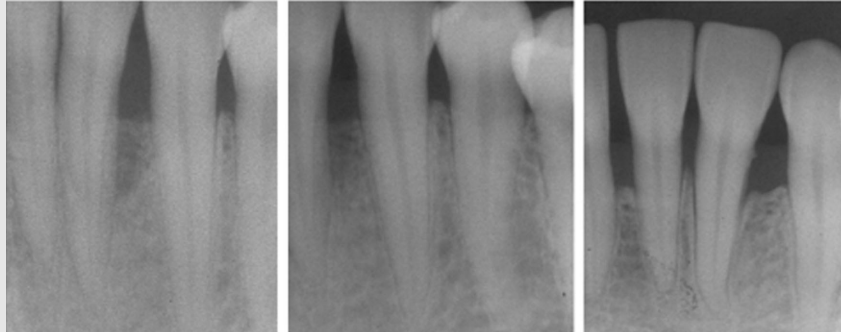
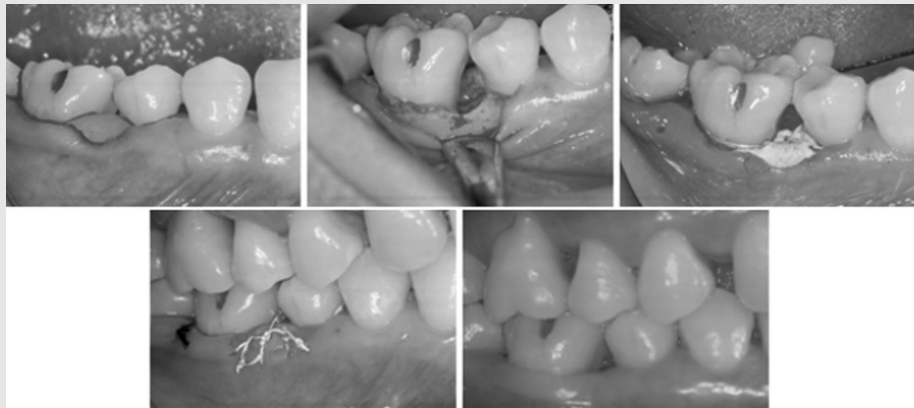


그림 8. 수술전 방사선 사진, 수술 3개월 후, 수술 12개월 후 방사선 사진
#32 치아의 원심 골내결손부로부터 치조골 및 새로운 백악질이 재생되었음을 관찰할 수 있다.

〈증례 2〉



#46치아의 근심측으로 6mm의 부착소실이 관찰되며, 형성된 골내결손부에 비흡수성막을 이용하여 조직유도 재생술을 시행하였다.

여러가지 임상실험과 동물실험에서 골 결손부 내로 골이식재 혹은 합성골을 이용하여 치주적 재생을 도모하였다. 골 이식재 혹은 합성골을 사용하는 이론적 근거는 (1)직접 골을 형성하는 세포를 함유하거나 (osteogenesis), (2)골형성을 위한 scaffold로 작용하거나 (osteoconduction), (3)골 이식재의 matrix가 골을 유도하는 물질을 함유(osteoinduction)하고 있기 때문에 치조골의 재생장과 신부착 형성을 자극할 수 있다고 가정하고 있다. 이식 수술 후 치주부착의 완

전한 재생은 골에서 유래한 세포가 치주질환에 이환된 치근면에 교원섬유가 삽입되어 있는 새로운 백악질을 형성할 수 있음을 의미한다.

Kim 등⁷⁾은 치주골 내 결손부에 calcium carbonate(CC)와 조직유도재생술(GTR)을 복합하여 처치하였을 때 효과를 치주 수술만 한 군(GFS)과 비교 관찰하였다. 80명의 환자를 무작위로 4개의 group으로 나누어 각각 calcium carbonate와 GTR을 동시시행, GTR만 시행, Calcium carbonate이식,

표 1. 수술전과 6개월 뒤 임상부착수준의 변화를 평균과 표준편차로 표현하였음. (단위 : mm)

	Presurgery	Postsurgery	Change
CC + GTR (n = 14)	8.7 ± 1.8	5.4 ± 1.4*	3.3 ± 1.4 [†]
GTR (n = 19)	8.8 ± 2.2	4.8 ± 2.0*	4.0 ± 2.1 [†]
CC (n = 13)	7.5 ± 2.0	4.5 ± 1.6*	3.0 ± 2.4
GFS (n = 18)	7.9 ± 2.0	5.9 ± 1.7*	2.0 ± 1.7

*Significant difference from presurgery ($P < 0.01$).

[†]Significant difference from GFS ($P < 0.05$).

gingival flap surgery만 시행하여 6개월 뒤 임상 결과를 평가하였다. 결과는 표1에서 보는 바와 같이 모든 술식에서 술전에 비하여 유의하게 임상부착수준이 개선되었으며, gingival flap surgery결과에 비하여 calcium carbonate와 GTR을 동시시행, GTR만 시행한 군에서 유의성있는 결과를 나타냈다.

재생치료와 관련된 의문에는 달성한 부착획득이 얼마나 오랫동안 유지될 수 있는냐는 것이다. Gottlow 등⁸⁾은 GTR을 통해 획득한 신부착의 유지정도를 평가하였다. 수술 후 6개월에 임상부착획득이 2mm이상 (2~7mm)인 39명의 환자에서 80부위를 1~5년에 monitoring하였다. 이 연구와 다른 실험들에 의하면 GTR을 통해 이루어진 부착획득은 오랜기간 유지

됨을 알수 있었다^{9, 10)}.

골내 결손부에서의 실험에서 GTR로 치료한 부위의 안정성은 recall program의 환자 참여도, 세균성 치태 상태, 탐침시 출혈 그리고 치주병인균으로 인한 재감염등과 관련이 있었다¹¹⁾. 또 다른 몇몇 연구에서 재생형술식으로 이개부를 치료한 후 장기적 예후를 관찰하였을 때 결과는 낮은 치태지수와 치주병인균의 확실한 제거가 장기적인 안정성과 긴밀한 연관이 있는 것으로 나타났다^{10, 12)}.

그러므로 GTR후 얻어지는 치주재생은 구강위생이 좋고 적절한 관리 프로그램이 이루어진다면 장기적으로 안정적인 결과를 얻을 수 있을 것이다.

참 고 문 헌

- Melcher AH. On the repair potential of periodontal tissues. *J Periodontol* 1976;47:256-260.
- Caton J, Nyman S, Zander H. Histometric evaluation of periodontal surgery. II. Connective tissue attachment levels after four regenerative procedures. *J Clin Periodontol* 1980;7:224-231.
- Karring T, Nyman S, Lindhe J. Healing following implantation of periodontitis affected roots into bone tissue. *J Clin Periodontol* 1980;7:96-105.
- Nyman S, Karring T, Lindhe J, Planten S. Healing following implantation of periodontitis-affected roots into gingival connective tissue. *J Clin Periodontol* 1980;7:394-401.
- Karring T, Isidor F, Nyman S, Lindhe J. New attachment formation on teeth with a reduced but healthy periodontal ligament. *J Clin Periodontol* 1985;12:51-60.
- Gottlow J, Nyman S, Karring T, Lindhe J. New attachment formation as the result of controlled tissue regeneration. *J Clin Periodontol* 1984;11:494-503.
- Kim CK, Choi EJ, Cho KS, Chai JK, Wikesjo UM. Periodontal repair in intrabony defects treated with a calcium carbonate implant and guided tissue regeneration. *J Periodontol* 1996;67:1301-1306.
- Gottlow J, Nyman S, Karring T. Maintenance of new attachment gained through guided tissue regeneration. *J Clin Periodontol* 1992;19:315-317.
- Becker W, Becker BE. Treatment of mandibular 3-wall intrabony defects by flap debridement and expanded polytetrafluoroethylene barrier membranes. Long-term evaluation of 32 treated patients. *J Periodontol* 1993;64:1138-1144.
- McClain PK, Schallhorn RG. Long-term assessment of combined osseous composite grafting, root conditioning, and guided tissue regeneration. *Int J Periodontics Restorative Dent* 1993;13:9-27.
- Cortellini P, Pini-Prato G, Tonetti M. Periodontal regeneration of human infrabony defects (V). Effect of oral hygiene on long-term stability. *J Clin Periodontol* 1994;21:606-610.
- Machtei EE, Grossi SG, Dunford R, Zambon JJ, Genco RJ. Long-term stability of Class II furcation defects treated with barrier membranes. *J Periodontol* 1996;67:523-527.