

2

Human immunodeficiency virus 감염과 치주 질환의 상관관계, 진단 및 처치에 관한 문헌 고찰

¹연세대학교 치과대학 치주과학교실, 치주조직재생연구소

수련의 박정철¹, 임상 강사 엄유정¹, 임상조교수 정의원¹, 부교수 김창성¹, 교수 조규성¹,
교수 채종규¹, 교수 김종관¹, 교수 최성호^{1*}

ABSTRACT

Relationship between human immunodeficiency virus infection and periodontal disease; diagnosis and management strategy

¹Department of Periodontology, Research institute of periodontal regeneration,
College of Dentistry, Yonsei University

Jung-Chul Park¹, Yoo-Jung Um¹, Ui-Won Jung¹, Chang-Sung Kim¹, Kyoo-Sung Cho¹,
Jung-Kiu Chai, Chong-Kwan Kim¹, Seong-Ho Choi^{1*}

Purpose: Infection with HIV-1 virus has become a critical worldwide public health problem. The oral complications of HIV infection with its progression of impairment of the host response to combat infection present unique challenges to the periodontists.

Material and Methods : Medline research was carried out to find relationship of the progression of HIV infection to the occurrence of oral lesions including the HIV-related periodontal diseases.

Results: The linear gingival erythema, necrotizing ulcerative periodontitis, necrotizing ulcerative gingivitis and oral candidiasis are common lesions in HIV-infected individuals. The linear gingival erythema and necrotizing ulcerative periodontitis lesions in HIV-infected subjects were found to have a similar microbiological profile. There are several general considerations in the periodontal management of the HIV-infected patient with or without periodontal disease. The altered immunity and host response in patients with HIV infection may also affect the incidence and severity of other common forms of periodontal disease not associated with HIV infection.

Conclusion: Periodontal diseases in HIV-infected individuals present unique challenges in diagnosis, monitoring, treatment and maintenance. Therefore exact HIV staging, geographic location, antiviral and antimicrobial therapies and oral habits should be taken into consideration when treating HIV-infected patients.

KEY WORDS : HIV; AIDS; periodontal disease.

본 연구는 연세대학교 치과대학 치주조직재생연구소 연구비에 의해 이루어졌음.

I. 서론

2001년 Piot 등¹⁾의 보고에 의하면 전세계적으로 3천 5백만 명이 HIV(human immunodeficiency virus)에 감염되었고 이 중 2천만 명이 사망했다. 미국 질병관리본부의 최근 보고에 따르면 미국 내에 현재 1백만 명의 HIV 감염자가 존재하며 매년 4만 명이 추가 감염되고 있어 심각한 사회 문제로 대두되고 있다. 또한 감염자 중 24~27%가 자신의 감염 여부를 전혀 모르고 있어 일반 대중을 상대로 조기 검진 제도의 필요성에 관한 교육이 필요한 실정이다^{2, 3)}. 한국에서는 1985년 6월 주한 외국인이 최초 AIDS(acquired immunodeficiency syndrome) 환자로 보고된 이래 과거 외국으로부터 유입되던 초기 질병 경향이 점차 국내에서의 감염 확산 위주로 전환되었고⁴⁾, 당국의 관리에도 불구하고 환자의 수가 계속 증가하여 2008년 12월 말 국내 누적 HIV 감염자의 수는 6,120명에 이르게 되었다. 이중 1,084명은 사망하고 5,036명이 생존해 있으며 잠재적으로 3배 이상의 HIV 감염자가 존재할 것으로 추정된다고 한국 질병관리본부가 밝혔다⁵⁾. 이제 HIV 감염은 치과 진료실에서 접할 수 있는 의료계의 무시할 수 없는 현실이 되었다.

HIV는 병리학적 특성 상 최초 감염 후에도 잠복기가 8~10년, 또는 그 이후까지 지속되기 때문에, 환자는 자신의 감염 여부를 자각하지 못하고 기존의 행동 습관을 유지할 가능성이 매우 높다. 연구에 따르면 신규 감염의 55%가 자신의 감염 사실을 몰랐던 25%의 HIV 감염 환자들에 의해 발생하는 것으로 밝혀졌다⁶⁾. 따라서 자신의 HIV 감염 사실을 조기에 인지할 경우 감염 파급 위험도가 높은 행동을 자제할 수 있고⁶⁻⁸⁾ 실제로 자신의 HIV 감염 사실을 인식한 HIV 보균자들은 감염 위험도가 높은 성적 행위를 평균적으로 68% 자제하게 되어 조기 검진이 감염 확산 방지에 기여하는 바가 클 것으로 사료된다⁶⁾. 또한 조

기 검진을 통한 보균자 검출, 정확한 진단 및 전문 의료진의 개입으로 이어지는 일련의 협의 진료를 통해 HIV에 감염된 환자들의 질병 진행을 현격히 억제 및 개선 시킴으로써 환자의 건강을 지키고⁹⁻¹¹⁾ 감염 초기에 항 바이러스 치료를 시작함으로써 치료의 효과가 극대화 될 것이다.

의료진의 노력과 새로운 치료제의 개발로 인해 HIV 감염 환자의 전신 상태가 개선되어 HIV 관련 구강 질환의 발병은 현저히 감소하였으나^{12, 13)} 환자의 평균 기대 수명이 증가함에 따라 오히려 만성 치주염과 같은 만성 질환이 발생할 가능성이 상당히 증가하였다. HIV 감염 환자 중 40%는 전신적 면역 체계의 기능저하에 따른 합병증으로 최소 1개 내지는 2개의 구강 병소를 가지게 되며, 질환이 진행되어 말기로 갈수록 90% 이상의 환자가 구강 내 병소를 갖게 된다^{14, 15)}. 따라서 HIV 감염 환자에 있어 대표적으로 발생하는 구강 내 합병증인 선형 치은 홍반(linear gingival erythema, LGE), 괴사성 궤양성 치은염(necrotizing ulcerative gingivitis, NUG), 괴사성 궤양성 치주염(necrotizing ulcerative periodontitis, NUP) 및 구강 칸디다증(oral candidiasis) 등의 진단 및 치료에 대한 치과 의사의 연구와 적극적인 대처가 요구되는 실정이다. 이와 더불어 전술한 대로 HIV 환자의 수명 연장에 따른 HIV 관련 병소 외 일반 만성 질환에 관한 치료 전략 수립도 요구되고 있으나, 치주 질환과 HIV 감염 간의 상관관계와 같은 HIV 감염과 치주의 관계성은¹⁶⁾ 아직 확립된 바가 없는 실정이다.

본 논문의 목적은 HIV 감염과 치주질환의 상관관계, 진단 및 치료에 관한 문헌 고찰을 통해 치과 의사들의 이해를 높이고, HIV 감염 환자의 색출, 진단 및 구강 내 병소 치료에 적극적인 개입을 통해 환자의 건강과 공중 보건에 기여하고자 함이다.

II. 본 론

1. HIV 감염의 역학

일반적으로 HIV는 성적 접촉이나 감염된 혈액, 체액을 통해 전파되며 신생아의 경우 모체를 통하거나 수유를 통해 HIV를 전달 받는다. 타액의 경우 감염자의 타액에서 HIV를 검출 할 수는 있으나 그 농도가 극히 낮으며, 타액 내 존재하는 HIV 특이 면역 글로불린이나 점액소(mucin), thrombospondin-1 등이 항 바이러스 기능을 하고 있어^{17, 18)} 대중의 일반적 이해와는 달리 타액을 통해 HIV가 감염 될 가능성은 거의 없다. 일단 신체에 침투한 바이러스는 면역세포(CD₄⁺ T 세포)를 파괴시켜 면역기능을 저하시키게 되고, 결국 각종 감염질환이나 암 등에 의해 환자는 사망하게 된다. 조기 검진을 통해 이러한 결과를 예방하고자 하더라도 HIV 감염 후 2~6주(개인차 존재) 기간에는 window period가 존재하여 HIV 항체가 검출되지 않아 음성으로 오인될 수 있다. 따라서 감염이 의심되는 행위가 있었을 경우 이 시기가 지난 뒤 추가 검사를 시행해야 정확한 감염 여부를 밝힐 수 있다.

HIV는 크게 2종류가 있어 HIV-1과 HIV-2로 분류한다. HIV-1은 AIDS를 야기하는 바이러스이고, HIV-2는 AIDS 유사 증상을 야기하는 바이러스로서 전파력이 상대적으로 약하고 서부 아프리카와 브라질에 국한된 분포를 보이고 있다⁹⁾. HIV-1 종을 유전적으로 분류하면 크게 8개의 아형(subtype)으로 나눌 수 있는데 A, B, C, D, F, G, H, J 유형과 재조합형 4개를 들 수 있다. 현재 B형이 미국과 서유럽에서 많이 발견되는 종이며 사하라 이남 아프리카와 동남아시아에서는 A, C, E 종이 우세하다. 이러한 종의 차이로 인해 지역별로 서로 다른 전파 양상을 보이게 된다.

국내에서는 이 등⁴⁾의 보고에 따르면 HIV 감염의 76%가 사회경제적, 성적 활동기인 20, 30대에 발생하고 있다. 확산과정을 살펴보면 1980년대 중반에는

외국인과의 성접촉으로 인해 감염이 전파되었고 1980년대 말에는 해외 거주하는 외국인 이성을 통한 감염과 국내 동성연애자간의 감염 비중이 증가하였다. 이후 1990년대에는 내국인 이성간의 성접촉을 통한 감염이 증가하였고 감염자를 통한 배우자의 2차 감염이 증가하였다⁴⁾. 향후 동성연애자, 해외여행 등을 통한 감염 및 내국인 간의 감염이 지속적으로 증가할 것으로 추정되며 2차 감염으로 신생아 감염의 수 또한 증가할 것으로 예상된다.

2. HIV 감염의 병리학적 기전

HIV는 레트로바이러스(retrovirus)로서 양성 단일가닥 RNA(ribonucleic acid)가 원뿔형의 캡시드(capsid)와 지질막(lipid envelope)에 둘러싸여 있다. HIV 외피에 존재하는 표면 단백질인 gp120 당 단백질은 T 세포 표면의 CD₄⁺ 수용체에 친화성을 가져 CD₄⁺ T 세포를 선택적으로 감염시킨다. 일단 HIV와 세포막이 융화되면 바이러스의 RNA가 세포 내로 유입된다. 이후 바이러스 내부의 역전사효소를 통해 이중 나선 DNA가 합성되고 DNA는 핵 내로 들어가서 숙주의 염색체 내부로 동화된다. 이러한 형태의 프로바이러스(provirus)로 잠복기를 가진 뒤 특정 신호에 의해 활성화 된 바이러스의 DNA는 다시 RNA로 전환되고 바이러스의 형태 구성에 필요한 단백질과 효소를 만든 뒤 세포막에 싸여 T 세포 밖으로 유출된다. 이 과정에서 감염된 CD₄⁺ T 세포는 사멸하게 되고 이로 인해 CD₄⁺ T 세포와 억제 T 세포(suppressor T cell)의 비율(CD₄⁺ : CD₈⁺)이 현저히 감소하면 전신적 면역 능력이 저하된다. 이외에도 HIV는 단핵세포(monocyte)와 대식세포(macrophage), 수지상 세포(dendritic cell) 등의 면역 세포를 감염시키는데 이처럼 감염된 세포들은 림프절로 이동한 뒤 바이러스 복제를 진행한다. 이후 감염된 면역 세포는 사멸하고 복제된 바이러스는 전신으로 확산된다(Fig. 1).

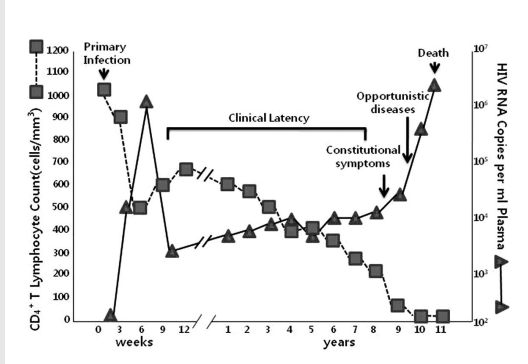


Fig 1. Common pattern of HIV infection in a typical untreated patient. The two lines represent helper T cell count and viral load respectively (Image modified from Fauci, A.S., et al, Ann. Intern. Med, 124:654, 1996)

바이러스의 복제와 CD_4^+ T 세포의 파괴가 꾸준히 진행되면 매일 109 개의 CD_4^+ T 세포가 파괴되는 수준까지 이르게 되며 기회감염의 가능성이 급증한다²⁰⁾. 만일 치료하지 않을 경우 HIV 감염은 AIDS로 진행되어 환자는 사망 하게 된다. 하지만 이러한 질환의 진행 과정은 환자에 따라 큰 차이를 보이는데 HIV 감염자 중 5% 미만에서는 10 년 내지는 그 이상의 기간 동안 정상적인 CD_4^+ 세포 수치를 보이고 HIV 관련 질환이 발현하지 않는 경우가 보고되고 있다. 이들에게서 chemokine 수용체나 인간백혈구항원(human leukocyte antigen, HLA)의 유전적 변형이 발견되기는 하였으나 정확한 기전이나 역할은 아직 밝혀지지 않았다²¹⁾.

3. HIV 감염에서의 치은연하 세균

많은 학자들은 HIV 감염 시 발생하는 전신적 면역억제 현상으로 인해 HIV 감염자의 치은연하 세균총이 일반인과 다를 것이라고 추측했다. 하지만 대부분의 연구에서 현미경적, 유전학적 분석 결과 HIV 감염자와 HIV 비감염자 모두에게서 *P. gingivalis*, *P. intermedia*, *E. nucleatum*, *E. corrodens*와

spirochetes 등과 같이 일반 성인성 치주염에서 발견되는 세균이 유사하게 발견되었다^{22~24)}. 이 것이 시사하는 바는 관여하는 균은 동일하더라도 전신의 면역 상태에 따라 특이한 구강 병소가 발생하므로 HIV 관련 구강 병소의 치료 시에는 구강 내 세균에 대한 처치 뿐 아니라 전신 면역에 관한 치료 접근도 필요하다는 점이다. 세균 연구 결과 밝혀진 특이할 만한 사항은 LGE와 NUP 병소의 세균 조성이 유사하다는 점이다. 일반적으로 치은염과 치주염에서 발견되는 세균의 종류는 서로 달라 두 질병의 임상 양상이나 파괴 정도가 다르다는 것이 기존의 지식이었다. 하지만 임상적으로나 질병 양상으로나 분명히 다른 두 질환의 세균 조성이 유사하다는 사실은 LGE 병소가 NUP의 전구 증상일 수 있다는 가설을 세우는 근거가 되었다^{25, 26)}.

또한 HIV 감염 환자 중 진행성 치주염 부위에서 *F. nucleatum*, *P. intermedia*, *A. actinomycetemcomitans*가 많이 발견되었고²⁷⁾ LGE, NUP 병소에서는 치주 조직의 기회 감염에 관여하는 *Candida albicans*, *Campylobacter rectus*, *Peptostreptococcus*, *Capnocytophaga*, *A. actinomycetemcomitans* 등이 높은 수준으로 발견되었다. 또한 구강 내 기회 감염에 관여하는 세균으로서 *E. coli*, *Clostridium*, *Mycoplasma*, *Klebsiella pneumonia* 등이 검출되었다. 이 중 칸디다 종은 HIV 감염 환자의 구강 병소에 있어 큰 비중을 차지하는 균으로서 열구 상피와 접합 상피를 물리적으로 파괴하고 기회 감염 세균들이 조직 내부로 침투하는 것을 도움으로써 치주 부착 소실을 야기하게 된다. 또한 이들은 HIV 감염 환자의 LGE와 NUP에서 급속도로 조직 파괴를 시키는 과정에 직접적으로 관여하는 것으로 추정된다. 그 기전은 세균의 직접적인 조직 파괴 기전에 의한 것일 수도 있고, 치은열구액 내에서 IL-1 β (interleukin-1 β)와 tissue necrosis factor α (TNF- α) 등 pro-inflammatory cytokine의 증가

를 통한 염증 기전의 활성화에 의한 것일 수도 있다²⁸⁾. 또한 다형핵중성구의 기능이 비정상적으로 수행되어 포식작용이 원활하게 이루어지지 않거나, 혈청 면역 글로블린 G 반응이 감소되어 치주균에 대한 면역 반응이 왜곡되어 효과적인 조절이 되지 않고 과다 염증 반응이 일어나는 가능성도 존재한다²⁹⁾. 하지만 이에 대한 연구는 아직 부족한 실정이다.

일반 세균 외에도 바이러스의 역할에 대한 연구도 진행 중인데 Mardirossian 등³⁰⁾에 의하면 인간 헤르페스 바이러스 6, 7, 8 등이 HIV 환자의 치은 조직과 치태에서 다량 검출되었다. 이는 정상인과 대조해 높은 수치였는데, 이 바이러스가 조직 파괴에 관여하는 기전은 밝혀지지 않아 단순한 바이러스의 저장소로 기능하는 것인지에 대해서는 좀더 많은 연구가 필요하다. 또한 HIV 바이러스 자체에 의한 세포 독성 및 세포 공격의 가능성도 고려해야 하는데 현재 HIV 감염 환자의 모든 단계에서 치은열구액 내 HIV가 검출되어 직접적인 파괴의 가능성을 암시하고 있으나 아직까지는 정확한 기전은 밝혀지지 않았다.

4. HIV와 치주 질환

HIV 관련 치주 질환은 HIV 연구 초창기에 HIV 연관 치은염(HIV-associated gingivitis, HIV-G)과 HIV 연관 치주염(HIV-associated periodontitis, HIV-P)으로 분류되었다³¹⁾. 이후 이러한 병소가 HIV 비감염자에게서도 발견이 되면서 좀더 정확한 분류 체계의 도입 필요성이 요구되었고 이에 미국 치주학회는 HIV-G를 'HIV 감염 시 발견되는 선형 치은 홍반(linear gingival erythema, LGE)'으로, HIV-P는 'HIV 감염 시 발견되는 치주염'으로 명칭을 변경하였다³²⁾. 이 두 가지 분류 외에 기존에 존재하던 성인형 치주염이 HIV 감염으로 악화된 경우를 포함한다면 HIV 관련 치주질환은 크게 3분류로 나눌 수 있다.

선형 치은 홍반(Linear gingival erythema,

LGE)은 HIV 감염 환자에게서 특징적으로 보고되는 증상으로 2~3mm 폭의 심한 치은 홍반 띠가 치은점막경계를 넘거나 치근침에 국한적으로 발생한다. 병소는 치은 전체에 발생하거나 치아 1~2개를 중심으로 발생하기도 한다. 이 병소의 가장 큰 특징은 전통적인 치석제거술, 치근활택술에 반응을 보이지 않는다는 점이다. 그 이유는 이 질환이 칸디다 감염과 관계가 있기 때문이다³³⁾. 칸디다 균은 연조직을 투과하여 내부에서 발견되는 종으로서 치석제거술이나 치근활택술로 제거가 불가능하다^{34, 35)}. 선행된 연구에서 이미 LGE 병소에서 일반적인 치주 병소 관련 균과 함께 칸디다 종이 발견되었으며 Gomez 등³⁴⁾의 연구에 따르면 치주 연조직에 침투한 칸디다에 의해 다형핵 백혈구(polymorphonuclear leukocytes)와 면역 글로블린 G를 형성하는 형질 세포(plasma cell)가 증가된 것이 확인됐다. 이로서 칸디다 감염이 LGE의 주요 원인인 것으로 밝혀졌고 미국 치주학회는 LGE를 '진균에 의한 치은 질환'으로 분류했다³²⁾. LGE의 유병률은 0~50%로 보고되었으며 반면 구강 칸디다증, 모발백반증, 급성 괴사성 궤양성 구내염(acute necrotizing ulcerative gingivostomatitis, ANUG) 등의 유병률은 각각 61%, 24%, 11%로 LGE와 비슷하거나 LGE보다 낮은 것으로 보고되었다³⁶⁾. 선형 치은 홍반은 CD₄⁺ 세포의 수치가 정상 내지는 그 이하에 머무는 질환의 초기에 주로 발생하는 것으로 알려져 있고 Patton 등³⁷⁾의 연구에 의하면 환자의 CD₄⁺ 수치가 200 미만으로 감소할 것인지에 관한 양성 예측률이 70%로 매우 높게 나타났다. 반면 NUP의 양성 예측율은 50% 미만이었다. 따라서 HIV 감염 환자에서 LGE를 진단 할 수 있다면 환자의 예후에 관해 신뢰도 높은 정보를 얻을 수 있으므로 치과의사의 진단 능력 개선이 필요하다. 하지만 임상 증상만으로는 구강 위생이 불량하여 발생하는 치은염과 구별이 어려우므로 신중한 접근이 필요하다.

괴사성 궤양성 치주염(Necrotizing ulcerative

periodontitis, NUP)은 HIV 감염환자에 있어 변연치은의 괴사와 하방 치조골의 급격한 소실을 특징으로 하는 질환이다. 주로 극심한 통증과 자발적인 치은 출혈을 동반하며 골노출, 치은 퇴축, 악취 등이 발생할 수 있고 심한 경우 3~6개월 내에 병소의 치아가 자연 탈락하기도 한다³⁸⁾. 임상 증상이 버킷 림프종, 거대세포바이러스(cytomegalovirus) 감염, 헤르페스 조스터(Herpes zoster) 감염과 유사하여 진단에 혼란을 주기도 한다^{39), 40)}. 괴사성 궤양성 치은염과 괴사성 궤양성 치주염은 미 치주학회 분류에서 '괴사성 치주 질환'으로 간주하고 있으며 치간 유두의 출혈과 궤양 병소가 연조직에 국한된 경우 괴사성 궤양성 치은염으로, 하방의 치조골까지 침범한 경우 괴사성 궤양성 치주염으로 진단한다. 최근 연구에서 괴사성 궤양성 치은염의 증상을 보이지만 여타 HIV 감염의 소견이 없는 환자에서 HIV 항체 검사를 진행한 결과 이들 중 59%가 HIV 보균자임을 발견했다. 따라서 임상에서 NUG를 보이는 환자를 접한 경우 HIV 감염 여부를 배제하기 위해 반드시 HIV 항체 검사를 받도록 권유하는 것이 추천된다.

HIV 감염과 치주 상태의 관계를 연구한 논문을 살펴보면 HIV 감염의 진행이 치은염의 존재^{41), 42)}와 치주조직의 파괴 정도^{36), 43), 44)}와 연관되어 있다는 보고가 많이 존재한다. 또한 HIV 감염자에게서 심각한 치주 부착 소실이 존재한다는 보고도 있었다^{45~47)}. 반면 HIV 감염자와 비감염자에서 차이를 볼 수 없었다는 보고^{36), 48~50)}와 그 연관성이 알려진 것보다 약할 것이라는 상반된 보고도 존재한다^{50), 51)}. Barr 등⁴¹⁾은 HIV 감염 환자 중 35세 이상, CD_4^+ < 200 미만인 군에서 HIV 비감염자 군보다 치주 질환의 진행이 심한 것을 확인했고, Maticic 등⁵²⁾은 혈청과 치은 열구액 내의 HIV 수치의 증가가 치은 부착 소실과 연관되어 있다고 보고했다. Ndiaye 등⁵³⁾은 세네갈의 HIV 감염자 중 항 바이러스나 항생제 치료를 받지 않는 환자군을 대상으로 검사를 한 결과 6mm 이상의 부착 소실이 있는 환자

수가 정상인 수보다 유의할 수준으로 많은 것을 보고하였고 기존에 성인성 만성 치주 질환이 있었던 환자에게는 부착 소실의 양이 HIV 감염 시(특히 CD_4^+ < 200) 크게 증가한다는 보고 역시 있었다^{41), 44), 45)}. 또한 항 바이러스나 항생제 치료를 받지 않는 경우에는 HIV 상태에 따라 부착 소실의 양이 증가한다는 보고가 있다⁵³⁾. 이를 종합해 보면 HIV 감염과 치주 파괴의 직접적인 인과 관계는 밝혀지지 않았으나 HIV 감염은 당뇨나 흡연처럼 치주 질환의 진행에 변화를 줄 수 있는 인자처럼 작용하며⁵⁴⁾ HIV 관련 구강 병소는 환자의 전신 면역이 저하되어 오는 결과라고 이해하는 것이 현재 보편적 견해이다. 전술한 바처럼 HIV와 치주의 연관성에 관해 이처럼 상반된 결론이 나온 이유는 연구 방식의 차이나 치주 질환의 임상 진단에 따른 견해 차이에서 비롯된 것으로 사료되며, 특히 항 바이러스, 항균제 치료의 효과를 배제하거나 CD_4 세포의 면역 상태 고려, 정확한 치주 진단 규정을 고려하지 않은 연구가 많기 때문인 것으로 사료된다.

현재 미국 질병관리센터에서는 HIV 감염의 진행도를 CD_4^+ 세포의 수치(> 500, 200~499, < 200)와 임상 증상에 따라 3등분하고 있는데⁵⁵⁾ 이러한 분류는 구강 병소와 HIV 감염의 연관성을 보여주는 좋은 분류가 되고 있으며, 반대로 구강 병소를 통해 HIV 감염의 진행도를 추측할 수 있는 신뢰도 높은 징후로 구강 병소가 사용될 수 있다. 예를 들어 선형 치은 홍반은 환자가 HIV 감염의 초기 단계에 속하고 CD_4^+ 세포의 감소가 예상됨을 의미하며, 반면 괴사성 궤양성 치주염은 CD_4^+ 세포가 현저히 감소하여 AIDS 단계로 진입했음을 의미하는 강력한 지표이다^{56), 57)}. 또한 일반적인 치주질환 역시도 HIV 감염으로 면역 억제가 발생하는 환자들에게서 많이 발견되고 있어 이에 대한 연구가 진행 중이며, 일반적으로 급성 괴사성 궤양성 구내염의 위험 인자로 간주되었던 불량한 구강 위생이나 불충분한 수면이 HIV 감염 환자와 연관성이 없음도 밝혀져 HIV 감염과 관련된 구강 병소의

특이한 기전에 대한 더욱 많은 연구가 요구되고 있다.

5. HIV와 연관된 치주 질환 외 구강 병소

구강 병소는 일반적으로 HIV 감염 시 나타나는 첫 임상 증후로서, 일부 질환은 치주 조직의 파괴를 포함하고 있어 치주를 전공으로 한 치과의사들의 관심의 대상이 되고 있다^{31, 58-62}. 가장 흔한 구강 내 질환으로는 구강 칸디다증(Oral candidiasis), 카포시 육종(Kaposi's sarcoma), 구강모발백반증(Oral hairy leukoplakia) 등을 들 수 있고 이들은 HIV 감염과 AIDS 질병 진행에 밀접한 관계가 있음이 밝혀졌다^{61, 63, 64}. HIV 감염 시 구강 내에 발생하는 질환에 관한 다양한 정리가 있었으나 HIV 감염과 연관성의 정도에 따라 3개의 질병군으로 분류한 1993년 EC-Clearing house on Oral Problems Related to HIV infection and WHO Collaborating

Centre on Oral Manifestations of the Immunodeficiency Virus(EC-WHO)에서 발표한 진단 기준⁶⁵이 현재 가장 합리적인 분류로 간주되고 있다(Table 1).

구강 칸디다증은 HIV 감염 시 가장 흔히 발생하는 구강 병소로서 면역 억제 현상이 발생하는 당뇨나 항암 치료 환자에게서도 발견된다. 또한 광범위 항생제를 쓰는 경우 기회 감염으로 발생할 수 있다. 칸디다증은 크게 4개 종류로 나뉘는데 위막성 칸디다증(Pseudomembranous candidiasis), 홍반성 칸디다증(Erythematous candidiasis), 구각염(Angular cheilitis), 증식성 칸디다증(Hyperplastic candidiasis)이 포함된다. 원인 세균인 *Candida albicans*는 선형 치은 홍반과 괴사성 치주염에도 작용하는 것으로 알려진 균으로서 거의 모든 HIV 감염자에게서 검출된다. 특히 전술한 바처럼

Table 1. Revised classification of oral lesions associated with HIV infection

Group 1. Lesions strongly associated with HIV infection	Group 2. Lesions less commonly associated with HIV infection	Group 3. Lesions seen in HIV infection
Candidiasis	Bacterial infections	Bacterial infections
Erythematous	<i>Mycobacterium avium-intracellulare</i>	<i>Actinomyces israelii</i>
Pseudomembranous	<i>Mycobacterium tuberculosis</i>	<i>Escherichia coli</i>
Hairy leukoplakia	Melanotic hyperpigmentation	<i>Klebsiella pneumoniae</i>
Kaposi's sarcoma	Necrotizing (ulcerative) stomatitis	Cat-scratch disease
Non-Hodgkin's lymphoma	salivary gland disease	Drug reactions
Periodontal disease	Dry mouth due to decreased salivary flow rate	(Ulcerative, erythema multiforme, lichenoid, toxic epidermolysis)
Linear gingival erythema	Unilateral or bilateral swelling of major salivary glands	Epithelioid (Bacillary) angiomatosis
Necrotizing (ulcerative) gingivitis	Thrombocytopenic purpura	Fungal infection other than candidiasis
Necrotizing (ulcerative periodontitis)	Ulceration not otherwise specified	<i>Cryptococcus neoformans</i>
	Viral infections	<i>Geotrichum candidum</i>
	Herpes simplex virus	<i>Histoplasma capsulatum</i>
	Human papillomavirus (wart-like lesions)	Mucoraceae
	<i>Condyloma acuminatum</i>	(mucormycosis/zygomycosis)
	Focal epithelial hyperplasia	<i>Aspergillus flavus</i>
	<i>Verruca vulgaris</i>	Nervous system disturbances
	Varicella-zoster virus	Facial palsy
	Herpes zoster	Trigeminal neuralgia
	Varicella	Recurrent aphthous stomatitis
		Viral infections
		Cytomegalovirus
		Molluscum contagiosum

이들은 치주 조직의 연조직 내부로 침투할 수 있는 능력이 있어 치은 열구는 물론 구강 상피 하방에서도 발견된다. *C. albicans*의 감염으로 국소적인 호중구(neutrophil)의 침윤 반응이 발생하며 국소적인 조직 파괴를 야기하여 괴사성 병소나 부착 소실 내지는 치조골 흡수를 야기할 수 있다^{34, 56, 66}. 따라서 HIV 환자의 치료 시에는 항바이러스 치료 뿐 아니라 항균 치료를 반드시 병행해야 한다.

카포시 육종은 인간 헤르페스 바이러스-8과 연관된 양성 혈관 종양이다. 현재 4개 분류가 존재하는데 클래식 카포시 육종, 아프리카 카포시 육종, 장기 이식 카포시 육종 그리고 AIDS 관련 카포시 육종으로 나뉜다. 현재 HIV 감염자 모두에게서 발견될 수 있으나 특히 동성애 및 양성애 남성에게서 호발한다고 알려져 있다. HIV 감염 시 면역이 저하되면 인간 헤르페스 바이러스-8의 번식이 증가될 수 있다. 하지만 항바이러스 치료제의 개발로 카포시 육종의 발병은 극적으로 감소되었다⁶⁷.

구강모발백반증은 최초 1980년대 초반에 서술되었고 HIV 감염과의 연관성이 높음이 밝혀졌다⁶⁸. 초기에는 구강모발백반증이 HIV 감염시에만 발생하는 것으로 알려졌으나 HIV 음성인 면역억제 환자에게서도 발생하는 것이 발견되었다. 임상적 특징은 증상 없이 혀의 설측면에 물결 모양의 요철이 발생하는 것이 전형적이다. 증상만 보아서는 위막성 칸디다증이나 증식성 칸디다증과 혼동할 수 있으나 구강모발백반증은 거저로 병소를 문질러도 떨어져 나오지 않으며 항균제 치료에 아무런 영향을 받지 않는다. 증상이 없으므로 특별한 치료는 하지 않는다.

6. HIV 관련 치주 질환의 처치

HIV 관련 치주 질환의 치료에 있어서는 1980년대 중반 Winkler 등^{62, 69}이 주장한 방식이 여전히 최선의 치료로 간주되고 있다. 치료의 원칙은 우선 괴사된 조직과 연조직 잔사, 노출된 치태 등을 치석제거술로

제거하며 povidine-iodine irrigation을 이용해 멸균 처치를 시행한다⁷⁰. 이후 잦은 내원을 통해 제거되지 않은 치태, 치석과 기타 잔사를 제거하며 환자의 구강 위생 교육을 진행한다. 이 때 괴사성 질환의 경우 초기에 처치를 서두르지 않을 경우 괴사 범위가 골과 연조직으로 확대되어 구개부나 기타 인접 조직까지 포함하게 되면 생명을 위협할 수 있는 괴저성 구내염(Noma) 까지 갈 수 있다고 한다³⁸.

항생제 처방 시에는 *C. albicans*의 기회 감염 가능성을 주의해서 처방해야 하는데⁷¹ 되도록 국소 도포 항균제로서 clotrimazole 정이나 니스타틴 질정(nystatin vaginal tablet)을 사용하는 것이 추천되며 metronidazole 계열의 좁은 항균범위를 가진 항생제는 그람 양성 세균에 영향을 주지 않으므로 괴사성 궤양성 치주염이나 선형 치은 흥반 병소에 효과적인 처치가 될 수 있다. HIV 감염 시 부착 소실은 대부분 치주낭이 형성되지 않은 단순 치은 퇴축의 형태로 호발하므로 치주 수술이 불필요함은 물론 국소적으로 투여하는 항생 연고가 충분한 효과를 보이지 않을 수 있다⁷². 만일 전술한 치료 방법으로 해소되지 않는 구강 병소의 경우에는 이와 유사한 임상 증상을 지니는 질환으로서 림프종, 헤르페스, 아프타성 궤양 등을 의심해 보아야 한다^{39, 73}. 또한 상기 전술한 치료에도 불구하고 30%의 HIV 감염자에게서 2년 이내 재발이 발생하여 지속적인 추후 관리도 필요하다⁷⁴.

최근 HAART(highly active anti-retroviral therapy)로 알려진 HIV 감염 치료의 보편화로 인해 HIV 관련 구강 병소의 발병이 감소하고 있다. 또한 일부 보고에 따르면 HAART의 단백질 분해효소 억제 물질이 *C. albicans*의 aspartic proteinase를 직접적으로 저해하므로⁷⁵ HIV 관련 구강 병소에 대한 치료가 HAART 치료로 대체될 것처럼 알려지기는 했지만, 여전히 치과의사로서 HIV 감염에 따른 구강 병소의 발현과 확산, 치료 처치 후 치유 양상이나 예후에 관해서 충분히 인식하고 있어야 한다. 현재 임상

로서 우려가 되는 부분은 치석제거술 후 세균의 혈류 침투에 의한 패혈증의 우려이다. Lucartorto 등⁷⁶⁾의 연구에서 술후 혈중 세균 수치가 급증하는 것으로 밝혀졌으나 이러한 증상은 30분 이내 정상으로 회복되는 것으로 나타났다. 최소한 이 연구를 근거로 HIV 감염 환자에 있어 치석제거술은 안전한 것으로 간주해도 무방할 것이다. 또 다른 우려는 HIV 환자의 치주 수술 후 치유 양상이다. 현재로서는 HIV 감염 환자의 치유 양상과 정상인과의 비교 연구는 존재하지 않으나 발치 후 치유 양상에 관한 연구는 수 건 존재하며 결과는 다소 합병증이 발생할 수는 있으나 큰 문제는 되지 않았다는 내용이다. 또한 일부 환자에서는 HIV 감염으로 인해 혈소판감소증(thrombocytopenia)이 발생하여 술 후 지혈 문제가 발생할 수 있다. 따라서 임상으로서 HIV 감염자에게 특별히 금기시되는 치과치료는 없으나 환자의 전신 상태에 따른 다양한 예후가 존재하므로 모든 치과 수술 전에 환자의 일반적인 면역 상태와 CD₄⁺세포의 수치, 흡연 유무, 항바이러스 복용 여부 등의 의학적 병력을 반드시 확인해야 하며 CD₄⁺세포의 수치가 200미만인 경우에는 치유에 심각한 문제가 예상됨을 인지하고 환자에게 고지해야 한다.

7. 감염 위험 및 감염 조절

현재 많은 치과의사들이 우려하는 가장 큰 부분은 환자의 구강 분비물이나 출혈로 인해 술자가 감염될 수 있다는 가능성이다^{77, 78)}. 치과의사가 환자의 타액이나 혈액에 의해 감염된 보고는 1 건 밖에 존재하지 않지만^{79, 80)} 대다수의 치과의사들은 HIV 감염자의 치료를 꺼리는 실정이다. 하지만 점진적으로 보호 장비 착용에 대한 치과의사들의 의식이 변화하고 치과 직원들에 의한 감염 관리가 강화됨에 따라 HIV 감염자를 치료하려는 치과의사들이 1986년의 21%에서 1993년 67%로 증가했다^{81, 82)}. 또 다른 일반적인 우려는 HIV 감염환자의 구강 내에서 사용한 기구로 인해 다른 환

자가 감염되거나, 직접적인 구강 접촉을 통해 감염되는 부분이었다. 전술했듯이 타액으로부터는 HIV 항원이 매우 낮은 수준으로 검출이 되어 우려만큼 가능성이 높지는 않아⁸³⁾ 이에 대한 불안감은 많이 줄었으나, 괴사성 질환이 있거나 연조직의 염증이 심하여 치은 출혈이 존재할 경우 직접적인 혈액 접촉이 가능할 수 있고 구강열구액 내의 림프구나 대식세포에서도 바이러스가 검출이 되었으므로^{84, 85)} 감염 관리를 동일한 수준으로 유지하는 것이 안전을 위해 권장된다.

III. 결 론

HIV 감염으로 인한 사회적, 경제적 비용 지출이 문제가 되고 특히 신생아의 감염으로 인한 복지 문제가 대두되자 2006년 미국 질병관리본부는 모든 의료가 관에서 13~64세 환자를 대상으로 환자 서면 동의 없이 수술 전 사전 검사로 반드시 HIV 검사 시행을 권장하는 권고안을 발표했다. 또한 2008년 미국 의사협회는 HIV에 감염될 우려가 있는 위험한 행동의 여부와 관계없이 13세 이상의 모든 환자들에게 정기적으로 HIV 검사를 실시해야 한다고 권장했다. 이러한 조기 검진 시스템을 통해 자각 증상이 없는 HIV 보균자를 검출한다면 조기 치료가 가능하고 HIV 전파 행위를 조절할 수 있어 궁극적으로 HIV의 무분별한 확산을 막을 수 있을 것이다. 하지만 국내 현실을 고려할 때 전면적인 HIV 보균자의 검출은 불가능한 실정이다. 따라서 HIV 감염 시 구강 병소가 최고 90%까지 호발한다는 점을 고려할 때 특징적인 HIV 관련 구강 병소를 치과의사가 발견하여 HIV 감염 여부를 진단 받도록 권유한다면 HIV의 조기 검진과 감염자 검출에 기여할 수 있는 바가 클 것이다. 이에 HIV 관련 구강 병소의 발견과 진단에 관한 치과의사들의 이해와 적극적인 행동이 요구되는 바이다.

또한 HIV 감염자의 수적 증가 추세에 따라 HIV 관련 구강 질환과 치주 질환에 대한 치과의사의 처치 능

력을 배양함으로써 환자들의 통증을 조절하고 이들의 삶의 질을 개선시켜야 할 필요가 있다. 무엇보다 HIV 관련 치주질환의 정확한 진단을 내릴 수 있어야 하며 환자의 전신 상태를 고려한 적극적인 치료를 시행한다면 이미 전신적으로 고통 받는 환자의 구강 상태를 극

적으로 개선시킬 수 있을 것이다. 따라서 HIV와 치주 질환의 연관성에 관한 많은 연구를 통해 정확한 이해를 얻어야 할 것이며, 이와 동시에 임상에서 적용할 수 있는 가이드라인의 수립이 이루어져야 할 것이다.

참 고 문 헌

- Piot P, Bartos M, Ghys PD, et al. The global impact of HIV/AIDS. *Nature* 2001;410:968-73.
- Glynn M, Rhodes P. Estimated HIV prevalence in the United States at the end of 2003. National HIV Prevention Conference Jun 2005.
- Prevention CfDca. HIV/AIDS Surveillance Report, 2005. U.S. Department of Health and Human Services 2007.
- Lee S. The change of route of HIV transmission for the past 11 years in Korea and the projection of the HIV/AIDS cases to the year 2000. *Korean J. of Preventive Medicine* 1996;29:331-346.
- 질병관리본부. <http://www.cdc.go.kr/kcdchome/jsp/home/common/brd/COMMBRD0200Detail.jsp?menuid=100039&boardid=1002&pageNum=0&sub=0&boardseq=21934>. 2009.
- Marks G, Crepaz N, Senterfitt JW, Janssen RS. Meta-analysis of high-risk sexual behavior in persons aware and unaware they are infected with HIV in the United States: implications for HIV prevention programs. *J Acquir Immune Defic Syndr* 2005;39:446-53.
- Marks G, Crepaz N, Janssen RS. Estimating sexual transmission of HIV from persons aware and unaware that they are infected with the virus in the USA. *AIDS* 2006;20:1447-50.
- Janssen RS. HIV testing: rationale for changing recommendations. *Top HIV Med* 2007;15:6-10.
- Klein D, Hurley LB, Merrill D, Quesenberry CP, Jr. Review of medical encounters in the 5 years before a diagnosis of HIV-1 infection: implications for early detection. *J Acquir Immune Defic Syndr* 2003;32:143-52.
- Paltiel AD, Walensky RP, Schackman BR, et al. Expanded HIV screening in the United States: effect on clinical outcomes, HIV transmission, and costs. *Ann Intern Med* 2006;145:797-806.
- Beckwith CG, Flanigan TP, del Rio C, et al. It is time to implement routine, not risk-based, HIV testing. *Clin Infect Dis* 2005;40:1037-40.
- Patton LL, McKaig R, Strauss R, et al. Changing prevalence of oral manifestations of human immunodeficiency virus in the era of protease inhibitor therapy. *Oral Surg Oral Med Oral Pathol Oral Radiol Endod* 2000;89:299-304.
- Ceballos-Salobrena A, Gaitan-Cepeda LA, Ceballos-Garcia L, Lezama-Del Valle D. Oral lesions in HIV/AIDS patients undergoing highly active antiretroviral treatment including protease inhibitors: a new face of oral AIDS- AIDS Patient Care STDS 2000;14:627-35.
- Greene VA, Chu SY, Diaz T, Schable B. Oral health problems and use of dental services among HIV-infected adults. Supplement to HIV/AIDS Surveillance Project Group. *J Am Dent Assoc* 1997;128:1417-22.
- Greenspan JS. Initiatives in oral acquired immunodeficiency syndrome research. *Oral Surg Oral Med Oral Pathol* 1992;73:244-7.
- Ryder MI. Periodontal considerations in the HIV-positive patient. Position paper for the Research science and Therapy Committee 1994.
- Shine N, Konopka K, Duzgunes N. The anti-HIV-1 activity associated with saliva. *J Dent Res* 1997;76:634-40.
- Shine NR, Wang SC, Konopka K, et al. Secretory leukocyte protease inhibitor: inhibition of human immunodeficiency virus-1 infection of monocytic THP-1 cells by a newly cloned protein. *Bioorg Chem* 2002;30:249-63.
- Yin MT, Dobkin JF, Grbic JT. Epidemiology, pathogenesis, and management of human immunodeficiency virus infection in patients with periodontal disease. *Periodontol 2000* 2007;44:55-81.
- Ho DD, Neumann AU, Perelson AS, et al. Rapid turnover of plasma virions and CD4 lymphocytes in HIV-1 infection. *Nature* 1995;373:123-6.
- Magierowska M, Theodorou I, Debre P, et al. Combined genotypes of CCR5, CCR2, SDF1, and HLA genes can predict the long-term nonprogressor status in human immunodeficiency virus-1-infected individuals. *Blood* 1999;93:936-41.
- Gornitsky M, Clark DC, Siboo R, et al. Clinical documentation and occurrence of putative periodontopathic bacteria in human immunodeficiency virus-associated periodontal disease. *J Periodontol* 1991;62:576-85.
- Moore LV, Moore WE, Riley C, et al. Periodontal microflora of HIV positive subjects with gingivitis or adult periodontitis. *J Periodontol* 1993;64:48-56.
- Zambon JJ, Reynolds HS, Genov RJ. Studies of the subgingival microflora in patients with acquired immunodeficiency syndrome. *J Periodontol* 1990;61:699-704.

참고 문헌

25. Murray PA, Grassi M, Winkler JR. The microbiology of HIV-associated periodontal lesions. *J Clin Periodontol* 1989;16:636-42.
26. Murray PA, Winkler JR, Peros WJ, et al. DNA probe detection of periodontal pathogens in HIV-associated periodontal lesions. *Oral Microbiol Immunol* 1991;6:34-40.
27. Alpagot T, Duzgunes N, Wolff LF, Lee A. Risk factors for periodontitis in HIV patients. *J Periodontol Res* 2004;39:149-57.
28. Baqui AA, Meiller TF, Jabra-Rizk MA, et al. Enhanced interleukin 1 beta, interleukin 6 and tumor necrosis factor alpha in gingival crevicular fluid from periodontal pockets of patients infected with human immunodeficiency virus 1. *Oral Microbiol Immunol* 2000;15:67-73.
29. Steinsvoll S, Myint M, Odden K, et al. Reduced serum IgG reactivities with bacteria from dental plaque in HIV-infected persons with periodontitis. *J Clin Periodontol* 1997;24:823-9.
30. Mardirossian A, Contreras A, Navazesh M, et al. Herpesviruses 6, 7 and 8 in HIV- and non-HIV-associated periodontitis. *J Periodontol Res* 2000;35:278-84.
31. Schiodt M, Pindborg JJ. AIDS and the oral cavity. Epidemiology and clinical oral manifestations of human immune deficiency virus infection: a review. *Int J Oral Maxillofac Surg* 1987;16:1-14.
32. Holmstrup P. Non-plaque-induced gingival lesions. *Ann Periodontol* 1999;4:20-31.
33. Grbic JT, Mitchell-Lewis DA, Fine JB, et al. The relationship of candidiasis to linear gingival erythema in HIV-infected homosexual men and parenteral drug users. *J Periodontol* 1995;66:30-7.
34. Gomez RS, da Costa JE, Loyola AM, et al. Immunohistochemical study of linear gingival erythema from HIV-positive patients. *J Periodontol Res* 1995;30:355-9.
35. Odden K, Schenck K, Koppang H, Hurlen B. Candidal infection of the gingiva in HIV-infected persons. *J Oral Pathol Med* 1994;23:178-83.
36. Drinkard CR, Decher L, Little JW, et al. Periodontal status of individuals in early stages of human immunodeficiency virus infection. *Community Dent Oral Epidemiol* 1991;19:281-5.
37. Patton LL. Sensitivity, specificity, and positive predictive value of oral opportunistic infections in adults with HIV/AIDS as markers of immune suppression and viral burden. *Oral Surg Oral Med Oral Pathol Oral Radiol Endod* 2000;90:182-8.
38. Williams CA, Winkler JR, Grassi M, Murray PA. HIV-associated periodontitis complicated by necrotizing stomatitis. *Oral Surg Oral Med Oral Pathol* 1990;69:351-5.
39. Glick M, Cleveland DB, Salkin LM, et al. Intraoral cytomegalovirus lesion and HIV-associated periodontitis in a patient with acquired immunodeficiency syndrome. *Oral Surg Oral Med Oral Pathol* 1991;72:716-20.
40. Dodd CL, Winkler JR, Heinic GS, et al. Cytomegalovirus infection presenting as acute periodontal infection in a patient infected with the human immunodeficiency virus. *J Clin Periodontol* 1993;20:282-5.
41. Barr C, Lopez MR, Rua-Dobles A. Periodontal changes by HIV serostatus in a cohort of homosexual and bisexual men. *J Clin Periodontol* 1992;19:794-801.
42. Swango PA, Kleinman DV, Konzelman JL. HIV and periodontal health. A study of military personnel with HIV. *J Am Dent Assoc* 1991;122:49-54.
43. Friedman RB, Gunsolley J, Gentry A, et al. Periodontal status of HIV-seropositive and AIDS patients. *J Periodontol* 1991;62:623-7.
44. Lucht E, Heimdahl A, Nord CE. Periodontal disease in HIV-infected patients in relation to lymphocyte subsets and specific micro-organisms. *J Clin Periodontol* 1991;18:252-6.
45. Yeung SC, Stewart GJ, Cooper DA, Sindhusake D. Progression of periodontal disease in HIV seropositive patients. *J Periodontol* 1993;64:651-7.
46. Lamster IB, Grbic JT, Mitchell-Lewis DA, et al. New concepts regarding the pathogenesis of periodontal disease in HIV infection. *Ann Periodontol* 1998;3:62-75.
47. Roberts MW, Brahim JS, Rinne NF. Oral manifestations of AIDS: a study of 84 patients. *J Am Dent Assoc* 1988;116:863-6.
48. Matee M, Nguvumali H, Lembariti B, et al. HIV infection, dental treatment demands and needs among patients seeking dental services at the Muhimbili Medical Centre in Dar-es-Salaam, Tanzania. *Int Dent J* 1999;49:153-8.
49. Scheutz F, Matee MI, Andsager L, et al. Is there an association between periodontal condition and HIV infection- *J Clin Periodontol* 1997;24:580-7.
50. Smith GL, Cross DL, Wray D. Comparison of periodontal disease in HIV seropositive subjects and controls (I). Clinical features. *J Clin Periodontol* 1995;22:558-68.
51. Martinez-Canut P, Guarinos J, Bagan JV. Periodontal disease in HIV seropositive patients and its relation to lymphocyte subsets. *J Periodontol* 1996;67:33-6.
52. Maticic M, Poljak M, Kramar B, et al. Proviral HIV-1 DNA in gingival crevicular fluid of HIV-1-infected patients in various stages of HIV disease. *J Dent Res* 2000;79:1496-501.
53. Ndiaye CF, Critchlow CW, Leggott PJ, et al. Periodontal status of HIV-1 and HIV-2 seropositive and HIV seronegative female commercial sex workers in Senegal. *J Periodontol* 1997;68:827-31.
54. Kinane DF. Periodontitis modified by systemic factors. *Ann Periodontol* 1999;4:54-64.
55. 1993 revised classification system for HIV infection and expanded surveillance case definition for AIDS among adolescents and adults. *MMWR Recomm Rep* 1992;41:1-19.
56. Glick M, Muzyka BC, Lurie D, Salkin LM. Oral manifestations associated with HIV-related disease as markers for immune suppression and AIDS. *Oral Surg Oral Med Oral Pathol*

참고 문헌

- 1994;77:344-9.
57. Glick M, Muzyka BC, Salkin LM, Lurie D. Necrotizing ulcerative periodontitis: a marker for immune deterioration and a predictor for the diagnosis of AIDS. *J Periodontol* 1994;65:393-7.
 58. Ceballos-Salobrena A, Aguirre-Urizar JM, Bagan-Sebastian JV. Oral manifestations associated with human immunodeficiency virus infection in a Spanish population. *J Oral Pathol Med* 1996;25:523-6.
 59. Ficarra G, Berson AM, Silverman S, Jr., et al. Kaposi's sarcoma of the oral cavity: a study of 134 patients with a review of the pathogenesis, epidemiology, clinical aspects, and treatment. *Oral Surg Oral Med Oral Pathol* 1988;66:543-50.
 60. Reichart PA, Gelderblom HR, Becker J, Kuntz A. AIDS and the oral cavity. The HIV-infection: virology, etiology, origin, immunology, precautions and clinical observations in 110 patients. *Int J Oral Maxillofac Surg* 1987;16:129-53.
 61. Scully C, Laskaris G, Pindborg J, et al. Oral manifestations of HIV infection and their management. I. More common lesions. *Oral Surg Oral Med Oral Pathol* 1991;71:158-66.
 62. Winkler JR, Robertson PB. Periodontal disease associated with HIV infection. *Oral Surg Oral Med Oral Pathol* 1992;73:145-50.
 63. Feigal DW, Katz MH, Greenspan D, et al. The prevalence of oral lesions in HIV-infected homosexual and bisexual men: three San Francisco epidemiological cohorts. *AIDS* 1991;5:519-25.
 64. Phelan JA, Saltzman BR, Friedland GH, Klein RS. Oral findings in patients with acquired immunodeficiency syndrome. *Oral Surg Oral Med Oral Pathol* 1987;64:50-6.
 65. Classification and diagnostic criteria for oral lesions in HIV infection. EC-Clearinghouse on Oral Problems Related to HIV Infection and WHO Collaborating Centre on Oral Manifestations of the Immunodeficiency Virus. *J Oral Pathol Med* 1993;22:289-91.
 66. Ryder MI, Winkler JR, Weinreb RN. Elevated phagocytosis, oxidative burst, and F-actin formation in PMNs from individuals with intraoral manifestations of HIV infection. *J Acquir Immune Defic Syndr* 1988;1:346-53.
 67. Ledergerber B, Telenti A, Egger M. Risk of HIV related Kaposi's sarcoma and non-Hodgkin's lymphoma with potent antiretroviral therapy: prospective cohort study. *Swiss HIV Cohort Study. BMJ* 1999;319:23-4.
 68. Greenspan D, Greenspan JS, Hearst NG, et al. Relation of oral hairy leukoplakia to infection with the human immunodeficiency virus and the risk of developing AIDS. *J Infect Dis* 1987;155:475-81.
 69. Winkler JR, Murray PA, Grassi M, Hammerle C. Diagnosis and management of HIV-associated periodontal lesions. *J Am Dent Assoc* 1989;Suppl:25S-34S.
 70. Schulten EA, ten Kate RW, van der Waal I. Oral manifestations of HIV infection in 75 Dutch patients. *J Oral Pathol Med* 1989;18:42-6.
 71. Robinson PG. Treatment of HIV-associated periodontal diseases. *Oral Dis* 1997;3 Suppl 1:S238-40.
 72. Robinson PG. Which periodontal changes are associated with HIV infection- *J Clin Periodontol* 1998;25:278-85.
 73. Palmer GD, Morgan PR, Challacombe SJ. T-cell lymphoma associated with periodontal disease and HIV infection. A case report. *J Clin Periodontol* 1993;20:378-80.
 74. Patton LL, McKaig R. Rapid progression of bone loss in HIV-associated necrotizing ulcerative stomatitis. *J Periodontol* 1998;69:710-6.
 75. Munro CA, Hube B. Anti-fungal therapy at the HAART of viral therapy. *Trends Microbiol* 2002;10:173-7.
 76. Lucartorto FM, Franker CK, Maza J. Postscaling bacteremia in HIV-associated gingivitis and periodontitis. *Oral Surg Oral Med Oral Pathol* 1992;73:550-4.
 77. Lifson AR. Do alternate modes for transmission of human immunodeficiency virus exist- A review. *JAMA* 1988;259:1353-6.
 78. McCray E. Occupational risk of the acquired immunodeficiency syndrome among health care workers. *N Engl J Med* 1986;314:1127-32.
 79. Gerberding JL, Bryant-LeBlanc CE, Nelson K, et al. Risk of transmitting the human immunodeficiency virus, cytomegalovirus, and hepatitis B virus to health care workers exposed to patients with AIDS and AIDS-related conditions. *J Infect Dis* 1987;156:1-8.
 80. Klein RS, Phelan JA, Freeman K, et al. Low occupational risk of human immunodeficiency virus infection among dental professionals. *N Engl J Med* 1988;318:86-90.
 81. Schneider DA, Hardwick KS, Marconi KM, et al. Delivery of oral health care through the Ryan White CARE Act to people infected with HIV. *J Public Health Dent* 1993;53:258-64.
 82. Smith GL, Felix DH, Wray D. Current classifications of HIV-associated periodontal diseases. *Br Dent J* 1993;174:102-5.
 83. Yeung SC, Kazazi F, Randle CG, et al. Patients infected with human immunodeficiency virus type 1 have low levels of virus in saliva even in the presence of periodontal disease. *J Infect Dis* 1993;167:803-9.
 84. Suzuki T, Tai H, Yoshie H, et al. Characterization of HIV-related periodontitis in AIDS patients: HIV-infected macrophage exudate in gingival crevicular fluid as a hallmark of distinctive etiology. *Clin Exp Immunol* 1997;108:254-9.
 85. Suzuki T, Yoshie H, Jeannel D, et al. Detection of intracellular p24-positive macrophages in gingival crevicular fluid from periodontal lesions of stage IV AIDS patients. *AIDS* 1996;10:804-5.