

## 1

# Nd-YAP laser를 적용한 치주-근관 복합병소의 치료에 대한 고찰

<sup>1</sup>서울대 치의학전문대학원 구강미생물학교실, <sup>2</sup>윤호중치과의원  
대학원생 강혜경<sup>1</sup>, 원장 윤호중<sup>2</sup>

## ABSTRACT

### Application of Nd-YAP laser to the conventional treatment of periodontal and endodontic combined lesions

<sup>1</sup>Department of Oral Microbiology, College of Dentistry, Seoul National University, <sup>2</sup>Yoon Ho-Jung dental clinic  
He-Kyong Kang<sup>1</sup>, Ho-Jung Yoon<sup>2</sup>

**Purpose** : The aim of this study was to show the clinical results of combination of Nd-YAP (1340nm) laser therapy with conventional endodontic and periodontal treatment.

**Materials and Methods** : Four patients with chronic advanced periodontitis and endodontic infection were treated with conventional treatment and Nd-YAP laser therapy. Occlusal adjustment and splinting were done for stabilization of the teeth with severe horizontal and vertical mobility. The protocol for periodontal treatment was followed as scaling and root planing, pocket irrigation with 3% H<sub>2</sub>O<sub>2</sub>, and exposure of Nd-YAP laser using 320<sub>μm</sub> optical fiber with 160mJ/pluse, 30Hz. The other protocol for endodontic treatment was followed as access opening, canal preparation by hand and rotary instrument, canal filling, and exposure of Nd-YAP laser using 200<sub>μm</sub> optical fiber with 200mJ/pluse, 10Hz and 180mJ/pluse, 5Hz which were used respectively for disinfection and canal filling. The assessments of probing depth, mobility, and radiography were made prior to and after treatment.

**Result** : All of these four clinical cases showed good healing of periodontium, which presented decrease of mobility and pocket depth, and increase of bone regeneration and bone density on the radiography.

**Conclusion** : The bactericidal effect of Nd-YAP laser would provide benefits for improving clinical results that are obtained from conventional therapy.

**KEY WORDS** : bactericidal effect, conventional therapy, Nd-YAP laser, optical fiber, periodontal and endodontic combined lesion.

## I. 서론

임상적으로 치주조직과 근관 내에서 발생한 염증이 복합되어 나타나는 병소를 흔히 볼 수 있다. 특히 만성 중증도 치주염에서 치조골의 흡수가 치근단 부위까지 진행되어 3도의 동요도와 치수의 병변이 동반되었을 경우 불량한 예후로 인해 발치를 하는 경우가 많다. 치주조직의 파괴가 심한 치아를 발거하면 임플란트를 식립 하기에 매우 까다로운 조건이 되어 광범위한 골 이식을 필요로 한 침습적인 외과수술이 따른다. 그래서 술자와 환자 모두가 힘들고 고통스러운 치료과정을 겪게 된다.

현재 의료계의 추세를 보면 질환의 조기진단과 예방을 강조하고 있으며 치료하는 과정에서 최대한 기능과 심미성을 보존하기 위해 보다 덜 침습적인 방법으로 진료를 하고 있다. 이와 같은 Atraumatic and Non Invasive Treatment (ANIT)도 치의학계의 중요한 개념으로 자리 잡아가고 있다. ANIT의 발전을 위해 채택되어야 할 광학 기술은 조직의 영상화, 진단, 치료에 응용되는데 그 중 치료에 사용되는 laser는 비 침습성 치료의 한 방식으로 매우 큰 잠재력을 갖고 있다<sup>1)</sup>. laser는 통상적인 치료법에서 얻기 힘든 강력한 살균작용과 세척작용, 그리고 자연치유를 유도하는 생물학적 자극을 부여할 수 있으므로 보다 보존적인 치료가 가능하다<sup>2-6)</sup>. laser를 이용한 치주치료의 임상 논문은 그 동안 많이 발표 되어왔지만 대부분 1회성 laser 조사에 의한 치료결과를 평가했으므로 기계적 debridement에 비해 이점이 없다는 결론이 대세이다<sup>7,18)</sup>. 따라서 본 증례논문에서는 항생제와 골 이식재를 사용하지 않고 통상적인 치주와 근관 치료법과 함께 많은 횟수 (10회 이상)의 Nd:YAP (1340nm) laser (Lokki YAP, Lokki, Lyon, 프랑스)를 조사하여 광범위하게 파괴된 치주조직의 재생을 유도하는 과정과 결과에 대해 보고하는 바이다.

## II. 연구대상과 방법

### 1) 대상

만성 중증 치주염에 이환된 환자 중 방사선학적 소견에서 치근단 부위까지 골 흡수가 존재하고 임상적 소견에서 3도의 동요도와 치수검사 (전기 및 냉온검사)에서 실활 또는 부분 실활인 치아를 선별해서 치료를 진행하였다.

### 2) 방법

비 외과적 치료를 원칙으로 하며 통상적인 근관치료법을 따라 근관형성을 하는 과정 중에 3% NaOCl 및 15% EDTA를 사용했고 근관충전은 gutta percha cone과 zinc oxide based sealer (Z.O.B seal, Meta Biomed, 청주, 한국)를 사용했다. 근관 내 살균과 충전을 위해 각각 200mJ/pluse, 10Hz와 180mJ/pluse, 5Hz의 에너지 모드를 선택하고 200 $\mu$ m 광섬유를 이용하여 조사했다. 심하게 흔들리는 치아의 동요도를 감소하기 위해 wire와 flowable resin으로 옆 치아와 splinting을 했다. 치주치료는 먼저 초음파 기구와 Gracey curette을 함께 사용하여 전악 scaling & root planing (SRP)을 시행했고 백악질이 손상되지 않도록 조심히 기구를 조작했다. SRP를 한 후 치주낭 내에 3% H<sub>2</sub>O<sub>2</sub>를 주입하고 160mJ/pluse, 30Hz의 에너지 모드를 선택해서 Nd:YAP laser를 과열되지 않게 320 $\mu$ m 광섬유로 여러 번 나누어 조사했다. 치주조직의 파괴가 심한 부위는 처음에 자주 내원하게 하여 laser를 조사했고 염증이 개선되는 정도를 보고 내원 간격을 차츰 늘렸다. 평균 10회 이상 내원하여 laser 조사를 받았고 술 전과 술 후의 방사선사진, 구강 내 사진, 치주낭 깊이, 임상적 부착수준, 그리고 동요도를 기록했다. 증례3의 경우 치료과정 중 하악 제2대구치의 염증이 재발되어서 1:10만 에피네프린이 함유된 2% lidocaine (Lidocaine HCl, 휴온스, 화성, 한국)을 이용하여

국소마취를 하고 치은판막을 거상 후 육아조직을 제거하는 외과 술식을 시행했다. 치은판막술을 하는 경우 외에는 항생제와 소염제의 처방은 하지 않았다.

### Ⅲ. 결 과

#### 증례 1)

2008년 10월에 내원한 31세 남성 환자로서 상악 좌측 제2대구치의 통증과 심한 동요도를 주소로 내원하였다. 현재 8개월경과 한 결과 방사선학적 소견에서 치근주위의 골밀도가 현저히 증가한 것을 볼 수 있다(그림1-3, 1-4). 임상적 소견에서는 동통이 사라지고 상악 좌측 제2대구치의 3도 동요도가 1도로 감소되었으며 평균 2.7mm의 부착이 증가하였고 치주낭 깊이는 평균 4mm 감소하였다(표 1). 구개측에는 치은 퇴축이 일어났지만 부착치은의 색깔이 연분홍색

으로 회복되었다(그림 1-1, 1-2). 아직 보철을 하기에 이르다고 판단되어 2주 간격으로 laser 치료를 지속하고 있으며 치주조직회복이 긍정적으로 진행되고 있는 것으로 사료된다.

#### 증례 2)

2008년 6월에 45세 여성 환자가 하악 좌측 견치의 심한 동요도와 통증을 주소로 내원하였다. 2008년 12월에 모든 치료를 끝내고 정기 검진을 꾸준히 받고 있다. 2009년 4월에 내원 시 임상적 소견으로 하악 좌측 견치의 순측 치은에 퇴축이 관찰되었으며 비록 폭은 좁지만 잘 회복된 부착치은을 볼 수 있었다(그림 2-1, 2-2). 3도의 동요도는 1도로 감소되었으며 평균 1.3mm의 부착이 증가하였고 치주낭 깊이는 평균 2.2mm 감소하였다(표 1). 방사선학적 소견에서 치근주위의 골밀도가 증가된 양상을 볼 수 있었다(그림 2-3, 2-4).

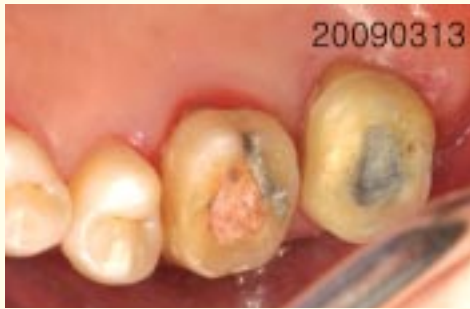

그림 1-1

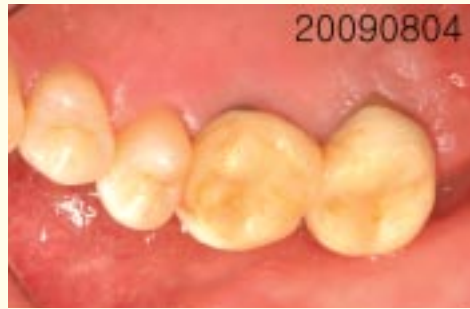

그림 1-2

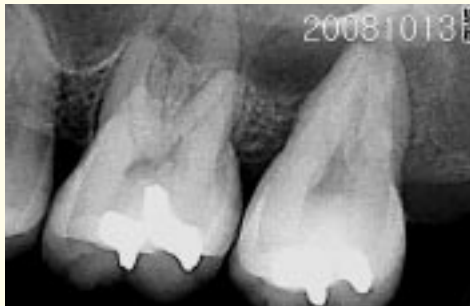

그림 1-3

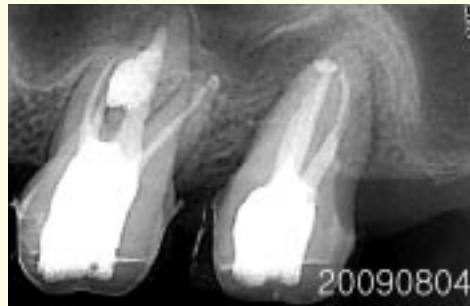

그림 1-4

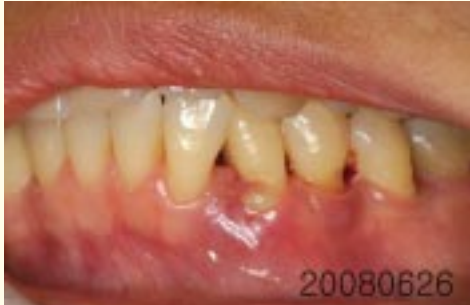

그림 2-1

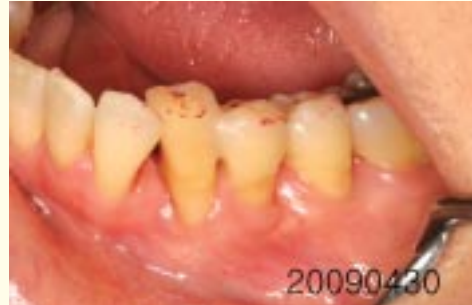

그림 2-2

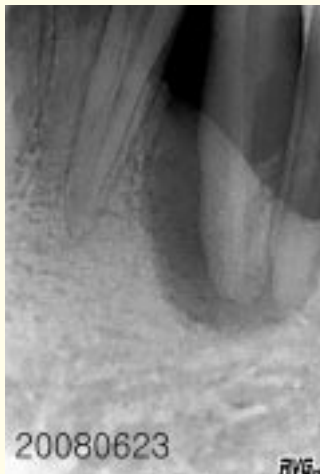


그림 2-3

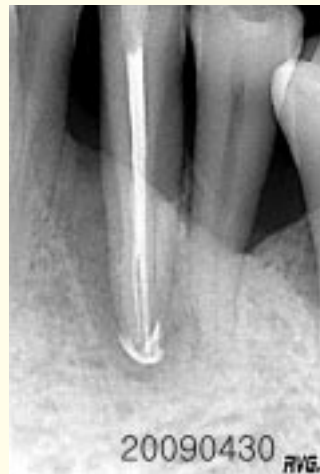

그림 2-4

증례 3

2007년 12월에 하악 우측 제2대구치의 심한 통증과 동요도를 호소하며 내원한 heavy smoker인 51세 남성 환자로서 당뇨가 있었다. 2008년 11월에 splinted gold crown을 하악 우측 구치부에 부착하고 치료를 끝냈다. 3도의 동요도가 1도로 회복하였으며 평균 1.3mm의 부착이 증가하였고 치주낭 깊이는 평균 1.8mm 감소하였다(표 1). 방사선학적 소견 상 골밀도의 증가가 관찰되었고(그림 3-3, 3-4) 탐침시 출혈은 없었으며 치은의 색깔이 연분홍색으로 잘 회복되었다(그림 3-1, 3-2). 칫솔질 교육을 여러 번 시행했지만 치태조절이 잘 이루어지지 않아서 염증의 재발을 예방하기 위해 현재 4주 간격으로 내원하여 전

문가 치태조절을 받도록 하고 있다. 향후 치태조절에 개선이 보이면 12주 간격으로 늘려서 정기 검진을 할 예정이다.

증례 4

46세의 여성 환자로서 2007년 3월에 상악 좌측 중절치와 우측 측절치를 연결한 도재 bridge의 심한 동요도와 통증 때문에 발치 및 임플란트의 식립을 상담받기 위해 내원하였다. 마지막 laser 치료를 받고 10주 경과 후 상악 좌측 중절치의 동요도가 3도에서 1도로, 우측 측절치의 동요도가 2도에서 1도로 감소한 것을 볼 수 있었다. 평균 1.5mm의 부착이 증가하였고 치주낭 깊이는 평균 2.2mm 감소하였으며 치은퇴축

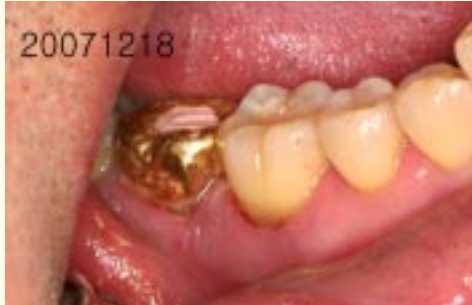

그림 3-1

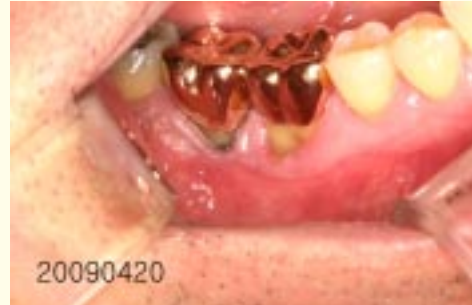

그림 3-2

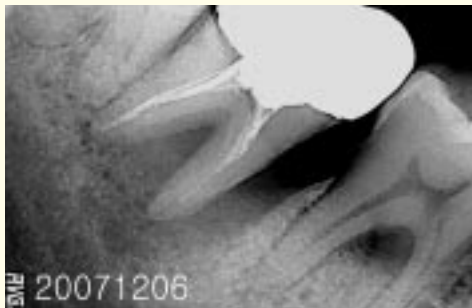

그림 3-3

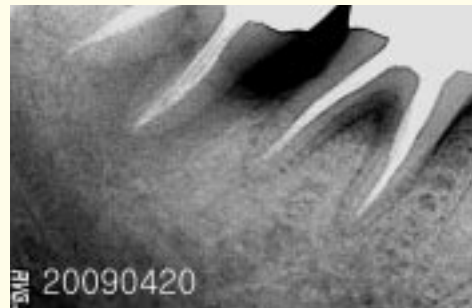


그림 3-4

이 일어나면서 벌어져있었던 치은 변연부에 긴밀한 부착이 잘 형성되었다(그림 4-1, 4-2). 보다 나은 안정성을 위해 상악 좌측 측절치를 포함시켜서 4 unit bridge로 제작하여 2007년10월에 최종 보철물을 부착하고 치료를 끝냈다. 방사선학적 소견에서 골밀도의 증가가 관찰되었다(그림 4-3, 4-4).

#### IV. 고찰

치주질환과 치수병변의 상관관계에 대해 많은 논쟁이 있었지만 세균배양법이 발달됨에 따라 치주조직의 상태가 치수에 미치는 영향이 예전에 생각했던 것 보다 훨씬 크다는 것을 알게 되었다<sup>7)</sup>. 치수검사에 의해

표 1. clinical attachment level (CAL)과 pocket depth의 변화

	pre-treatment CAL (mm)			post-treatment CAL (mm)			pre-treatment pocket depth (mm)			post-treatment pocket depth (mm)		
	MB	B	DB	MB	B	DB	MB	B	DB	MB	B	DB
case1 (# 37)	MP 10	P 7	DP 10	MP 7	P 5	DP 6	MP 10	P 7	DP 10	MP 4	P 3	DP 3
case2 (# 33)	ML 7	L 3	DL 3	ML 3	L 3	DL 3	ML 7	L 3	DL 3	ML 2	L 3	DL 3
	MB 12	B 5	DB 2	MB 9	B 4	DB 2	MB 12	B 2	DB 2	MB 5	B 1	DB 2
case3 (# 47)	DL 4	L 3	ML 8	DL 3	L 3	ML 5	DL 4	L 3	ML 8	DL 3	L 3	ML 5
	DB 5	D 8	MB 8	DB 4	B 6	MB 7	DB 5	D 8	MB 8	DB 4	B 5	MB 5
case4 (# 21)	MB 4	B 5	DB 8	MB 2	B 4	DB 5	MB 4	B 5	DB 8	MB 2	B 2	DB 3
	MP 5	P 2	DP 3	MP 2	P 2	DP 3	MP 5	P 2	DP 3	MP 2	P 2	DP 3

(mesiobuccal side-MB, buccal side-B, distobuccal side-DB, mesiopalatal side-MP, palatal side-P, distopalatal side-DP, mesiolingual side-ML, lingual side-L, disto-lingual side-DL)

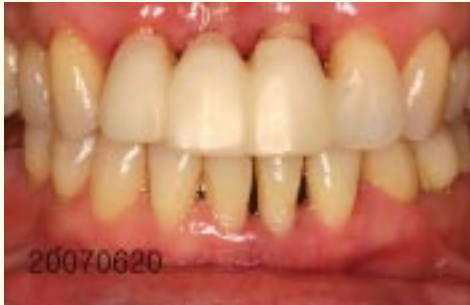

그림 4-1

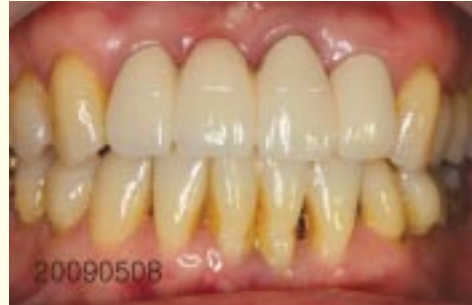

그림 4-2

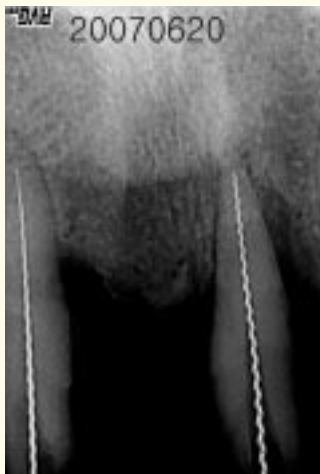

그림 4-3

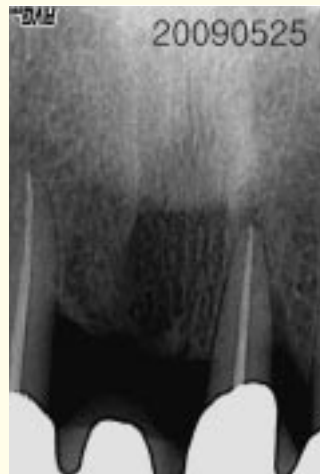

그림 4-4

서 치수병변이 발생된 치아로 진단되면 그 원인이 치주염이라도 근관치료를 먼저 시행하는 것을 권장하는데 이는 근관 내에 존재하는 병원균들이 상아세관, 측근관, 치근단공 등과 같은 통로를 통해 치주병소의 재감염을 일으켜서 치주조직의 치유가 일어나지 않거나 또는 지연되기 때문이다<sup>8,9</sup>.

치주치료에 대한 laser의 시도가 1980년대 말부터 시작 된 이후로 많은 논문들이 발표 되어왔으나 상당히 논란이 많다. laser를 적용한 치주치료법과 통상적인 치주치료법에 의한 결과를 비교한다는 것은 매우 어려운 일이다. 왜냐하면 laser의 파장에 따라 적용할 수 있는 적응증이 다르며 laser의 다양한 특징과 변수에 대해 충분히 이해하지 못한 점과 적절한 대조

군이 없기 때문이다. 그 외에도 치주염 정도의 차이, 각 laser 치료의 protocol이 다르다는 점, 임상 결과를 각각 다른 방법으로 측정하는 등 여러 가지 요소로 인해 laser 치료와 기존 치료법을 비교하기란 쉬운 일이 아니다<sup>17)</sup>. 이런 한계에도 불구하고 임상적으로 좋은 결과를 많이 볼 수 있으며 최근에는 laser의 작용을 과학적 근거로 규명하고자 하는 기초연구가 활발히 이루어지고 있다.

Nd-YAP laser는 1994년에 개발된 고출력 laser로서 안전한 침투깊이 (100 $\mu$ m)와 맥동성 방출이 특징이다. Nd-YAP laser는 직경이 320 $\mu$ m와 200 $\mu$ m인 두 가지 광섬유를 통해 에너지가 전달되며 유연성이 뛰어나 근관뿐만 아니라 치근 분지부와 깊은 치주낭

내에 접근이 용이해서 단시간 내에 강력한 살균력을 나타낼 수 있다. 증례의 치주치료과정 중에서 SRP를 시행한 후 오염된 치근표면과 치주낭 내에 3% H<sub>2</sub>O<sub>2</sub>를 주입하고 laser를 조사했다. 광자와 충돌한 H<sub>2</sub>O<sub>2</sub>에서부터 발생되는 활성 산소종은 기계적 debridement와 항생제투약으로 제거하기 어려운 부위에 침입해 있는 치주병원균을 죽일 수 있다. 직접적인 laser의 조사와 간접적으로 발생하는 활성 산소종의 뛰어난 살균효과에 의해 투약에 대한 의존도를 많이 낮출 수 있다<sup>4,6,10</sup>. 또한 laser curettage, 즉 광섬유를 치주낭의 연조직 벽면에 닿으며 조사하는 것을 일컫는데 이때 laser는 치주낭 상피를 제거하고 새로운 상피세포들이 치근을 향해 이주하는 것을 지연시켜서 결체조직의 부착을 촉진한다<sup>11-14</sup>. 그리하여 긴 접합상피로 치유되는 대신 교원섬유에 의한 재부착을 기대할 수 있다. 따라서 laser를 사용하여 치주낭 내 처치를 시행할 때에는 적절한 에너지 모드를 선택하고 1회성 조사가 아닌 많은 횟수의 조사가 치주조직의 자연 치유를 유도하는데 효과적이라고 사료된다. 근관 치료를 할 때도 근관 세척액(3% NaOCl)을 근관 내에 채워서 laser를 조사했는데 이때 발생하는 canon effect와 bubble cavitation으로 인해 근관 내에 존재하는 치수 잔사와 도말층의 기계적 세척을 보다 확실하게 할 수 있다<sup>15</sup>. 그 뿐만 아니라 laser의 photothermal effect와 photochemical effect로 인해 근관 세척액의 살균효과가 강력해져서 근관 내의 미세한 부위까지 살균이 가능하다<sup>16</sup>. 이와 같은

과정을 통해 근관형성이 잘 이루어지면 보다 완전한 근관충전을 할 수 있다. 증례 3에서 근관치료 후 하악 좌측 견치의 방사선학적 소견에서 상당히 큰 부근관 하나가 더 충전되어 있는 것을 확인 할 수 있었다. 이처럼 canal system의 완전한 충전과 치주낭 내의 철저한 살균이 모두 잘 이루어졌을 때 비로소 치주-근관 복합병소의 긍정적인 치유를 이끌어낼 수 있다. 증례1,2,3,4를 치료하는 동안 항생제와 소염제의 처방은 거의 없었으며 환자가 술 후에 느끼는 통증이 매우 경미했고 치주조직의 회복도 양호했다. 적절한 치주치료를 끝낸 후에 환자의 상태에 따라 지속적인 supportive therapy가 필요하며 환자의 협조도가 장기적인 예후에 중요한 요인으로 작용할 것이다.

## V. 결 론

치주조직과 근관 내의 염증이 복합되어 광범위한 치주조직의 파괴를 유발했을 경우 laser 조사에 의한 치주낭과 근관 내의 철저한 살균이 중요하며 교합조정과 splinting은 치아 동요도를 줄이기 위해 필요하다. 치주-근관 복합병소에서 통상적인 치주치료법과 근관치료법에 많은 횟수의 Nd-YAP laser 조사를 추가로 적용하면 침습적인 외과수술과 항생제의 전신 또는 국소적 투여를 많이 줄일 수 있고 치주조직의 자연 치유를 유도할 수 있을 것으로 사료된다.

## 참 고 문 헌

1. Anil Kishen, Anand Asundi. Fundamentals and applications of biophotonics in dentistry. 1-8, 123-151.
2. Charles M. Cobb. Lasers in periodontics: A review of the literature. *J Periodontol* 2006;77:545-564.
3. Akira Aoki, Koji Mizutani, Aristeo Atsushi Takasaki, Katia Miyuki Sasaki, Shigeyuki Nagai. Current status of clinical laser applications in periodontal therapy. *General Dentistry* November-December 2008;674-687.
4. Patrick Missika, Jean-Michel Stroumza. Treating a peri-implantitis with the Nd-YAP laser. A case report. *Rev Odont Stomat* 2003;32:215-229.
5. Hassan El Yazami, Nabil Azehoui, Mohamed Ahariz, Gerard Rey, Eric Sauvetre. Periodontal evaluation of an Nd: YAP laser combined with scaling and root planing for nonsurgical periodontal treatment. A clinical evaluation. *J oral laser applications* 2004;4:97-102.
6. Gerard Rey. Laser and periodontal pocket treatment. *Implantodontie* 2000;38: 27-34.
7. Kobayashi T, Hayashi A, Yoshikawa R, Okuda K, Hara K. The microbial flora from root canals and periodontal pockets of nonvital teeth associated with advanced periodontitis. *Int Endod J* 1990;23:100-106.
8. Brian F. Paul, Jeffrey W. Hutter. The endodontic-periodontal continuum revisited: new insights into etiology, diagnosis and treatment. *JADA* 1997;128:1541-1548.
9. Chen S-Y, Wang H-L, Glickman GN. The influence of endodontic treatment upon periodontal wound healing. *J Clin Periodontol* 1997;24:449-456.
10. Patrick A. Adriaens, Chris A. Edward, Jan A. De Boever, Walter J. Loesche. Ultrastructural observations on bacterial invasion in cementum and radicular dentin of periodontally diseased human teeth. *J Periodontol* 1988;59 :493-503.
11. Rossmann JA, Mequade MJ, Turnnen DE. Retardation of epithelial migration in monkeys using a carbon dioxide laser: An animal study. *J Periodontol* 1992;63: 902-907.
12. George E. Romanos, Marco Henze, Sarah Banihashemi, Hamid R, Parsanejad, Jürgen Winckler, George-Huberts Nentwig. Removal of epithelium in periodontal pockets following Diode (980nm) laser application in the animal model: An in vitro study. *Photomedicine and laser surgery* 2004;22(3) :177-183.
13. Gold SI, Vilardi MA. Pulsed laser beam effects on gingiva. *J clin periodontol* 1994;21:391-396.
14. (가칭) 대한레이저치의학회. 최신 레이저 치의학. 168-174.
15. Guy Levy, Ioana Rizoiu, Shimon Friedman, Hoan Lam. Pressure waves in root canals induced by Nd-YAG laser. *J Endodon* 1995;22:81-84.
16. Donald J. Coluzzi. An overview of lasers in dentistry. *Laser Dentistry* 2008: 1-18.
17. Charles M. Cobb. Lasers in periodontics: a review of the literature. *J Periodontol* 2006;77:545-564.
18. Frank Schwarz, Akira Aoki, Jurgen Becker, Anton Sculean. Laser application in non-surgical periodontal therapy: a systemic review. *J clin periodontol* 2008;35(8 Suppl):29-44.