

## 2

## 성인 치조골 내 결손부에서 Silicon contained Coralline Hydroxyapatite와 Beta Tricalcium Phosphate 합성제재의 효과에 대한 임상적 고찰

연세대학교 치과대학 치주과학교실, 치주조직 재생 연구소

대학원생 장용주<sup>1</sup>, 김용태<sup>1</sup>, 박정철<sup>1</sup>, 부교수 김창성<sup>1</sup>, 교수 최성호<sup>1</sup>, 교수 김종관<sup>1</sup>

### ABSTRACT

#### Effect of Silicon contained Coralline Hydroxyapatite and Beta Tricalcium Phosphate in human intrabony defects

<sup>1</sup>Department of Periodontology, Research Institute for Periodontal Regeneration,  
College of Dentistry, Yonsei University  
Yong-Ju Jang<sup>1</sup>, Yong-Tae Kim<sup>1</sup>, Jung-Chul Park<sup>1</sup>, Chang-Sung Kim<sup>1</sup>,  
Seong-Ho Choi<sup>1</sup>, Chong-Kwan Kim<sup>1</sup>

**Aim :** The ultimate goal of periodontal treatment is regeneration of periodontium that have been lost due to inflammatory periodontal disease. Recently, Silicon contained Coralline Hydroxyapatite and Beta Tricalcium Phosphate bone substitute have been introduced to achieve periodontal regeneration. The purpose of this study is to evaluate the effect of the Silicon contained Coralline Hydroxyapatite and Beta Tricalcium Phosphate(BoneMedik-DM<sup>®</sup>, Meta Biomed Co., Ltd. Oksan, Korea) on periodontal intrabony defects.

**Methods and materials :** Clinical effects of Silicon contained Coralline Hydroxyapatite and Beta Tricalcium Phosphate implantation in intrabony defects were evaluated 6 months after surgery in Sixty-one intrabony defects from Forty-six patients with chronic periodontitis. Twenty-nine experimental defects in twenty-five patients received the Silicon contained Coralline Hydroxyapatite and Beta Tricalcium Phosphate(test group), while Thirty-Three defects in twenty-one patients were treated with flap procedure only(control group). Comparative observation were done for preoperative and postoperative differences between control and experimental clinical parameters,-clinical attachment loss(CAL), probing depth(PD), bone probing depth(BPD), gingival recession.

**Results :** Postoperative improvements in CAL, PD, BPD were observed in both test and control groups(P<0.01). However, the improvements in CAL, PD, BPD of the test group were significantly greater than control group.

**Conclusion :** Healing of the both groups were uneventful during experimental periods. Use of Silicon contained Coralline Hydroxyapatite and Beta Tricalcium Phosphate in a flap operation resulted in significantly greater improvements in CAL, PD, and BPD over flap operation alone. Silicon contained Coralline Hydroxyapatite and Beta Tricalcium Phosphate will be good bone substitute materials for treatment of intrabony defects.

**KEY WORDS :** Silicon contained Coralline Hydroxyapatite and Beta Tricalcium Phosphate, intrabony defects, bone probing depth, probing depth, clinical attachment loss

## 1. 서 론

치주 질환으로 인하여 상실된 조직의 완전한 재생은 치주 치료의 궁극적인 목표이다. 현재까지 다양한 술식이 치주 질환의 치료를 위하여 소개되어 왔으나, 전통적인 외과적 및 비외과적 치료 시 임상적으로는 임상 지표의 개선을 보이지만, 조직학적으로 긴 접합 상피 형태의 치유를 보여왔다<sup>1)</sup>. 이를 극복하고 치주 조직의 재생을 달성하기 위한 방법들이 계속 소개되었는데, 그 중 골 이식술 도 그중 하나이다<sup>2,3)</sup>.

골 이식술을 통한 골 재생의 기전은 크게 3가지로 나타나는데, 골이식재 자체에 골 형성세포를 갖추고 있는 골형성(Osteogenesis), 골이식재가 주변 골모세포들의 유입을 위한 인공 지지체로써 역할을 하는 골전도(Osteoconduction) 혹은 골 유도물질을 포함하는 기질로서 골이식재가 기능하는 골유도(Osteoinduction)로 분류할수있다<sup>4)</sup>. 이상적인 골 이식 재료는 위의 3가지 조건을 모두 가지는 것이지만, 현실적으로는 골과 백악질 형성 유도에 우수한 능력을 보여야 하고, 최소한의 염증 반응과, 빠르게 혈관화형성, 수여부 조직에 친화성을 가지면서 적용하기 용이하고, 경제적이여야 한다<sup>5)</sup>.

대표적인 골 이식 방법으로는 자가골 이식, 동종골 이식, 이종골 이식, 합성골 이식 등이 있다. 구강 내와 구강 외에서 얻어진 자가골은 면역 반응이 없고, 월등한 골 형성 능력을 가지는 표준 골 이식재로서 재생 치료에 사용되어 왔다<sup>6)</sup>. 하지만 광범위하고 부가적인 수술 영역을 필요로 하며, 그 양이 제한적이고, 흡수의 속도가 빠르다는 단점이 있다. 더불어 치근 유착 및 치근 흡수의 문제가 동물 실험 및 임상 실험을 통하여 제시되어<sup>7-9)</sup> 이에 보다 적합한 골 이식재의 개발이 필요하게 되었다.

동종골 이식은 골 형성 유도능과 적용의 용이성 등으로 인하여 지난 30여년 동안 치주 조직 재생을 위하여 유용하게 사용되어 왔다<sup>10)</sup>. 하지만 골 형성 유도능

과 신생골 형성의 정도에 있어서 연구자마다 다른 다양한 결과가 보고되어 왔고<sup>11-13)</sup>, 동물 실험에서 지속적인 염증 세포의 관찰, 뿐만 아니라 공여자에 따른 교차 감염의 위험성 등이 제시되어 왔다<sup>4)</sup>.

이종골 이식은 동물 이식체로부터 획득한 골을 이용한 방법으로<sup>3)</sup>, 지금까지 치조골내 결손부를 수복하기 위해 이종골을 사용한 연구는 제한적으로 이루어 졌으나, 2000년 이후 양호한 임상적 결과 및 조직학적 결과가 제시되었다<sup>15-18)</sup>. 하지만 이종골 이식재는 흡수 속도가 느리고 이종 이식체가 가지고 있던 병원성 인자에 의한 질병이 유발될 수 있음이 보고 되었다<sup>9)</sup>.

골 이식에 있어 양호한 임상적, 조직학적 결과에도 불구하고 자가골, 동종골, 이종골이 보이는 한계점으로 인하여 구하기 쉽고, 질환의 전이가 없으며, 경제적인 합성골 이식재의 개발에 관한 관심이 증가되었고, 재료의 개선에 따라 임상 적용 결과도 점차 향상되고 있다<sup>20)</sup>.

Hydroxyapatite(HA)는 생체 친화적인 골 전도 물질로 잘 알려져 있으며 골 연하 결손부 치료에 있어서 성공적으로 적용되어 왔다<sup>21,22)</sup>. 하지만 낮은 흡수 속도를 보이고 골 전도 능력이 떨어진다고 보고되었고, 임상 연구에서 치주조직의 재생에 대한 명확한 만족할만한 임상효과를 보이지 못했다<sup>23)</sup>. Tricalcium phosphate(TCP)는 동물 실험과 임상 연구를 통하여 골 연하 결손부에서 골 대체물로 양호한 결과를 보였다고 보고된바 있다<sup>24,25)</sup>. 하지만 흡수 속도에 다른 치조골, 치주조직 재생결과와 이재료의 신생골로의 대체 정도가 다양하게 보고되고 있다<sup>26)</sup>. 이에 HA의 골형성 능력과 TCP의 흡수로 인한 치조골 생성능력을 조합한 biphasic calcium phosphate(BCP)에 대한 연구가 진행되었으며<sup>27)</sup>, Ellinger등은 BCP를 이용한 연구에서 HA 혹은 TCP 단독으로 사용하였을 때에 비하여 더 많은 양의 신생 골과 신생 백악질, 상피 결합을 관찰하였다 고 보고하였다<sup>28)</sup>. Jensen 등은 동물 실험을 통하여 HA/TCP 비율이 60/40로 표준

화된 BCP가 신생 골 형성에 있어서 효과적인 골형성 결과를 가진다고 보고하였다<sup>29)</sup>. Skrtic 등의 연구에 의하면 실리콘 이온이 HA 표면에서 아파타이트 핵을 형성하면서 실리콘 이온이 치환된 HA의 골 형성 촉진을 도모한다고 보고한바 있다<sup>30)</sup>.

현재까지 치주 골연하 결손부에 BCP를 적용하였을 때 효과에 대한 임상적 연구는 있었으나 Silicon contained Coralline Hydroxyapatite와 Beta Tricalcium Phosphate(BoneMedik-DM<sup>®</sup>, Meta Biomed Co., Ltd. Oksan, Korea)에 대한 임상연구는 아직 미비한 실정이다.

본 연구의 목적은 Silicon contained Coralline Hydroxyapatite와 Beta Tricalcium Phosphate가 60:40의 비율로 조합된 BCP를 치주 골 결손부에 적용 하였을 때의 치주낭 깊이, 임상부착수준, 골탐침 깊이의 변화에 대하여 평가하고 술전 임상 지수의 차이에 따른 골 이식재의 효과를 알아보하고자 하는 것이다.

## 연구재료 및 방법

### 1. 연구 대상

Y대학교 치과대학병원 치주과에 내원하여 만성 치주염으로 진단받은 46명의 환자를 대상으로 하였다. 평균 나이는 48.3세 (27세~70세) 였으며, 남자가 25명, 여자가 21명 이었다. 연구 대상자들은 특이할 만한 전신적 질환이 없었고, 최근 12개월내에 약물 투여를 받지 않았다. 대상치아는 소구치와 대구치로 골이식 재생 술식이 적당하다고 판단된 치주 골내낭 이었다. 구강위생 교육과 치석제거술 후 치주낭 탐침 깊이와 임상 부착 소실이 5mm이상이고, 구내 방사선 사진 및 수술시 골내 치주낭 깊이가 3mm이상인 치조골 결손부를 가진 치아를 선택 하였다.

과도한 흡연자와 임신부나 수유중인 산모는 제외하였고, 2급 이상의 동요도를 보이는 치아는 제외하였다.

본 연구는 Y대학교 치과대학병원 연구윤리심의위

원회의 심의를 거쳐 승인을 얻었으며(연세대학교 치과대학병원 IRB No. 2-2008-0006), 연구대상에 속하는 환자에게 연구의 목적, 설계에 대하여 설명 하였고 동의서에 서명 받았다.

### 2. 연구계획 및 대상자 분포

환자는 무작위로 2개의 군으로 나뉘었다. 대조군은 21명의 환자의 32개의 골내낭을 대상으로 치은박리 소파술만 시행하였다. 대조군의 평균 연령은 46.9 ± 8.6세였고, 연령 분포는 27세부터 70세 까지 였다. 실험군은 25명의 환자 중 29개의 골내낭을 대상으로 치은박리소파술과 함께 골내낭 부위를 silicon contained coralline hydroxyapatite와 beta tricalcium phosphate 합성제재(BoneMedik-DM<sup>®</sup>, Meta Biomed Co. Ltd. Oksan, Korea)로 이식하였고 판막은 재위치시키거나 약간 치관측으로 위치시켰다.

### 3. 측정임상지표

모든 대상 환자에 대해 치석제거술과 구강 위생 교육 후 치태지수(PI), 치은지수(GI), 탐침시 출혈(BOP), 치주낭 깊이(PD), 임상부착수준(CAL), 골탐침 깊이(BPD)를 측정하였다. 술후 2개월, 4개월에 PI, GI를 측정하여 구강 위생 관리 상태를 유지하도록 하였으며, 6개월 후에 초진에 측정하였던 모든 임상 지수를 다시 측정 하였다. 술전 골내낭 폭경을 수술 시에 측정하였다(Table 1).

대조군과 실험군 사이에서 나이와 성별에 관한 유의성 있는 차이는 없었고, 임상 지수와 술전 골내낭 폭경 또한 유의성 있는 차이를 보이지 않았다.

측정된 임상지표는 다음과 같다.

임상지수는 숙련된 3인의 술자에 의하여 측정 되었고, 술전과 수술 직후, 술후 6개월에 구내방사선사진을 촬영하였다.

Table 1. Study design

Parameter	Initial Exam	After Scaling	Day of Surgery	Postoperative		
				2 months	4 months	6 months
PI	*	*	*	*	*	*
GI	*	*		*	*	*
BOP	*	*				*
PD	*	*				*
Rec	*	*		*	*	*
CAL	*	*				*
BPD	*	*	*			*

임상지표

치주낭 깊이(pocket probing)	치은연에서 치주낭저까지 탐침 깊이
임상부착상실(clinical attachment loss)	법랑-백악경계에서 탐침되는 치주낭저까지의 거리
골탐침깊이(bone probing)	CEJ에서 탐침으로 인지할 수 있는 치조골까지의 거리
치태지수(plaque index), 치은치수(gingival index)	Löe and Silness index 이용하여 측정

4. 술 식

모든 수술 과정은 2% 리도카인을 이용한 국소마취 하에 시행되었고, 열구내 절개를 통한 전층 판막의 거상, 육아조직의 제거, 치근 활택술과 판막의 재위치 및 봉합의 과정으로 시행하였다. 대조군에서는 치은박리 소파술만 시행하였고, 실험군에서는 골내낭 부위를 Silicon contained Coralline Hydroxyapatite 와 Beta Tricalcium Phosphate(BoneMedik-DM<sup>®</sup>)로 이식하였다. 구강내 감염원에 의한 감염을

예방하고 이식재료의 유지를 위하여 일차 봉합을 시행 하였다(Fig 1).

5. 수술 후 처치

술 후 항생제(amoxicillin 250mg, t.i.d.)를 3일 간 처방하였고, Listerine<sup>®</sup>을 이용한 하루 3회 구강 세척을 권유 하였다. 봉합사는 7일 후 제거하였고, 환자는 2개월, 4개월, 6개월째 재 내원하여 임상 검사와 함께 전문가 치태조절 및 구강 위생 교육을 실시하였다.

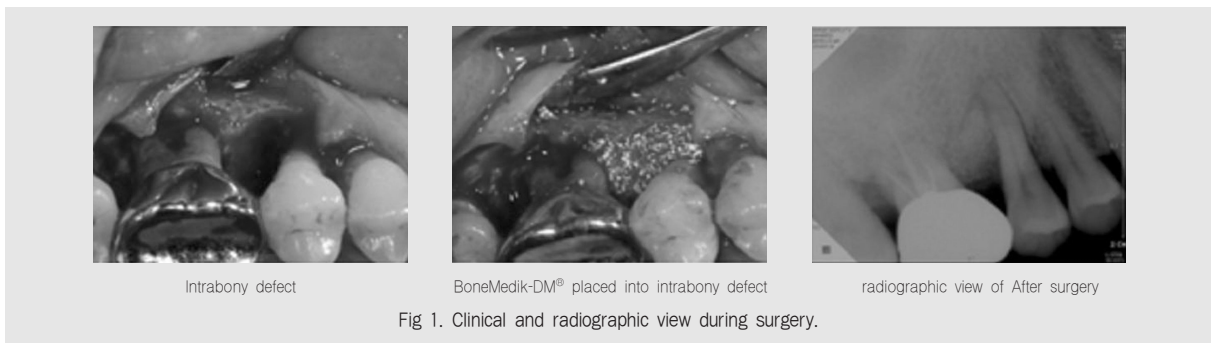
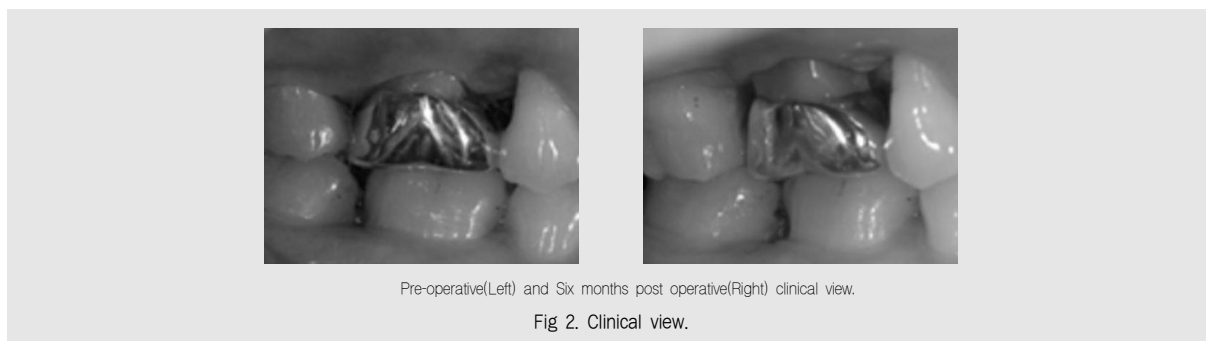

Fig 1. Clinical and radiographic view during surgery.



## 6. 통계방법

대조군과 실험군에서 술 전과 술 후 6개월 째 임상 지수를 비교하기 위하여 paired samples t-test를 시행하였고 대조군과 실험군 간 비교를 위해 independent samples t-test를 시행하였다. 분석 도구로는 SPSS ver 12.0 for windows(SPSS inc, U.S.A.)를 사용하였다.

## 연구결과

창상의 치유는 특별한 염증 소견 없이 정상적인 치유상태를 보였다. 치유기간 내내 뚜렷한 치은 염증 소견은 관찰되지 않았고, 이식재로 인한 알러지, 감염, 환자의 불편감은 관찰되지 않았다. BoneMedik-DM<sup>®</sup>은 임상적으로 치주조직에 의하여 피개되었고, 이식 입자의 노출이나 탈락은 관찰되지 않았다. 대상 환자들은 연구 종료시 까지 전신적으로 건강해 보였으며 양호한 구강 위생 관리 능력을 보였다. 6개월 동안 PI, GI는 초진후 치석제거후의 상태를 유지하였다 (Fig 2).

치주낭 깊이는 대조군은  $6.5 \pm 1.5\text{mm}$  에서  $3.8 \pm 0.7\text{mm}$  로, 실험군은  $6.6 \pm 2.1\text{mm}$  에서  $3.0 \pm 0.7\text{mm}$  로의 변화를 보였다( $p < 0.01$ ). 대조, 실험군 모두에서 실험전에 비해 실험후에 유의성 있는 감소를 보였으며, 두 군간의 변화를 비교하여 보면, 실험군에서 대조군보다 유의성있는 차이를 보임을 알 수 있다

( $p < 0.01$ )(Table 2).

초기 치주낭 깊이에 따른 실험 후 변화를 보면, 초기 치주낭 깊이가 7mm 이상인 군에서는 대조군에 비하여 실험군에서 더 많은 치주낭 깊이의 감소를 나타냈다( $p < 0.01$ ). 또한, 초기 치주낭 깊이가 7mm 이상인 군에서 7mm 이하인 군에 비하여 유의성 있는 감소를 보였다( $p < 0.01$ ).

치은 퇴축은 대조군과 실험군 모두에서 유의성 있는 증가를 보였다( $p < 0.01$ ). 그러나 두 군간의 유의할 만한 차이를 나타내지는 않았다.

임상 부착소실 역시 두 군 모두에서 유의성 있는 감소를 보였다. 대조군은  $7.3 \pm 1.7\text{mm}$  에서  $5.6 \pm 1.0$  으로, 실험군은  $7.6 \pm 1.7\text{mm}$  에서  $4.8 \pm 0.8\text{mm}$  의 감소를 보였다( $p < 0.01$ ).

대조군에 비하여 실험군에서 더 많은 감소를 보였으며( $p < 0.05$ ), 실험군에서는 초기 임상 부착 소실이 7mm 이상인 군에서 7mm 이하인 군에 비하여 임상 부착 획득이 유의성 있게 개선을 보였다( $p < 0.01$ ).

골 탐침 깊이도 대조군과 실험군 모두에서 유의성 있는 감소를 보였으며( $p < 0.01$ ), 대조군은  $8.3 \pm 1.5\text{mm}$  에서  $6.8 \pm 1.1\text{mm}$  로, 실험군은  $8.6 \pm 2.0\text{mm}$  에서  $6.0 \pm 1.1\text{mm}$  로의 감소를 나타냈다. 초기 골 탐침 깊이가 7mm 이상인 군에서는 실험군에서 유의성 있는 감소를 보였다( $p < 0.01$ )(Table 3).

실험전후의 방사선 비교에서도 실험군에서는 이식 재료와 새로형성되는 신생골 형태로 방사선 불투과

Table 2. Changes in clinical parameters between baseline and 6 months postsurgery (mm)

		Group	Mean	SD	Minimum	Maximum
PD	After scaling	Control	6.5	1.5	4.0	10.0
		Experimental	6.6	2.1	3.0	12.0
	6 months postsurgery * †	Control	3.8	0.7	2.0	5.0
		Experimental	3.0	0.7	2.0	4.0
	Changes ‡	Control	2.7		2.0	5.0
		Experimental	3.6		1.0	8.0
Rec	After scaling	Control	0.8	1.0	0.0	4.0
		Experimental	1.8	1.3	0.0	5.0
	6 months postsurgery *	Control	1.8	0.9	1.0	5.0
		Experimental	1.9	1.0	1.0	4.0
	Changes	Control	1.0		1.0	1.0
		Experimental	0.1		1.0	1.0
CAL	After scaling	Control	7.3	1.7	4.0	11.0
		Experimental	7.6	1.7	5.0	12.0
	6 months postsurgery * †	Control	5.6	1.0	4.0	9.0
		Experimental	4.8	0.8	4.0	7.0
	Changes ‡	Control	1.7		0.0	2.0
		Experimental	2.8		1.0	5.0
BPD	After scaling	Control	8.3	1.5	5.0	12.0
		Experimental	8.6	2.0	6.0	12.0
	6 months postsurgery * †	Control	6.8	1.1	5.0	10.0
		Experimental	6.0	1.1	4.0	9.0
	Changes	Control	1.5		0.0	2.0
		Experimental	2.6		2.0	3.0

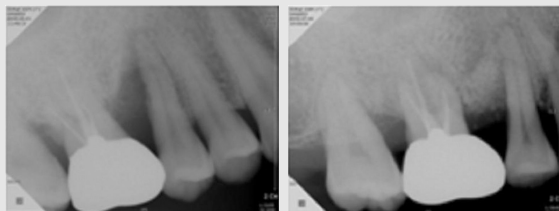\* Significant from baseline:  $p < 0.01$

† Significant difference between control and experimental groups:  $p < 0.01$

‡ Significant difference between control and experimental groups:  $p < 0.05$

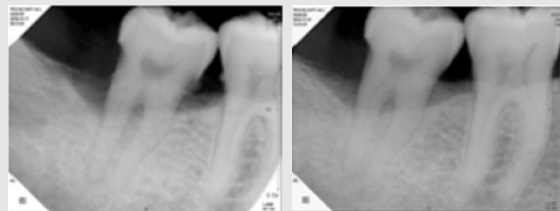
성이 현저히 관찰되었으나, 대조군에서는 치근활택  
효과는 관찰되나, 신생골형성은 명확하게 관찰되지

않았다(Fig 3, 4).



Pre-operative(Left) and Six months post operative Radiographs(Right).

Fig 3. Radiographic view of test group.



Pre-operative(Left) and post operative radiographs(Right).

Fig 4. Radiographic view of control group.

Table 3. Changes in Clinical Parameters According to Preoperative Parameters (mm)

			PD changes	CAL changes	BPD changes
PD ≤ 7mm	Control	Mean	2.3	1.4	1.3
		SD	1.0	1.0	0.9
	Experimental	Mean	2.9	2.0 †	2.1 §
		SD	1.2	1.0	1.0
PD > 7mm	Control	Mean	4.4 *	2.7 †	2.0
		SD	0.5	0.8	0.8
	Experimental	Mean	6.0 *	5.0 †	4.0 † §
		SD	1.7	1.6	1.6
CAL ≤ 7mm	Control	Mean	2.2	1.1	1.3
		SD	1.1	0.9	0.9
	Experimental	Mean	2.8	1.8	1.9
		SD	1.0	0.8	0.8
CAL > 7mm	Control	Mean	3.7	2.6	1.8
		SD	1.1	0.7	0.8
	Experimental	Mean	4.9 * §	4.3 * †	3.7 †
		SD	2.4	1.8	1.5
BPD ≤ 7mm	Control	Mean	2.0	1.0	0.6
		SD	0.8	0.8	0.5
	Experimental	Mean	2.5	1.8	1.5
		SD	0.8	0.6	0.7
BPD > 7mm	Control	Mean	3.0	1.9	1.8
		SD	1.4	1.1	0.8
	Experimental	Mean	4.3 †	3.3 §	3.2 †
		SD	2.1	2.0	1.4

\* Significant difference between ≤ 7mm and > 7mm groups : p<0.01

† Significant difference between control and experimental groups : p<0.01

‡ Significant difference between ≤ 7mm and > 7mm groups : p<0.05

§ Significant difference between control and experimental groups : p<0.05

## 총괄 및 고찰

HA와 Beta TCP는 염증 반응을 야기하지 않고 생체 내에서 이물반응을 보이지 않으며 기존 골과의 부착 능력이 양호한 것으로 알려져 있다<sup>31)</sup>. Jensen 등은 HA와 beta TCP가 60/40로 표준화 된 BCP가 효과적인 신생골 형성을 이룬다고 보고하였고<sup>29)</sup>, 본 연구에서 사용된 BoneMedik-DM<sup>®</sup> 역시 실리콘 함유 HA와 Beta TCP가 60/40의 비율로 조합되어 있는 다공성 구조의 biphasic calcium phosphate이다. 또한 70%의 다공성 구조를 형성하면서 각각 100~600 $\mu$ m의 기공 크기를 가진다. 이러한 기공 크

기는 높은 비율의 다공성 구조를 통하여 혈관화 될 수 있는 충분한 공간을 유지하고, 골모세포의 이주 및 골 침착을 유도를 도모할 수 있다<sup>32,33)</sup>. 더불어 실리콘 이온이 치환된 HA를 사용하여 골 형성 촉진을 도모하는 것으로 알려졌고, 실리콘 이온은 골 생성에 있어서 중요한 역할을 담당하는데, 그 기전으로 실리콘 이온이 HA 표면에서 아파타이트 핵을 형성하면서 골 형성을 촉진한다고 알려져 있다<sup>30)</sup>.

본 연구에 참여한 모든 환자에 있어서 임상 지수의 개선을 보였으며, 특별한 염증이나 감염의 소견을 보이지 않으면서 치유 되었다. 대조군과 실험군 모두에서 치주낭 깊이와 골탐침 깊이의 감소를 보였고, 부착

수준의 획득과 함께 약간의 치은 퇴축을 보였다.

대조군과 실험군 모두에서 6개월 동안 낮은 치태 지수를 유지하였다.

치주낭 깊이는 대조군과 실험군 모두에서 초기 치주낭에 비하여 유의성 있는 감소를 보였으며( $p < 0.01$ ), 실험군과 대조군간에도 유의성 있는 차이를 보였다( $p < 0.05$ ). 초기 깊은 골내낭에서의 골 이식재의 높은 효과는 치주낭의 감소에서도 확인할 수 있다. 역시 초기 치주낭 7mm 이상의 군에서 합성골 이식을 했을 때 6개월 후 보다 큰 감소를 볼 수 있었다( $p < 0.01$ )<sup>34</sup>.

치주 수술은 빈번하게 치은 퇴축을 야기한다. 이전의 연구에 의하면 평균 1.0~1.5mm의 치은 퇴축이 보고되었으며, 대조군과 실험군 사이에서 유의할 만한 차이를 보이지는 않았다. 본 연구에서도 대조군 1.0mm, 실험군 0.9mm의 선행 연구와 상응하는 정도의 치은 퇴축을 나타냈다. 통계학적으로 유의할 만한 차이를 보이지는 않았지만 실험군에서 그 수치가 비교적 작은 것으로 보아 합성골 이식의 재생 술식을 통하여 치은 퇴축의 정도를 최소화 시킬수 있음을 고려해 볼 수 있다.

치주 재생치료 후 임상 부착 수준의 변화는 재생의 평가를 위하여 가장 많이 이용되는 항목 중 하나이다. 본 연구에서 6개월 이후 대조군의 부착 획득은 1.7mm, 실험군의 부착 획득은 2.8mm로 나타났다. 이결과는 실험 전후 비교시, 대조, 시험군 모두 유의성있는 부착 획득의 개선을 보인것이다( $p < 0.01$ ). 대조군과 비교하여 실험군에서 통계학적으로 유의성 있는 차이를 보였는데( $p < 0.05$ ), 이는 이전의 다른 연구와도 상응하는 결과이다<sup>35</sup>. 또한 대조군에서의 부착 획득 정도는 이전의 다른 연구들에 비하여 약간 높은 수치를 보였다<sup>36-38</sup>. 이는 술전 초기 골내낭의 형태 차이 때문으로 설명될 수 있다<sup>39,40</sup>.

초기 탐침 깊이가 7mm이상이었다던 군에서의 부착 획득이 7mm이하였던 군에 비하여 통계학적으로 유의성 있게 높게 측정 되었다( $p < 0.01$ ). 이는 깊은 골 결손부에서 합성 골 이식재가 제한적인 골 유도 능력을 보이

지만 공간 유지를 통하여 접합 상피의 근단 이동을 막고 치주 재생을 유도함을 의미한다<sup>41-45</sup>.

치주 조직의 재생을 평가하기 위한 방법으로 re-entry, radiograph, bone probing, histologic measurement 등이 이용되고 있다<sup>46</sup>. 가장 이상적인 평가 방법으로 surgical re-entry이 알려져 있다<sup>47</sup>. 하지만 윤리적 문제와 환자의 협조도, 더불어 부가적인 수술 과정과 그에 따른 재생된 조직의 손상 가능성 등의 단점이 있으며, 경조직 재생이 아닌 신부착을 평가하는데 있어서는 한계를 보인다고 알려져 있다<sup>48</sup>.

이에 본 연구에서는 비 침습적이며 골 높이 평가에 있어 효과적인 방법인 구내 방사선 사진 평가와<sup>49</sup> 치주 재생 치료 후 실제 골 높이를 평가하는데 신뢰성 있는 방법으로 평가받고 있는 골탐침<sup>50</sup>을 재생 조직 평가를 위하여 사용하였다. 본 연구에서 측정된 대조군에서의 골탐침 깊이의 변화는 1.5mm로 나타났으며, 실험군에서는 2.8mm로 통계학적으로 유의성 있는 차이를 보였다( $p < 0.01$ ).

각 임상 지수 변화량 간의 상관관계는 치주낭 깊이 변화와 골탐침 깊이의 변화보다 임상 부착 수준의 변화와 골탐침 깊이의 변화간의 연관성이 더 크게 나타났다.

결과적으로 치주낭 깊이로 골 재생을 평가하는 것보다 임상 부착 수준을 통하여 평가하는 것이 더 적절한 방법이라 하겠다.

치주치료 후 발생하는 대부분의 조직학적 변화는 6개월 이내에 발생한다<sup>51</sup>. Yukna 등은 골 이식을 동반한 치주조직 재생술식 후 36개월의 관찰을 통하여 주요한 임상적 변화는 6개월에서 7개월 사이에 발생하고 이후 3년간은 큰 변화 없이 유지됨을 관찰 하였다<sup>52</sup>.

결과적으로 본 연구에서 관찰한 6개월의 기간은 재생을 평가하는데 있어서 적당한 기간이라 할 수 있다.

초기 치주낭 깊이가 깊을수록 치주낭 깊이의 감소, 임상 부착 수준 증가, 골탐침 깊이의 감소가 큰 양상을 보였다. 이 결과는 Machtei 등에 의한 연구와 일치하는 소견이고<sup>53</sup>, Renvert 등도 비슷한 결과를 발표 하

였다<sup>34)</sup>. 결과적으로 치주재생술식은 초기 골 결손부의 형태에 따라서 재생의 양을 어느정도 예측할 수 있으며, 이식 재료의 유지 여부와 연조직 피개 용이성이 결과에 영향을 미칠 수 있는 요소로 생각할 수 있다.

보다 객관적인 결과의 평가를 위해서는 골 결손부의 형태에 대한 정밀한 술전 표준화가 필요하며, 가능하다면, 부가적인 조직학적 평가가 필요할 것으로 생각된다.

## 결 론

이상의 결과에서 볼 때 치주 골내낭에서 Silicon contained Coralline Hydroxyapatite와 Beta

Tricalcium Phosphate(BoneMedik-DM<sup>®</sup>)이식을 통한 치주 재생 술식은 치은 박리 소파술만 시행한 경우에 비하여 치주낭 깊이와 골 탐침 깊이의 감소, 임상 부착 수준의 증가에 있어서 유의성 있는 개선결과를 얻었다.

이 연구 결과로 볼 때 Silicon contained Coralline Hydroxyapatite와 Beta Tricalcium Phosphate(BoneMedik-DM<sup>®</sup>)은 치주재생술식의 임상 증례에서 응용되어 사용할 수 있는 효과적인 골 이식재임을 확인할 수 있었다.

## 참 고 문 헌

1. Stahl SS, Froum SJ, Kushner L. Periodontal healing following open debridement flap procedures. II. Histologic observations. J Periodontol 1982;53:15-21.
2. Nyman S, Lindhe J, Karring T, Rylander H. New attachment following surgical treatment of human periodontal disease. J Clin Periodontol 1982;9:290-296.
3. Gould TR, Melcher AH, Brunette DM. Location of progenitor cells in periodontal ligament of mouse molar stimulated by wounding. Anat Rec 1977;188:133-141.
4. Lindhe J, Karring T, Lang N. Clinical periodontology and implant dentistry, fourth ed. Copenhagen : Munksgaard; 2003:656.
5. Yukna RA. Synthetic bone grafts in periodontics. Periodontol 2000 1993;1:92-99.
6. Marx RE. Clinical application of bone biology to mandibular and maxillary reconstruction. Clin Plast Surg 1994;21:377-392.
7. Schallhorn RG, Hiatt WH. Human allografts of iliac cancellous bone and marrow in periodontal osseous defects. II. Clinical observations. J Periodontol 1972;43:67-81.
8. Dragoo MR, Sullivan HC. A clinical and histological evaluation of autogenous iliac bone grafts in humans. II. External root resorption. J Periodontol 1973;44:614-625.
9. Kim CK, Choi EJ, Cho KS, Chai JK, Wikesjo UM. Periodontal repair in intrabony defects treated with a calcium carbonate implant and guided tissue regeneration. J Periodontol 1996;67:1301-1306.
10. Libin BM, Ward HL, Fishman L. Decalcified, lyophilized bone allografts for use in human periodontal defects. J Periodontol 1975;46:51-56.
11. Becker W, Lynch SE, Lekholm U et al. A comparison of ePTFE membranes alone or in combination with platelet-derived growth factors and insulin-like growth factor-I or demineralized freeze-dried bone in promoting bone formation around immediate extraction socket implants. J Periodontol 1992;63:929-940.
12. Becker W, Becker BE, Caffesse R. A comparison of demineralized freeze-dried bone and autologous bone to induce bone formation in human extraction sockets. J Periodontol 1994;65:1128-1133.
13. Becker W, Clokie C, Sennerby L, Urist MR, Becker BE. Histologic findings after implantation and evaluation of different grafting materials and titanium micro screws into extraction sockets : case reports. J Periodontol

## 참 고 문 헌

- 1998;69:414-421.
14. Roberts WW, Martin JR. Effects of lesions in central thermosensitive areas on thermoregulatory responses in rat. *Physiol Behav* 1977;19:503-511.
  15. Camelo M, Nevins ML, Lynch SE et al. Periodontal regeneration with an autogenous bone-Bio-Oss composite graft and a Bio-Gide membrane. *Int J Periodontics Restorative Dent* 2001;21:109-119.
  16. Paolantonio M, Scarano A, Di Placido G et al. Periodontal healing in humans using anorganic bovine bone and bovine peritoneum-derived collagen membrane : a clinical and histologic case report. *Int J Periodontics Restorative Dent* 2001;21:505-515.
  17. Nevins ML, Camelo M, Lynch SE, Schenk RK, Nevins M. Evaluation of periodontal regeneration following grafting intrabony defects with bio-oss collagen : a human histologic report. *Int J Periodontics Restorative Dent* 2003;23:9-17.
  18. Mellonig JT. Human histologic evaluation of a bovine-derived bone xenograft in the treatment of periodontal osseous defects. *Int J Periodontics Restorative Dent* 2000;20:19-29.
  19. Sogal A, Tofe AJ. Risk assessment of bovine spongiform encephalopathy transmission through bone graft material derived from bovine bone used for dental applications. *J Periodontol* 1999;70:1053-1063.
  20. Reynolds MA, Aichelmann-Reidy ME, Branch-Mays GL, Gunsolley JC. The efficacy of bone replacement grafts in the treatment of periodontal osseous defects. A systematic review. *Ann Periodontol* 2003;8:227-265.
  21. Galgut PN, Waite IM, Brookshaw JD, Kingston CP. A 4-year controlled clinical study into the use of a ceramic hydroxylapatite implant material for the treatment of periodontal bone defects. *J Clin Periodontol* 1992;19:570-577.
  22. Yukna RA, Mayer ET, Amos SM. 5-year evaluation of durapatite ceramic alloplastic implants in periodontal osseous defects. *J Periodontol* 1989;60:544-551.
  23. Froum SJ, Kushner L, Scopp IW, Stahl SS. Human clinical and histologic responses to Durapatite implants in intraosseous lesions. Case reports. *J Periodontol* 1982;53:719-725.
  24. Bowers GM, Vargo JW, Levy B, Emerson JR, Bergquist JJ. Histologic observations following the placement of tricalcium phosphate implants in human intrabony defects. *J Periodontol* 1986;57:286-287.
  25. Jensen SS, Brogini N, Hjorting-Hansen E, Schenk R, Buser D. Bone healing and graft resorption of autograft, anorganic bovine bone and beta-tricalcium phosphate. A histologic and histomorphometric study in the mandibles of minipigs. *Clin Oral Implants Res* 2006;17:237-243.
  26. Getter L, Bhaskar SN, Cutright DE et al. Three biodegradable calcium phosphate slurry implants in bone. *J Oral Surg* 1972;30:263-268.
  27. Nery EB, LeGeros RZ, Lynch KL, Lee K. Tissue response to biphasic calcium phosphate ceramic with different ratios of HA/beta TCP in periodontal osseous defects. *J Periodontol* 1992;63:729-735.
  28. Ellinger RF, Nery EB, Lynch KL. Histological assessment of periodontal osseous defects following implantation of hydroxyapatite and biphasic calcium phosphate ceramics : a case report. *Int J Periodontics Restorative Dent* 1986;6:22-33.
  29. Jensen SS, Yeo A, Dard M et al. Evaluation of a novel biphasic calcium phosphate in standardized bone defects : a histologic and histomorphometric study in the mandibles of minipigs. *Clin Oral Implants Res* 2007;18:752-760.
  30. Skrtic D, Antonucci JM, Eanes ED, Brunworth RT. Silica- and zirconia-hybridized amorphous calcium phosphate : effect on transformation to hydroxyapatite. *J Biomed Mater Res* 2002;59:597-604.
  31. Skowronski J. Tactics in the treatment of fractures of the distal epiphysis of the radial bone. *Ortop Traumatol Rehabil* 2003;5:70-79.
  32. Wilson J, Low SB. Bioactive ceramics for periodontal treatment : comparative studies in the Patu monkey. *J Appl Biomater* 1992;3:123-129.
  33. Wilson J, Merwin GE. Biomaterials for facial bone augmentation : comparative studies. *J Biomed Mater Res* 1988;22:159-177.
  34. Renvert S, Garrett S, Nilveus R, Chamberlain AD,

## 참고 문헌

- Egelberg J. Healing after treatment of periodontal intraosseous defects. VI. Factors influencing the healing response. *J Clin Periodontol* 1985;12:707-715.
35. Park JS, Suh JJ, Choi SH et al. Effects of pretreatment clinical parameters on bioactive glass implantation in intrabony periodontal defects. *J Periodontol* 2001;72:730-740.
36. Mellonig JT. Decalcified freeze-dried bone allograft as an implant material in human periodontal defects. *Int J Periodontics Restorative Dent* 1984;4:40-55.
37. Renvert S, Nilveus R, Egelberg J. Healing after treatment of periodontal intraosseous defects. V. Effect of root planing versus flap surgery. *J Clin Periodontol* 1985;12:619-629.
38. Yukna RA. Clinical evaluation of coralline calcium carbonate as a bone replacement graft material in human periodontal osseous defects. *J Periodontol* 1994;65:177-185.
39. Trombelli L, Kim CK, Zimmerman GJ, Wikesjo UM. Retrospective analysis of factors related to clinical outcome of guided tissue regeneration procedures in intrabony defects. *J Clin Periodontol* 1997;24:366-371.
40. Pihlstrom BL, Ortiz-Campos C, McHugh RB. A randomized four-years study of periodontal therapy. *J Periodontol* 1981;52:227-242.
41. Kim CK, Cho KS, Choi SH, Prewett A, Wikesjo UM. Periodontal repair in dogs : effect of allogenic freeze-dried demineralized bone matrix implants on alveolar bone and cementum regeneration. *J Periodontol* 1998;69:26-33.
42. Kim CK, Chai JK, Cho KS et al. Periodontal repair in intrabony defects treated with a calcium sulfate implant and calcium sulfate barrier. *J Periodontol* 1998;69:1317-1324.
43. Kim CK, Kim HY, Chai JK et al. Effect of a calcium sulfate implant with calcium sulfate barrier on periodontal healing in 3-wall intrabony defects in dogs. *J Periodontol* 1998;69:982-988.
44. Kim CK, Chai JK, Cho KS, Choi SH. Effect of calcium sulphate on the healing of periodontal intrabony defects. *Int Dent J* 1998;48:330-337.
45. Cho KS, Choi SH, Han KH et al. Alveolar bone formation at dental implant dehiscence defects following guided bone regeneration and xenogeneic freeze-dried demineralized bone matrix. *Clin Oral Implants Res* 1998;9:419-428.
46. Reddy MS, Jeffcoat MK. Methods of assessing periodontal regeneration. *Periodontol* 2000 1999;19:87-103.
47. Toback GA, Brunsvold MA, Nummikoski PV et al. The accuracy of radiographic methods in assessing the outcome of periodontal regenerative therapy. *J Periodontol* 1999;70:1479-1489.
48. Lynch SE. Methods for evaluation of regenerative procedures. *J Periodontol* 1992;63:1085-1092.
49. Kim TS, Benn DK, Eickholz P. Accuracy of computer-assisted radiographic measurement of interproximal bone loss in vertical bone defects. *Oral Surg Oral Med Oral Pathol Oral Radiol Endod* 2002;94:379-387.
50. Yun JH, Hwang SJ, Kim CS et al. The correlation between the bone probing, radiographic and histometric measurements of bone level after regenerative surgery. *J Periodontal Res* 2005;40:453-460.
51. Westfelt E, Bragd L, Socransky SS et al. Improved periodontal conditions following therapy. *J Clin Periodontol* 1985;12:283-293.
52. Yukna RA, Krauser JT, Callan DP et al. Thirty-six month follow-up of 25 patients treated with combination anorganic bovine-derived hydroxyapatite matrix (ABM)/cell-binding peptide (P-15) bone replacement grafts in human intrabony defects. I. Clinical findings. *J Periodontol* 2002;73:123-128.
53. Machtei EE, Dunford RG, Norderyd OM, Zambon JJ, Genco RJ. Guided tissue regeneration and anti-infective therapy in the treatment of class II furcation defects. *J Periodontol* 1993;64:968-973.