

2

의도적 재식술에 관한 임상적 고찰

경북대학교 치의학전문대학원 치과보존학 교실

조교수 진 명 옥

ABSTRACT

Clinical evaluation of Intentional replantation

Assistant Professor, Department of Conservative Dentistry, School of Dentistry,
Kyungpook National University
Myoung Uk Jin

Although non-surgical endodontic procedures have high success rates, failures do occur. These can be managed by root canal re-treatment or surgical intervention. Intentional replantation is an accepted endodontic treatment procedure in which a tooth is extracted and treated outside the oral cavity and then inserted into its socket to correct an obvious radiographic or clinical endodontic failure. Intentional replantation is indicated when other endodontic treatments performed to maintain the tooth have failed, or when endodontic periradicular surgery is not feasible.

Intentional replantation may be particularly useful in these cases because these difficult to access areas can be maximally treated while the tooth is out of the mouth without damaging the periodontal attachment in adjacent teeth.

In conclusion, intentional replantation is a reliable and even predictable procedure, and should be considered more often as a treatment modality in our efforts to maintain the natural dentition.

Key words : Intentional replantation, endodontic treatment, difficult access, reliable and predictable procedure

1. 서 론

최근 들어 각종 기구와 재료의 발달로 인해 근관 치료의 성공률은 상당히 높은 편에 속한다. 하지만, 그럼에도 불구하고 아직까지 통증이나 불편함을 완전히 해소할 수 없는 경우도 임상에서도 상당

히 접하게 된다¹⁾. 이런 경우에는 많은 원인들을 예상해 볼 수 있다. 미처치된 근관들, 과충전된 근관들, 파절된 기구의 존재, enamel pearl, crack 혹은 파절로 인한 치주조직의 상실 등 다양한 요인들이 존재하게 된다²⁾. 이러한 경우들에 있어서 모든 증상을 완벽히 치료한다는 것은 상당히 어렵고

도 힘든 일이다. 이에 임상가들은 재식술을 통하여 이런 문제점들을 해결하고 치료하기도 한다³⁾.

재식술은 사고에 의해 발거된 치아를 재위치시키는 외상성 재식술(Traumatic replantation)과 수술 부위를 잘 볼 수 없거나 기구도달이 어려울 때 등 정상적인 재근관치료가 용이하지 않을 때 시행하는 의도적 재식술(Intentional replantation)로 크게 구분한다.

이 중 본 증례보고에서 다루고자 하는 의도적 재식술은 수술에 필요한 모든 준비를 미리 할 수 있기 때문에 구강 외 시간을 최소화할 수 있으며 특히 상악 제2대구치처럼 외과적 수술을 위한 기구 접근이 거의 불가능한 부위에서 통상적인 근관치료 후 잘 낫지 않는 증례에서 좋은 치료방법이 될 수 있다^{4,5)}. 하지만 발치 중 생길 수 있는 치근의 파절 혹은 치근막에 손상을 입히거나 술 후 합병증에 대한 충분한 고찰이 이루어지지 않고서는 높은 성공률을 기대할 수 없다⁶⁾.

이에 본 증례보고에서는 의도적 재식술을 통한 성공적인 치료결과를 보이는 증례들에 대한 고찰을 통해 성공과 실패에 영향을 미치는 요인들을 고찰하고 이를 통한 좀 더 예지성 높은 임상적 술식을 생각해 보고자 한다.

2. 증례

증례 1)

37세 여성 환자로 #26부위의 부종 및 둔통을 주소로 내원하였다. 임상 및 방사선 사진상에서 누공과 상당한 양의 골소실 및 파절된 기구편을 관찰할 수 있었으며, 특히 구개측에서는 방사선불과성의 존재가 확인되었다(그림1~3). 이에 의도적 재식술을 동반한 외과적 수술로 기구편 제거 및 불투과성의 물질을 제거하도록 계획하였다.

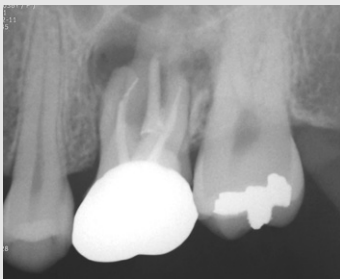

그림 1. 초진 방사선

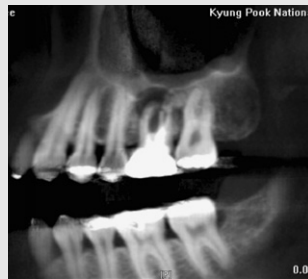

그림 2. CT상 병소

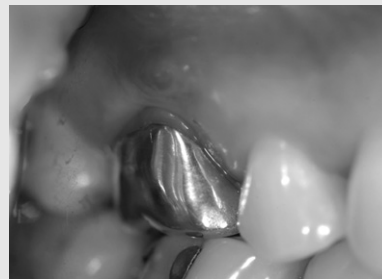


그림 3. 협측의 누공



그림 4. 구개측 천공

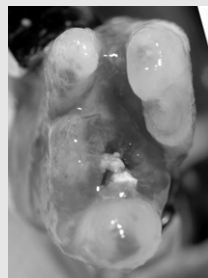

그림 5. 천공

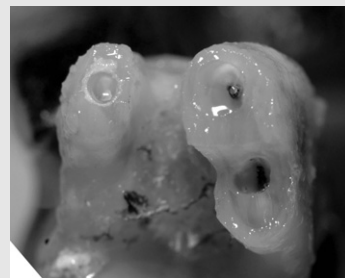

그림 6. 근관 내 파절기구

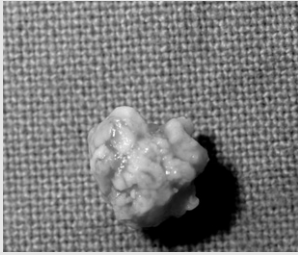


그림 7. 구개측 치조골부위에서 제거한 경화성 조직

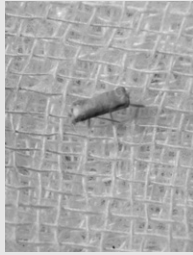


그림 8. 근관내 물질

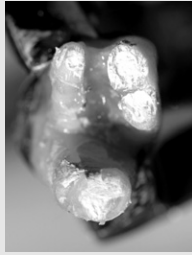

그림 9. MTA 역충전

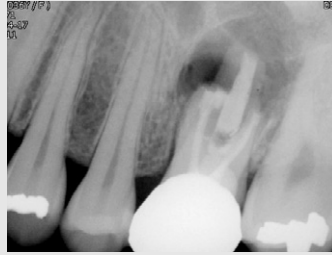

그림 10. 재식술 당일

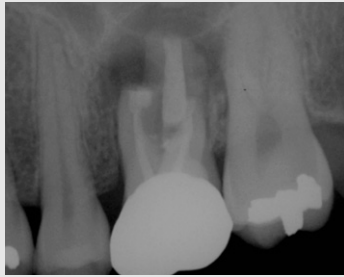


그림 11. 재식술 1개월 후

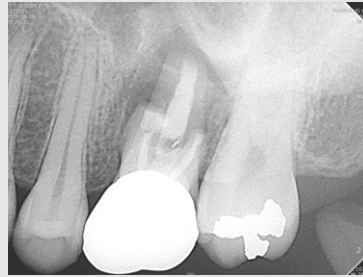


그림 12. 재식술 2개월 후

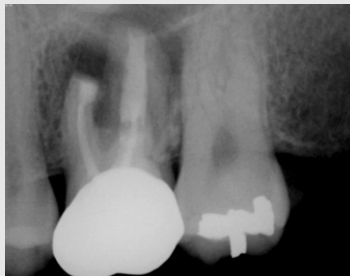


그림 13. 재식술 6개월 후

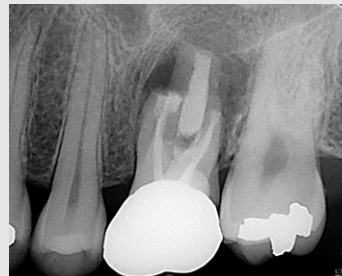


그림 14. 재식술 7개월 후

통상적인 마취하에 발치검자로 발치한 후 살펴본 결과, 구개측 치근에 큰 천공이 존재하였고, 치조골 내에서 cementicle 양상의 골경화성 조직을 관찰 및 제거하였고, 치근 절제 후 파절된 기구를 제거하고 근관충전 물질의 제거 및 외동형성 후, 통상적인 방법으로 MTA를 이용하여 역충전을 시행하였다(그림4~10).

다른 증례들에 비해 치아의 천공부위 처치 및 치조골내 경화조직을 제거하는 과정이 복잡하여 발치부터 재식립까지 약 11분 정도의 구강외 시간이 소요되었다.

수술 후 항생제 및 진통제를 5일간 투여하고 1주간의 chlorohexidine 용액으로 구강을 세척하도록 하였다. 그리고 동요가 심하지 않아서 고정 및 봉합은 따로 시행하지 않고 치주팩만을 사용하였다.

정기적인 방사선 검사에서 구개측에서 치유양상이 서서히 나타나고 있었으며, 특히 환자의 자각 증상은 거의 나타나지 않았다(그림 11,12). 약 6,7개월 후의 방사선 사진에서 아직 완벽하지는 않지만 초진과 비교하여 볼 때, 어느 정도의 골생성을 관찰할 수 있었다. 다만 병소부위가 상당히 컸던 것을 고려하여 볼 때, 지

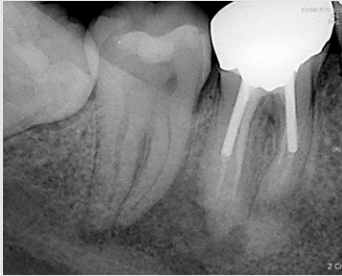

그림 15. 초진 방사선

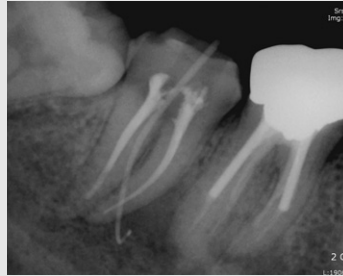


그림 16. 충전 후 누공 발생

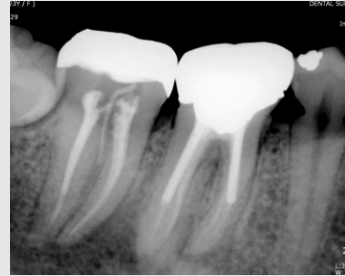


그림 17. 지속적인 누공 발현

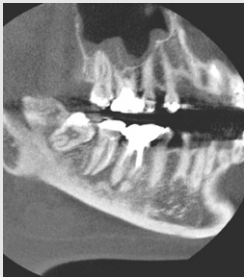


그림 18. CT상의 골 소실

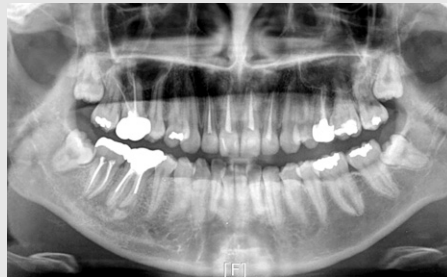

그림 19. 수술 전 파노라마 사진

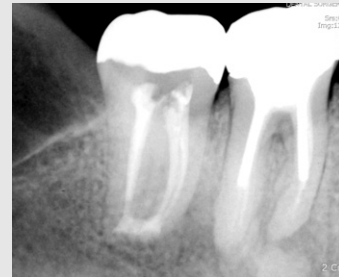


그림 20. 재식술 1개월 후

속적인 관찰이 요구되어지는 증례였다(그림13,14).

증례 2)

23세의 여성 환자로 #47부위의 지속적인 부종 및 누공을 동반한 둔통을 주소로 내원하였다. #46의 근관치료후에도 지속적인 불편함을 호소하였고, 검사 결과 #47의 근관치료가 필요하여 근관치료를 시행했으나, 지속적인 누공이 나타났으며 특히 방사선사진상에서 #46,47 사이의 치조골소실이 상당한 것을 볼 수 있었다(그림15~19).

이에 우선#48 발치 후, #47을 의도적 재식술을 이용하여 치료하기로 하였다. 그 후 #46,47 사이의 골의 변화를 지켜보면서 추가적인 #46의 수술도 고려하였다. 모든 술식은 통상적인 방법으로 진행하였으며 다소 치근이 길고 하악의 골질이 다소 치밀하여서 발치에 약 10분 정도가 소요되었다. 발치후 통상적인 와동형성및 MTA 충전에는 7분 정도 소요되었다.

예상했던 대로 제2대구치의 전형적인 “C-

shaped” 근관의 복잡한 해부학적 형태에 따른 불충분한 근관 세척 및 성형이 아마 병소의 원인이었을 것으로 추측되었다.

주기적인 방사선사진 검사에서 약 6개월만에 거의 정상에 가까운 골조직 양상을 관찰할 수 있었다(그림20~22). #46의 원심측의 재발 가능성을 염두에 두고 지속적으로 관찰할 계획이다.

증례 3)

33세의 여성 환자로 #37부위의 극심한 통증 및 부종을 주소로 내원하였다. 상기 환자는 미국에서 거주하는 한국인 환자로서 근관치료를 했던 미국인 치과의사가 휴가여서 다른 병원으로 의뢰가 어려웠었고, 무엇보다 치과의료보험이 만기가 되어 비싼 비용이 부담이 되어서 통증이 시작되자마자 바로 한국으로 귀국하게 되었다.

검사결과, 깊은 금속주조 포스트가 삽입되어 있어 재근관치료가 상당히 힘든 증례인데다가 치료기간도

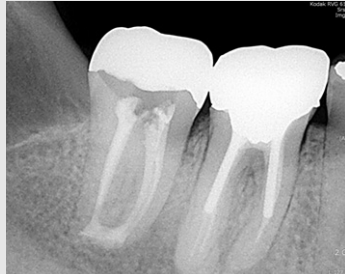


그림 21. 재식술 2개월 후

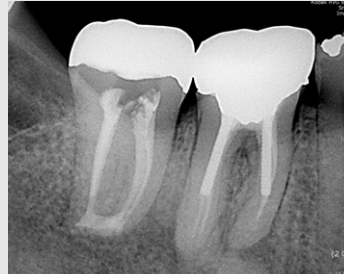

그림 22. 재식술 6개월 후

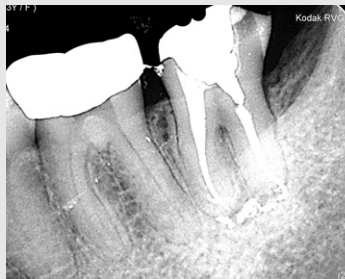

그림 23. 초진 시 치근단의 과도한 overfilling 양상

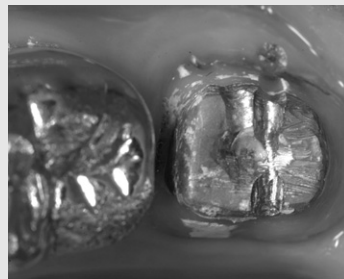


그림 24. 초진 시 주조금속 포스트 존재

2~3주 정도를 예상하고 귀국한 관계로 바로 의도적 재식술을 시행하기로 하였다(그림23,24). 통상적인 방법으로 발치를 진행하였으며, 구강외 관찰 결과, 과량의 sealer 및 gutta-percha cone이 치근단공쪽으로 관찰되었으며 아마도 이러한 요인들이 상기 증상의 원인으로 작용하였을 것으로 추측되었다(그림25). 구강외 시간은 약 8분30초였다.

재식술 4주 후 금관장착까지 마무리하였으며, 환자의 걱정거리였던 통증, 기간 및 비용 등의 문제를 충분히 해결하고 난 후 다시 미국으로 돌아갈 수 있었던 증례였다(그림26,27). 물론 짧은 예후관찰기간으로 성공인지 아닌지를 선불리 판단할 순 없었지만 환자의 적극적인 태도와 원인의 제거로 인한 좋은 예후를 기대할 수 있을 것으로 판단되었다.



그림 25. 발거 후 치근단공

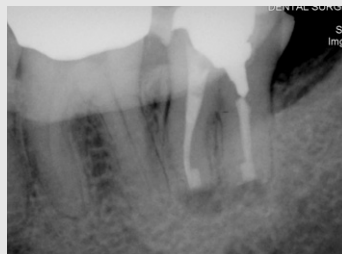

그림 26. 재식술 당일

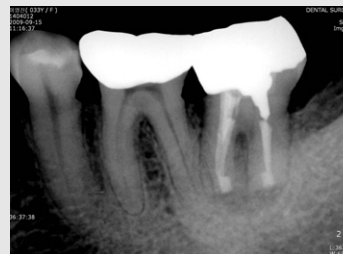

그림 27. 1개월 후 금관장착

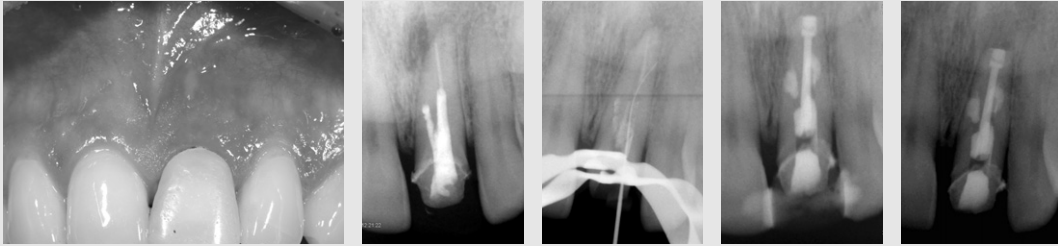


그림 28. 초진 임상사진

그림 29. 초진

그림 30. 천공 확인

그림 31. 재식술 당일

그림 32. 재식술 1개월 후

증례 4)

34세의 남성 환자로 #21의 불편감 및 치아보존을 위하여 내원한 환자였다. 큰 통증은 없었지만, 최근 1년 동안 타 치과의원에서 몇 번의 치료 후 천공의 소견을 듣고 발치를 권유받은 바, 치아 보존을 위하여 본과를 찾아오게 되었으며, 초진 방사선 및 임상 사진에서 적어도 2~3곳 정도에서 천공을 의심할 수 있었다(그림28,29).

기존의 근관치료외에도 post가 근관내에 존재하고 있었으며 우선적으로 재근관치료 후 경과를 관찰하기로 하였다. 재근관치료 후 주기적 검사에서 별다른 증상의 완화가 보이지 않았으며 이에 의도적 재식술 및 발치가능성에 대해서도 환자의 동의를 얻은 후 통상의 방법대로 치료를 진행하였다. 발치 후 측방 천공 두 곳을 확인하였으며, 치근단 절제 후 천공부위와 함께

MTA를 충전하고 재식립하였으며 구강 외 시간은 약 8분40초 정도였다(그림 30,31). 다소 예후가 불량할 수도 있음을 환자에게 설명하고 지속적으로 정기 검사한 결과 양호한 결과를 볼 수 있었다(그림32~36). 상기 증례에서는 환자의 적극적인 호응도도 예후에 많은 영향을 끼친 것으로 판단되었다.

증례 5)

29세의 여자 환자로 임상적으로 특별한 증상을 호소하지는 않았지만, #11의 변색 및 큰 치근단병소의 치료를 위하여 본과로 의뢰되었다. 초진 방사선 사진에서 볼 수 있듯이 상당히 근단공이 개방되어 있음을 알 수 있었고, 이는 적절한 근단공의 폐쇄가 상당히 어려움을 예상하게 하였다(그림37~39). 이에 통상적인 재근관치료는 치료계획에서 배제하고 의도적 재식술

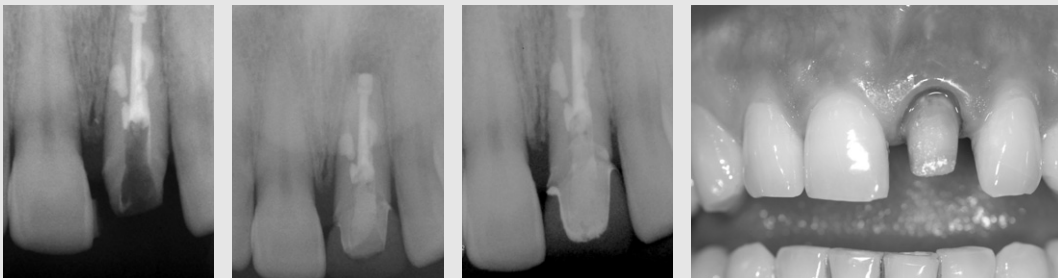


그림33. 재식술 2개월 후

그림34. 재식술 4개월 후

그림35. 재식술 6개월 후

그림 36. 재식술 6개월 후

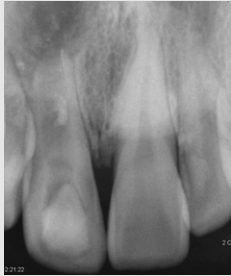

그림 37. 초진

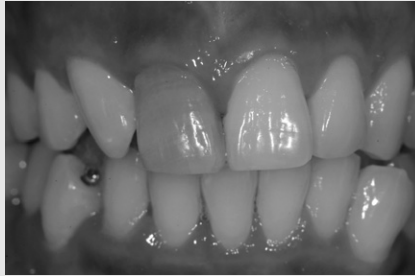

그림 38. 변색된 #11의 치관

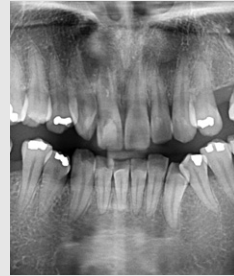

그림 39. #11의 광범위한 치근단 병소

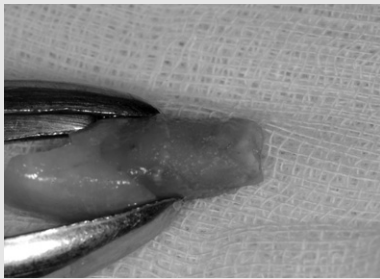


그림 40. 흡수되어 넓어진 치근단공

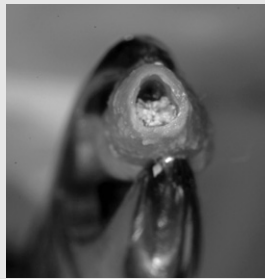

그림 41. 발치 당시 불충분한

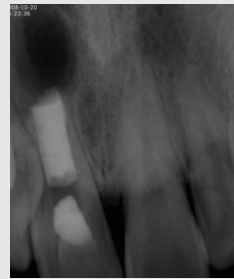

그림 42. MTA 충전 후 사진
근관충전

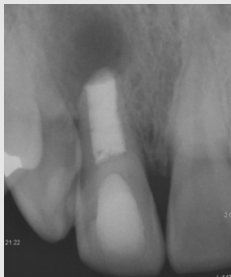

그림 43. 재식술 1개월 후

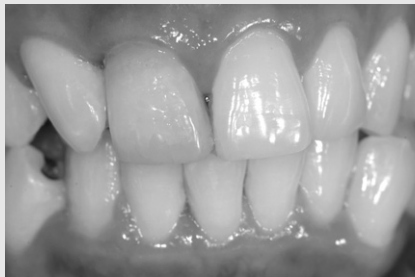

그림 44. 재식술 14개월 후

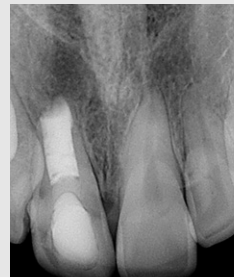

그림 45. 재식술 14개월 후

로 충분히 관찰하여 병소를 제거 및 역충전을 확실하게 하고자 하였다. 타치과의원에서 중도에 재근관치료로 gutta-percha filling을 한 상태로 다시 내원하였으며, 그림(40, 41)에서 보이는 바와 같이 완벽하지 못한 근관충전 양상 및 내부의 오염된 양상을 볼 수 있었다. 이에 근관내부의 충전물질을 기계적으로 제거 및 근관세척액(NaOCl)으로 근관 세척을 시행하였으며 근관내부를 MTA로 충분히 폐쇄하였다(그림 42).

구강외 시간은 약 7분 30였다. 1개월 후 임상 및 방사선 사진에서 미미하지만 치유 양상을 보여주고 있었으며, 환자의 출구에 맞춰 실활치 미백술을 2회만 시행하였다(그림43). 그 뒤 환자가 외국 유학 생활을 하고 다시 14개월 후 내원하여 검사 결과 거의 완벽한 치유 양상을 나타내었다. 환자의 개인적인 시간 문제로 아직 심미적인 문제점을 해결하지 못한 아쉬움이 남는 증례였다(그림44, 45).

3. 고찰

상기 5개의 증례에서 본 것처럼, 시간적 제약 및 공간적 접근이 불가능한 부위거나, 기존의 수복물이 존재하거나 혹은 재근관치료가 어려운 증례에서는 의도적 재식술이 충분히 치료계획으로써 가치가 있음을 알 수 있었다. 또한 정신지체인이나 협조도가 약한 장애인의 경우도 충분히 적응증이 될 수 있다. 또한 치아를 구강외에서 현미경을 통해 충분히 관찰할 수 있기 때문에 병소의 문제점을 대부분 파악할 수 있는 장점들이 있다. 흔히 재근관치료 후 잘 낫지 않는 증례에서 종종 치아의 파절 혹은 crack line을 확인함으로써 원인을 규명하고 치료를 하는 경우도 많이 볼 수 있는데 이는 의도적 재식술의 큰 장점중에 하나이다.

의도적 재식술의 성공과 실패에 영향을 미치는 요인들을 고려하자면 대략 다음과 같은 요인들을 고려할 수 있다.

치주염의 유무를 고려해야 한다. 만약 치주질환이 상당기간 진행되었던 경우 결체 조직의 와해 혹은 상피세포의 함입으로 인하여 치아와 치주조직의 재부착이 잘 일어나지 않는 경우가 흔하다. 결국 수술을 고려할 시점에서 진행된 치주염의 치아는 적응증에서 제외하는 것이 좋을 것으로 사료된다.

발치의 용이성을 고려해야 한다. 재식술에 있어서 치근막이 손상받지 않고 발치하는 것이 무엇보다도 중요하다. 치근단의 병소가 존재하는 경우 혹은 치주적으로 동요도가 존재하는 경우는 발치가 다소 용이하나, 건강한 치주상태의 하악 대구치의 경우는 발치 중 파절의 가능성을 환자에게 충분히 설명해야 할 것이다. 또한 발치하는 과정에서 시간이 많이 걸리고 치근막세포가 손상될 가능성이 높다면 장기적인 결과에서 치근흡수의 가능성을 설명해야 할 것이다^{7,8)}.

발치 후 구강외에서 걸리는 시간을 고려해야 한다.

시간이 길면 예후는 불리하다는 것은 널리 알려져 있다. 특히 건조된 상태로 30분 이상 방치된다면 생존 확률은 50%미만으로 상당히 불리하다⁹⁾. 하지만 일정 수준의 숙련도를 갖추고 다른 step들의 적절한 도움이 있다면 통상적으로 10분 안에 모든 술식을 마무리하는 것은 어렵지 않을 것으로 사료된다.

초기 고정에 관한 고려사항이다. 만약 수술 후 초기 고정이 좋지 않아서 너무 심하게 흔들리게 되면 초기 치주 조직의 부착에 좋지 않은 영향을 줄 수 있으며 이는 또한 심한 식편압입을 야기할 가능성도 있어서 가능하다면 초기 고정에 유의해야만 한다. 하지만 통상적으로 특별히 고정을 요하는 경우는 임상적으로 흔치 않다.

환자에게 술 후 관리에 대하여 중요성을 반드시 알려야 한다. 수술 후 항생제 투여 및 수술부위의 청결을 위해 치주팩 및 chlorhexidine 처방을 해야 한다. 또한 흡연 및 음주로 인한 수술부위의 이차감염을 방지하도록 충분한 환자교육이 이루어져야 하며 무엇보다도 환자의 적극적인 호응과 노력이 장기간의 예후에 큰 영향을 준다는 것을 반드시 알려야 한다¹⁰⁾.

의도적 재식술에 관한 문헌들 중 1939년 Grossman은 약 80%의 성공률을 보고하였고, Kingsbury 등은 151개의 치아를 3년 관찰하여 95%라는 높은 성공률을 보고한 바 있으며, Bender 등도 22년간의 관찰결과 약 80%의 성공률을 보고하였다¹¹⁻¹³⁾. 최근 들어 더욱 발달된 기구 및 재료의 개발로 이런 성공률은 갈수록 올라갈 수 있을 것으로 사료된다.

의도적 재식술은 적응증을 적절히 선택하고 안전하게 발치를 시행한다면 접근하기 힘들고 재근관치료가 힘든 부위에서 높은 성공률을 보일 수 있는 치료 방법임을 다시 한 번 확인할 수 있었다.

참고 문헌

1. Skoglund A, Persson G. A follow-up study of apicoextomized teeth with total loss of buccal bone plate. *Oral Surg Oral Med Oral Pathol* 1985; 59: 78~81.
2. Weine FS. *Endodontic therapy*, 2nd edn. St Louis: Mosby; 1976;145~147.
3. Liying Yu, Beiyun Xu, Bin Wu. Treatment of combined endodontic-periodontic lesions by intentional replantation and application of hydroxyapatites. *Dental Traumatol* 2003; 19: 60~63.
4. Chuen CT and Wei MH et al. A new approach to the treatment of true-combined endodontic-periodontic lesions by the guided tissue regeneration technique. *J Endod* 1996; 22: 693~696.
5. Khalid AH, Jafar N, James HS, Samuel O, Ilan R. Successful treatment of a radicular groove by intentional replantation and Emdogain therapy. *Dental Traumatol* 2004; 20: 226~228.
6. August DS. The radicular lingual groove: an overlooked differential diagnosis. *J Am Dent Assoc* 1978; 96: 1037~1039.
7. Treatment of the avulsed permanent tooth. *American Association of Endodontics*. 1995, Treatment of the avulsed permanent tooth. *American Association of Endodontics* 2003.
8. 이성재, 김의성, 김기덕, 이승중. 자가 치아 이식술에 사용되는 Computer Aided Rapid Prototyping model(CARP model)의 실제 치아에 대한 오차. *대한치과의사협회지* 2006; 44: 115~122.
9. Trope M, Rosenberg ES. Multidisciplinary approach to the repair of vertically fractured teeth. *J Endod* 1992; 18: 460~463.
10. Selden HS. Repair of incomplete vertical root fractures in endodontically treated teeth in vivo trials. *J Endod* 1996; 22: 426~429.
11. Grossman LU. Intentional replantation of teeth. *Journal of the American Dental Association* 1966; 72: 1111~1118.
12. Kingsbury BC, Wiesenbaugh JM. Intentional replantation of mandibular premolar and molars. *Journal of the American Dental Association* 1971;83:1053~1057.
13. Bender IB and Rossman LE. Intentional replantation of endodontically treated teeth. *Oral Surg. Oral Med. Oral Pathol.* 1993; 76: 623~630.