

2

전방개교합이 동반된 하악과두흡수 환자의 임상적 특징 및 악안면 골격형태에 관한 연구

경북대학교 치의학전문대학원 구강내과학교실

안영두, 정재광

ABSTRACT

Clinical and cephalometric characteristics in patients with anterior open bite and mandibular condylar resorption

Department of Oral Medicine, School of Dentistry, Kyungpook National University
Daegu, Korea
Young-Doo Ahn, Jae-Kwang Jung

The aim of this study was to investigate clinical and cephalometric characteristics of patients with anterior open bite and mandibular condylar resorption. Total of 45 subjects were recruited from the patients who visited the Department of Oral Medicine, Kyungpook National University Hospital in 2006 for treatment of temporomandibular dysfunction. After taking patient's history concerning temporomandibular joint dysfunction, clinical examination was performed and panoramic, transcranial, and lateral cephalometric radiographs were obtained. The cephalometric data were compared to those of normal Korean population.

The results were as follow:

1. Clinical characteristics

- 1) Female was 4.6 time more prevalent than male, and 82.2% of the subjects were in second and third decade.
- 2) Angle's Class I occlusal type was 51%, Class II was 29%, and Class III was 20%.
- 3) The mean value of the overjet and overbite were 3.2mm and -1.1mm, respectively.
- 4) Most of the patients had parafunctional oral habits.

2. Cephalometric characteristics

- 1) SNA showed no significant difference between condyle resorption and normal group. However, in female resorption group, SNB was lesser and ANB was greater than those in normal group.
- 2) SN-GoMe and FMA increased in resorption group.
- 3) Palatal plane angle did not show significant difference between resorption and normal group.
- 4) Total posterior facial height was significantly smaller and total anterior facial height showed no significant increase as compared with those of the normal group.
- 5) Mandibular body length did not show any significant difference between resorption and normal group.

Key words : mandibular condylar resorption, open bite, parafunctional oral habit, vertical facial pattern, jaw rotation

I. 서론

하악과두흡수는 하악과두용해 라고도하며 과두형태 변화와 크기 감소가 점진적으로 또는 갑작스럽게 일어나 하악과두의 관절면이 파괴되고 변형이 유발된 것으로 정의할 수 있다¹⁾. 임상적으로 하악과두의 점진적인 흡수변화는 하악골의 상대적인 위치변화를 가지고 오며, 차차 안모와 교합상태의 변화까지 일으키게 되어 환자는 교합과 골격의 불안정, 턱관절 기능이상, 통증 등을 호소하며 하악성장률 차이로 인한 안면비대칭, 전치부 개방교합, 하악 후퇴 등이 나타날 수 있다²⁾. 그 중에 특히 개교합이 동반될 경우 구치만 접촉되고 전방부 치아가 전체적으로 개교가 되면서 tongue thrusting에도 변화가 생길 수 있다.

지금까지 개교합의 발생 원인들을 과거의 문헌들에서는 근육조직의 잘못된 위치 설정 기능^{3,4)}, 손가락을 빠는 습관^{5,6)}, 혀의 활성화^{7,8)}, 림프조직과 막혀진 비호흡계의 기능^{9,10)}, 원하지 않는 성장 형태¹¹⁻¹³⁾, 약간 위치의 불일치, 교합과 맹출력, 머리의 위치¹⁴⁾, 정신지체¹⁵⁾, 그리고 유전¹⁶⁾을 포함한 많은 잠재적 원인을 포함시켜 왔으나 개교 교합 발생에 있어 또 다른 중요한 원인이요소가 관절원판전위^{17,18)} 및 하악과두흡수라고 생각

한다.

그 동안 하악과두흡수와 개교합을 보이는 환자에서 특징적인 측면안모형태를 관찰할 수 있다는 주장이 있어 왔으나 이를 뒷받침하는 과학적인 연구는 드물었다. 본 연구의 목적은 하악과두흡수 환자 중에 특히 전방개교합을 나타내는 환자들의 임상적 특징과 악안면 골격형태의 특징을 분석하여 악안면 골격형태가 하악과두흡수 및 전방개교합에 미치는 영향을 평가하는 것이다.

II. 연구 대상 및 방법

1. 연구대상

2006년도에 경북대학교 구강내과에 측두하악장애를 주소로 내원한 전체 환자를 파노라마, 측방횡두개 그리고 측모두부 방사선사진을 촬영하여 파노라마 방사선사진에서 Fig 1과 같이 인정될만한 하악과두의 형태적 변이가 관찰된 환자들 중 전방개교합이 동반된 환자 45명을 대상으로 임상검사와 측모두부 방사선사진(Fig 2)을 이용하여 악안면 골격형태를 분석하였다. 단, 과두골절과 같은 외상 병력으로 인해 과두흡수와 전방개교합이 유발된 경우는 제외하였다.

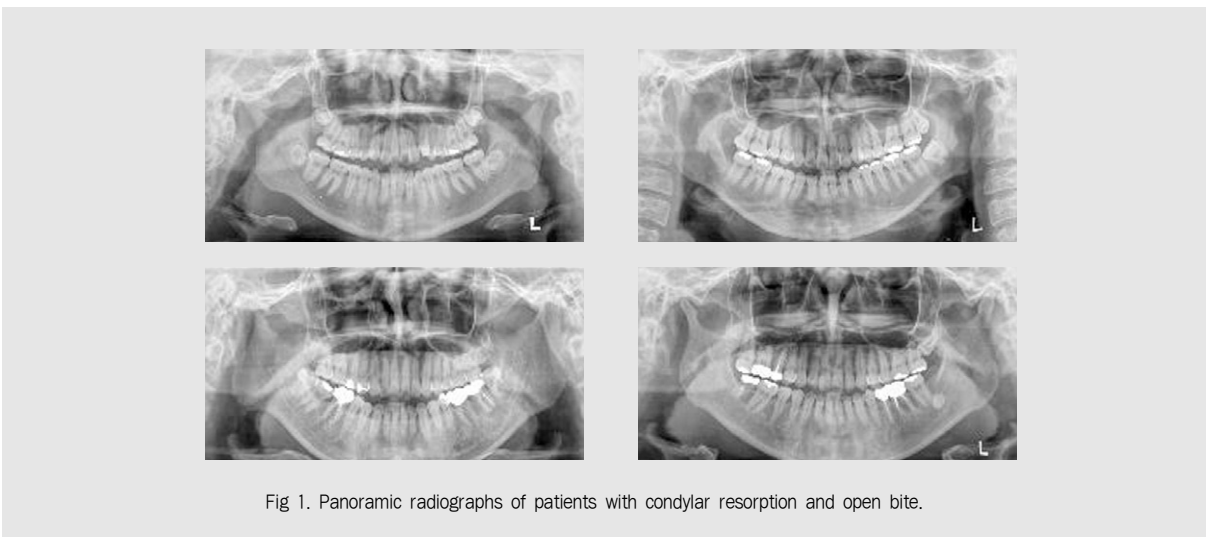


Fig 1. Panoramic radiographs of patients with condylar resorption and open bite.

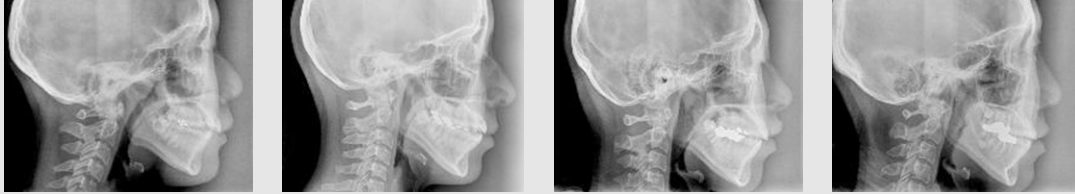

Fig 2. Lateral cephalometric radiographs of patients with condylar resorption and open bite.

2. 임상검사항목

나이, 성별, Angle씨 교합상태, 절치부 수평피개량과 수직피개량 조사, 이상기능활동 유무, 다른 관절통증 유무 조사가 이루어졌다.

3. 악안면 골격형태에 대한 연구

측모두부 방사선사진을 촬영하여 계측점(Fig 3)과 계측항목(Table 1 and 2)을 선정하고 V-ceph 프로그램을 이용하여 분석하였다. 이들 계측항목에서 얻은 결과를 18세 이상의 환자 32명에서 한국성인 정상 교합자의 측모두부 방사선사진 계측연구 결과¹⁹⁾와 비교하였으며 2006년 내원한 전체 과두흡수 환자 중에 18세 이상의 전방개교합이 동반되지 않은 환자 154명과 비교하였다. 각 항목들은 SPSS ver 14.0을 이용

하여 평균과 표준편차를 구하고 통계학적 유의성은 two-sample t-test를 이용하여 유의수준 5%에서 검정하였다.

Table 1. Planes used in the study

- | |
|--|
| 1. SN plane : the plane from sella to nasion |
| 2. Frankfort horizontal plane(FH plane) : the plane from porion to orbitale |
| 3. Palatal plane : the plane from anterior nasal spine to posterior nasal spine |
| 4. Occlusal plane : the plane from midpoint of U6 and L6 mesiobuccal cusp tips to midpoint of U1 and L1 incisor tips |
| 5. Mandibular plane : the plane from gonion to menton |
| 6. Nasion-point A : the line constructed from nasion to point A |
| 7. Nasion-point B : the line constructed from nasion to point B |
| 8. Articulare-gonion : the line from articulare to gonion |

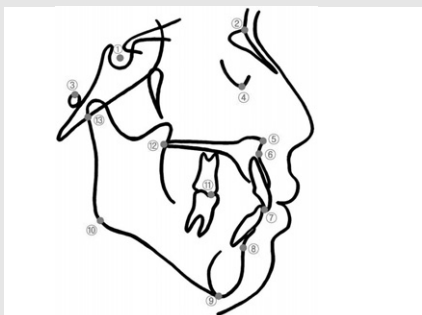


Fig. 3. Cephalometric landmarks and abbreviations : ① sella (S), ② nasion (N), ③ porion (Po), ④ orbitale (Or), ⑤ anterior nasal spine (ANS), ⑥ point A (A), ⑦ midpoint of U1 and L1 incisor tips, ⑧ point B (B), ⑨ menton (Me), ⑩ gonion (Go), ⑪ midpoint of U6 and L6 mesiobuccal cusp tips, ⑫ posterior nasal spine (PNS), ⑬ articulare (Ar)

III. 결 과

1. 임상적 특징

과두흡수가 있는 환자군 중 전방개교합이 동반된 환자는 45명으로 여자는 37명이고 남자는 8명으로 여자에서 월등히 많이 유발되었다. 환자의 연령은 12세에서 69세까지 10대가 20명(44.4%), 20대가 17명(37.8%), 30대가 5명(11.1%), 40대가 2명(4.4%), 그리고 60대가 1명(2.2%)으로 10대 환자들이 가장 많았다 (Fig 4).

전방개교합이 동반된 과두흡수 환자의 구강내 구치

Table 2. Angular and linear dimensions used in the study

Angular dimensions

- Saddle angle(N-S-Ar) : the angle between SN plane and sella-articulare line
 SNA : the angle between SN plane and Nasion-A point line
 SNB : the angle between SN plane and Nasion-B point line
 ANB : the angle between Nasion-A point and Nasion-B point lines
 Frankfort mandibular plane angle(FMA) : the intersection of FH and mandibular plane
 SN to mandibular plane angle : the intersection of SN and mandibular plane
 FH to palatal plane angle : the intersection of FH and palatal plane
 Maxillomandibular plane angle : the intersection of palatal and mandibular plane
 Occlusal plane to mandibular plane angle : the intersection of occlusal and mandibular plane
 Articular angle(S-Ar-Go) : the angle between sella-articulare line and articulare-gonion line
 Gonial angle(Ar-Go-Me) : the angle between articulare-gonion line and mandibular plane

Linear dimensions

- Anterior cranial base length (S-N)
 Posterior cranial base length (S-Ar)
 Total anterior facial height(TAFH) (N-Me)
 Total posterior facial height(TPFH) (S-Go)
 Lower anterior facial height(LAFH) (ANS-Me)
 Ramus height(Ar-Go)
 Mandibular body length(Go-Me)

부 교합 관찰결과는 Angle씨 분류에 따라 양측성 Class I 교합자가 23명, Class II div. 1 교합자 13명, Class II div. 2 교합자는 없었으며, Class III 교합자는 9명 이었다 (Table 3). 전방개교합이 동반된 전체 과두흡수 환자들의 수평피개량과 수직피개량의 분포는 Fig 5와 같다. 수평피개량의 평균은 3.2mm 이고 수직피개량의 평균은 -1.1mm이었다.

과두흡수 환자 중 이갈이 습관은 17명, 이깨물기 습관은 9명이 호소하였으며, 이갈이와 이깨물기를 모두 호소한 환자는 6명 이었으며 손톱 깨물기, 입술 깨물기, 딱딱한 음식 저작, 껌씹기, 편측저작 등 다른 기타 습관들 또한 보고한 경우가 40명 이었다. 그리고 특히 아침에 자고 일어나서 통증이 증가한다고 보고한 경우는 23명이나 되었다. 이들 과두흡수 환자 중에 목이나 다리 여러 다른 관절통을 호소한 환자는 4명 이었고 이 중 한명이 69세로 류마티스관절염으로 진단받아 치료 중에 있었다.

2. 악안면 골격형태의 특징

전방개교합이 동반된 과두흡수환자는 남자 8명, 여자 37명 각각 전체의 항목별 평균을 표 4에 나타냈다. 남녀 평균값 비교 시 anterior cranial base length, posterior cranial base length, SNB, 그리고 ramus height 등의 값이 여자에서 작게 나타났다 (Table 4). 전체 환자의 ANB와 FMA 값의

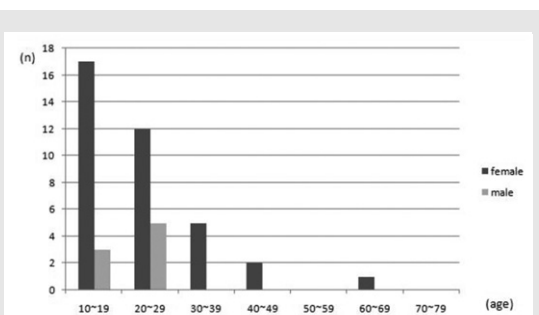


Fig 4. Distribution of age and sex of the patients with condylar resorption and open bite

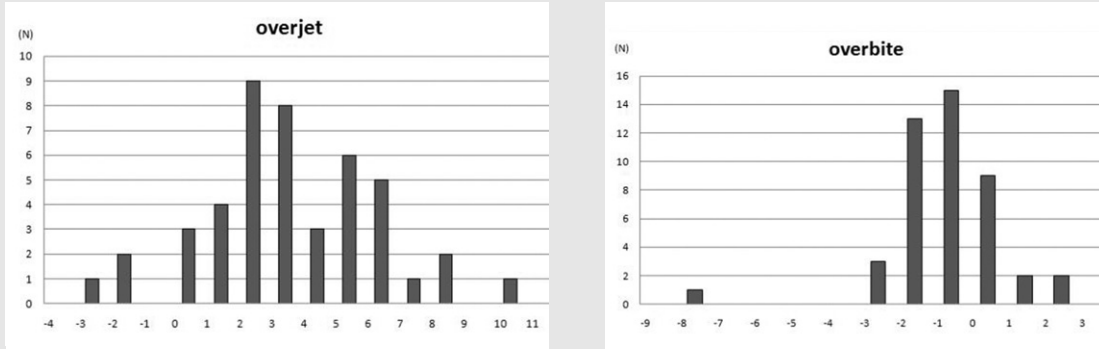


Fig 5. Distribution of overjet & overbite of the patients with condylar resorption and open bite

Table 3. Occlusal relationships of patients

Angle's classification	CI I	CI II div.	ICI II div.	2 CI III	others
n	23	13	0	9	0

분포는 Fig 6과 Fig 7에 나타냈다. 전체 남자의 ANB 평균값은 2.8°이고 여자의 평균값은 5.3°로 여자환자에서 하악이 더 후퇴되어 있으며, FMA의 남녀 각각 평균치는 35.7°과 35.4°로 거의 동일했다.

전방개교합이 동반된 전체 과두흡수 환자 중 18세 이상의 여자 25명, 남자 7명, 총 32명만을 한국 성인 정상교합자의 측모두부 방사선사진 계측연구 결과¹⁹⁾와 비교하였다 (Table 5). 비교하지 않은 18세 이하의 13명은 여자가 12명, 남자가 1명 이었다.

표 5에서 보듯이 두개저의 계측치에서 남자와 여자 환자군의 anterior cranial base length(SN), posterior cranial base length(SAr), 여자 환자군의 saddle angle(NSAr)의 항목에서 정상군에 비해 각각 작은 값을 보였고 통계적인 유의차를 보였다. 상하악골 기저부의 전후방적인 차이를 나타내기 위한 항목들로 SNA는 남녀 모두 정상군과 차이가 없었고, 여자환자에서 SNB는 75.3°, ANB는 5.9°로 유의성 있는 차이를 보여 상악에 비해 하악이 후퇴되어 있음을 알 수 있다.

두개저에 대한 상하악과의 관계를 나타내는 항목들

중 남녀 모두 SN-GoMe, FMA의 각도가 전방개교합이 동반된 과두흡수 환자에서 상당히 커져 있음을 보였다. 그러나 palatal plane 상부의 각도(FH-PP)에서는 남녀 모두 통계적인 차이를 보이지 않았다. Palatal plane 하부 구조물간의 각도를 나타내는 maxillomandibular plane angle에서 큰 값을 보여 SN-GoMe, FMA의 평균값이 큰 값을 나타낸 것은 palatal plane 하부의 각도가 커짐으로 해서 나타난 결과임을 알 수 있다.

수직고경(Vertical height)을 나타내는 총후안면고경(TPFH)이 전방개교합이 동반된 과두흡수군에서 남녀 모두 작은 것이 특징으로 보였으며, 총전안면고경(TAFH)은 환자군에서 남녀 모두 정상군과 차이를 보이지 않았다. 그러므로 총후안면고경의 감소로 인해 총전안면고경과 총후안면고경의 비율(TPFH/TAFH)이 결과적으로 작은 값을 나타냈다.

하악의 형태와 크기를 나타내는 항목들 중 gonial angle의 평균은 환자군에서 남녀 모두 유의하게 증가된 값을 보였으며 ramus height는 정상인에 비해서 유의하게 작은 값을 보였다. 그러나 mandibular body length는 남녀 모두에서 정상인과 차이를 보이지 않았다. 하악지와 두개저의 관계를 나타내는 articular angle(SArGo)은 여자에서만 통계적으로 유의성 있게 증가된 수치를 나타내어 하악의 후퇴

Table 4. Mean of cephalometric variables of total patients group

variables	Total M mean(SD) (n=8)	Total F mean(SD) (n=37)
Cranial base		
anterior cranial base length	69.8(3.71)	66.6(3.24)
posterior cranial base length	37.9(3.04)	35.0(3.20)
saddle angle	121.7(6.44)	121.6(5.33)
Maxillomandibular relationships		
SNA	80.8(4.77)	80.7(3.56)
SNB	78.0(4.58)	75.87(3.81)
ANB	2.8(3.84)	5.3(2.54)
Vertical skeletal relationships		
FMA	35.7(6.27)	35.4(3.98)
SN to Mandibular plane angle	41.9(6.35)	43.6(4.72)
FH to palatal plane angle	2.1(3.83)	1.8(2.97)
Maxillomandibularplane angle	33.6(5.35)	33.6(4.31)
Occ. plane to Mn. plane angle	19.6(5.33)	18.6(3.82)
total anterior facial height	138.2(6.01)	129.5(5.75)
total posterior facial height	84.1(4.89)	76.3(5.12)
lower anterior facial height	80.9(5.18)	75.1(4.17)
TPFH/TAFH	0.6(0.04)	0.6(0.03)
Size and Form of mandible		
ramus height	48.6(3.60)	42.7(3.78)
articular angle	153.9(9.74)	159.4(8.22)
mandibular body length	80.0(6.11)	76.1(5.49)
gonial angle	126.3(5.51)	122.6(6.82)

M : male, F : female

된 안모를 반영했다.

2006년도에 내원한 전체 과두흡수 환자 중에 18세 이상의 전방개교합이 동반되지 않은 환자 154명과 악안면 골격형태를 비교하였다 (Table 6). 전방개교

합이 동반된 과두흡수 환자의 남자 비교에서는 전방개교합이 없는 과두흡수군과 통계적인 유의한 차이는 없었으나 여자 환자에서는 전방개교합이 있는 환자군에서 FMA와 SN to mandibular plane angle,

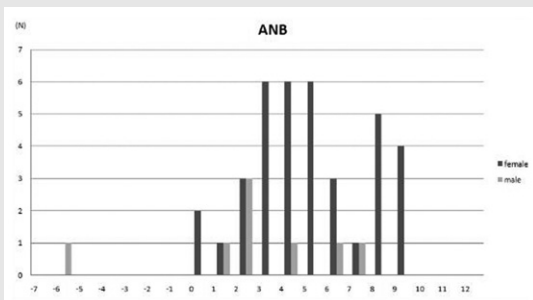


Fig 6. The distribution of ANB in total patients group.

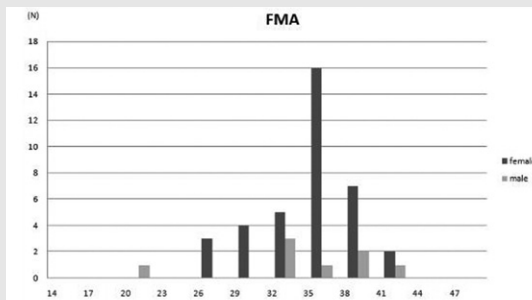


Fig 7. The distribution of FMA in total patients group.

maxillomandibular plane angle, articular angle이 유의한 큰 값을 보였고 total posterior facial height와 ramus height은 통계학적으로 유의한 작은 값을 보여 같은 과두흡수가 있는 환자라도 전방개교합이 동반된 환자군에서 더 수직적 골격성장 양상을 보였다.

악장애를 주소로 내원한 총 환자 수는 2,419명 이었고 그 중 224명(약 9.3%)이 과두흡수를 나타내었다. 과두흡수가 있는 환자는 여자가 183명, 남자는 41명이었고 연령분포는 10대가 26.3%(59명), 20대가 34.8%(78명), 30대가 13.8%(31명), 40대가 11.2%(25명), 50대가 7.1%(16명), 60대가 6.3%(14명), 그리고 70대가 0.4%(1명)로 보고²⁰⁾되었다. 본 연구에서 얻어진 결과에 의하면 10대 과두흡수환자 59명 중 20명이 전방개교합을 보였고 20대는 과두흡수환자 78명 중 17명이 전방개교합을 나타내어 과두흡수환자는 20대가 가장 많았으나 전방개교합 환자 비율은 10대가 가장 높았다. 근골격계의 성장은

IV. 고 찰

1. 임상적 특징

2006년 한 해 동안 경북대학교 구강내과를 측두하

Table 5. Comparison of cephalometric variables of patients group (over 18 years old) and normal adult mean values

variables	M mean (SD)	M mean (SD)	normal F mean (SD)	F normal mean (SD)
Cranial base				
anterior cranial base length	69.7(4.0)*	72.9(3.2)	66.5(3.5)*	69.3(2.7)
posterior cranial base length	38.0(3.3)*	41.3(3.4)	34.8(3.2)*	36.7(3.2)
saddle angle	120.8(6.4)	123.9(4.7)	121.8(5.2)*	125.9(4.4)
Maxillomandibular relationships				
SNA	81.5(4.7)	82.4(3.2)	81.2(3.5)	81.6(3.1)
SNB	79.4(2.5)	80.4(3.1)	75.3(3.8)*	79.1(3.0)
ANB	2.1(3.6)	2.0(1.7)	5.9(2.4)*	2.4(1.8)
Vertical skeletal relationships				
FMA	35.0(6.5)*	22.7(5.3)	35.8(3.3)*	24.2(4.6)
SN to Mandibular plane angle	40.8(6.1)*	32.0(5.0)	44.1(3.7)*	36.0(4.0)
FH to palatal plane angle	1.9(4.1)	1.2(5.4)	2.4(2.3)	1.2(4.7)
Maxillomandibularplane angle	33.2(5.6)*	21.7(5.4)	33.6(3.0)*	23.1(4.7)
Occ. plane to Mn. plane angle	20.6(5.0)	19.8(4.1)	18.5(3.9)	19.1(4.7)
total anterior facial height	137.5(6.2)	136.4(6.8)	129.7(5.5)	128.7(6.3)
total posterior facial height	84.3(5.3)*	95.4(6.1)	75.9(4.8)*	85.0(5.5)
lower anterior facial height	80.4(5.4)*	74.6(5.0)	75.4(3.9)*	66.7(4.1)
TPFH/TAFH	0.6(0.1)*	0.7(0.1)	0.6(0.0)*	0.7(0.1)
Size and Form of mandible				
ramus height	48.9(3.8)*	57.6(5.2)	42.5(3.5)*	51.6(4.2)
articular angle	153.3(10.3)	149.1(6.7)	159.8(8.7)*	148.7(5.7)
mandibular body length	80.9(6.0)	79.0(5.0)	75.9(5.9)	76.0(4.0)
gonial angle	126.8(5.7)*	117.1(6.7)	122.5(6.4)*	118.6(5.8)

M : male, F : female

normal mean : mean of Korean adult with normal occlusion¹⁹⁾

*p<.05

Table 6. Comparison of cephalometric variables of open bite patients and non open bite condylar resorption patients

variables	M	M	F	F
	open bite mean (SD)	non open bite mean (SD)	open bite non mean (SD)	open bite mean (SD)
Cranial base				
anterior cranial base length	69.7(4.0)	70.8(3.4)	66.5(3.5)	67.6(3.1)
posterior cranial base length	38.0(3.3)	39.2(3.2)	34.8(3.2)	35.2(3.0)
saddle angle	120.8(6.4)	121.7(5.4)	121.8(5.2)	123.8(5.2)
Maxillomandibular relationships				
SNA	81.5(4.7)	81.0(3.1)	81.2(3.5)	81.0(3.2)
SNB	79.4(2.5)	77.0(3.5)	75.3(3.8)	76.1(3.3)
ANB	2.1(3.6)	4.0(3.0)	5.9(2.4)	4.9(2.4)
Vertical skeletal relationships				
FMA	35.0(6.5)	29.1(7.8)	35.8(3.3)*	30.9(5.5)
SN to Mandibular plane angle	40.8(6.1)	37.8(7.5)	44.1(3.7)*	40.1(5.8)
FH to palatal plane angle	1.9(4.1)	-0.3(3.6)	2.4(2.3)*	0.4(2.8)
Maxillomandibularplane angle	33.2(5.6)	29.5(7.6)	33.6(3.0)*	30.5(5.5)
Occ. plane to Mn. plane angle	20.6(5.0)	17.3(5.3)	18.5(3.9)	17.3(4.2)
total anterior facial height	137.5(6.2)	136.5(5.0)	129.7(5.5)	128.2(5.7)
total posterior facial height	84.3(5.3)	88.4(7.2)	75.9(4.8)*	78.7(6.2)
lower anterior facial height	80.4(5.4)	78.7(4.8)	75.4(3.9)	73.7(4.7)
TPFH/TAFH	0.6(0.1)	0.7(0.1)	0.6(0.0)	0.6(0.0)
Size and Form of mandible				
ramus height	48.9(3.8)	51.4(5.9)	42.5(3.5)*	45.5(4.9)
articular angle	153.3(10.3)	155.8(8.2)	159.8(8.7)*	155.5(7.3)
mandibular body length	80.9(6.0)	79.1(5.7)	75.9(5.9)	76.8(5.1)
gonial angle	126.8(5.7)	120.3(10.5)	122.5(6.4)	120.8(7.1)

M : male, F : female

* p<.05

사춘기 10대 때에 성장이 왕성하며, 20대에 성장이 완성된다. 10대 시기의 과두흡수 양상은 비교적 골 소실이 빠르며 성장장애 또한 초래하기 때문에 후방과두지지의 소실로 전방개교합이 유발되는 비율이 높았던 것으로 생각된다.

전방개교합이 동반된 과두흡수 환자의 구강내 구치부 교합결과는 Class I 교합이 가장 많았으며 수평피개량과 수직피개량의 각각의 평균값은 3.2mm와 -1.1mm로 전체적인 측모형태가 전형적인 Class II 양상은 보이지 않았다. Swinehart⁵⁾는 Angle씨 Class II일 때가 개교의 경향이 가장 크다고 하였는

데 저자의 연구결과와는 달랐다.

전방개교합을 보인 과두흡수 환자들의 이상기능활동 유무를 조사 시에 많은 경우에 있어 이갈이 습관과 이깨물기 습관들을 보고했으며 특히 이러한 이상기능활동을 스스로 보고하지 않은 환자에서도 아침에 자고 일어나서 통증이 증가한다고 보고한 환자가 있는 경우로 봐서 스스로 이상기능활동을 인식하지 못하는 환자도 있음을 알 수 있다. 이로써 이상기능활동 증가로 수용능력 이상으로 힘이 가해지거나 또는 자체 수용능력이 감소하여 하악과두가 적절하게 적응하지 못하고 비정상적으로 변형되어 하악과두 부피와 하악지 높이의

감소, 점진적 하악후퇴, 하악성장률 감소 등 원치 않는 결과²¹⁾가 나타나리라 생각된다. 부하가 계속 관절면에 가해지게 되면 관절면은 연화되고 관절하골의 흡수가 나타나며²²⁾ 진행성 골변화가 계속되면 결국 관절하경골층이 소실되며 골의 침식도 나타나게 되어, 결과적으로 이러한 것들이 방사선학적 하악과두흡수의 증거가 된다²³⁾는 의견과 저자는 생각을 같이한다. 하악과두의 점진적인 변화는 하악골의 상대적인 위치변화를 가지고 오며, 차차 안모와 교합상태의 변화까지 일으키게 되리라는 것을 쉽게 생각할 수 있다. 하악과두흡수에 의한 개교는 하악과두의 퇴행성 파괴로 인한 하악지 길이의 감소로 인해 그리고 수직적 골격 성장이 강한 환자에서 저작근의 작용방향과 부착위치에 따른 하악골의 후하방 회전의 결과로 생각된다^{17,18)}. 일반적으로 측두하악관절의 평가를 위해 이용될 수 있는 파노라마 방사선사진에서 하악과두의 편평화(flattening), 침 골(osteophytes), 침 식(erosions) 등과 같은 과두나 관절와의 관절하골에서 구조적 변화를 관찰²⁴⁻²⁶⁾할 수 있으나 골구조를 평가하는 데 있어 여러 한계점을 가지고 있어 차후에는 전산화 단층촬영하에 더 정확한 골변화 유무를 관찰하는 것이 필요하리라 생각된다.

2. 악안면 골격 형태의 특징

두개저의 계측치에서 여자와 남자 전방개교합을 동반한 과두흡수 환자의 anterior cranial base length(SN), posterior cranial base length(SAr), 여자의 saddle angle(NSAr)의 항목에서 정상군에 비해 각각 작은 값을 보였고 통계적인 유의차를 보였다. Coster²⁷⁾는 그의 개교환자 표본 중에서 SN이 짧아져 있는 경우들이 있었다고 보고하였으며 이 등²⁸⁾은 SN 길이는 hyperdivergent group에서 가장 짧았다고 보고하였다. 또한 김 등²⁹⁾의 결과에서 전방개교합 환자에서 saddle angle이 남자에서는 정상과 개교군 간에 유의성 있는 차이가 없었고, 여자에서는 개

교합군에서 작은 값을 보고한바 있다.

상하악골 기저부의 전후방적인 차이를 나타내기 위한 항목으로 SNA는 남녀 모두 정상군과 차이가 없었고, SNB는 여자환자에서 75.3°, ANB는 5.9°로 상악에 비해 하악이 후퇴되어 있음을 알 수 있다. 배 등³⁰⁾은 모든 부정교합군에서 hyperdivergent group이 hypodivergent group에 비해 SNA, SNB가 더욱 감소되었다고 하였으나 본 연구에서는 여자환자의 SNB항목만 작은 결과를 보였다.

두개저에 대한 상하악과의 관계를 나타내는 항목들 중 남녀 모두 SN-GoMe, FMA의 각도가 상당히 커져 있음을 보였다. Schudy³¹⁾는 SN-GoMe이 'Facial divergence'를 나타내는 항목이며, 20도 이하인 안면형태는 'Hypodivergence'로 간주하고 30도 이상인 경우는 'Hyperdivergence'라는 용어를 사용하였다. Hyperdivergent한 경우에는 개교나 개교의 경향을 나타낸다고 하였다. 그리고 강³¹⁾의 연구에서 개교의 경우 FMA가 남녀 모두에서 큰 값을 보였다는 결과와 일치한다. Nickeson과 Boering³²⁾은 악관절증과 내부변위를 갖는 환자의 골격적 특징으로 후퇴양상의 하악골, 조그맣고 변형된 과두, 상대적으로 작은 하악지, 그리고 현저한 antegonial notching을 보인다고 보고했다. 그 중 수직적인 면에서 악관절 기능장애와 관련하여 Nickerson과 Möystad³³⁾는 비정복성 관절원판전위 환자에서 과두 짧음이, Stringert와 Worms³⁴⁾는 hyperdivergent 유형에서 더 많은 악관절 기능 이상이, 그리고 Burch 등³⁵⁾은 하악평면각이 큰 군에서 악관절 기능 이상이 발현된다고 보고하였다. 이와 같이 수직적으로 장안모 유형은 악관절기능장애를 유발할 수 있는 가능성이 높다고 하였으며, 악안면 골격이 후퇴된 양상과 수직적 부조화의 형태적인 특징을 갖는 환자에서는 과두흡수와 개교합의 발현 위험이 높다고 볼 수 있다. Tanne 등³⁶⁾이 주장한 하악각, 하악하연평면각을 증가시키면 하악과두에 가해지는 압축응력

이 증가하여 관절연골의 변성, 흡수에 직접 관여한다는 의견과 저자는 생각을 같이한다. 그러나 palatal plane 상부의 각도(FH-PP)에서는 통계적인 차이를 보이지 않아 Nahoum³⁷⁾이 주장하는 palatal plane의 상방경사는 보이지 않았다. 전 등³⁸⁾과 김³⁹⁾의 연구결과와 유사한 개교의 특성을 보였다. 또 palatal plane 하부 구조물간의 각도를 나타내는 maxillomandibular plane angle에서 큰 값을 보여 SN-GoMe, FMA의 평균값이 큰 값을 나타낸 것은 수직적 안모 형태와 더불어 palatal plane 하부의 각도가 커짐으로 그리고 하악골의 후방회전이 이와 같은 결과를 가져왔다고 설명할 수 있다.

총전안면고경에 대한 총후안면고경의 비율이 남녀 모두에서 0.6으로 유의성 있게 작은 값을 보였으며, 총전안면고경(TAFH)은 과두흡수 환자군에서 남녀 모두 정상군과 차이를 보이지 않아 총후안면고경의 감소로 인해 총전안면고경과 총후안면고경의 비율(TPFH/TAFH)이 결과적으로 작은 값을 나타냈으며, 특히 ramus height의 감소가 두드러진다. 배 등³⁰⁾의 연구에서는 SN-MP 각도의 증가에 따라 전안면고경, 특히 전하안면고경의 유의성 있는 증가를 보고하였고, 박 등⁴⁰⁾은 개교환자에서 정상보다 전하안면고경이 크다고 한 결과와 같이 본 연구에서도 총전안면고경의 차이를 보이지는 않았지만 전하안면고경은 정상군보다 큰 값을 보였다. 이로써 하악과두흡수에 의한 하악지의 길이 감소와 이에 따른 하악의 후방회전으로 인해 전하안면고경의 증가와 articular angle과 gonial angle이 유의하게 증가된 값을 보이리라 생각한다. 하악과두흡수에 의한 개교에서는 단지 전안면고경의 증대에 의한 다른 일반 개교와는 달리 후안면 특히 후하안면 고경의 감소와 하악과두흡수에 의해 하악지의 길이감소와 이에 따른 하악의 후방회전이 개교의 일차적 원인이라는 점을 뒷받침한다. 이는 김³⁹⁾의 연구와도 일치한 결과를 보였다. 그러나 mandibular body length는 남녀 모두에서 정상

인과 차이를 보이지 않아 하악지는 전체적으로 짧은 반면 하악 자체 크기는 작지 않음을 알 수 있다.

과거 문헌들은 개교의 원인들을 주로 혀의 이상기능, 손가락빨기, 수직성장부족, 구개편도의 비대, 만성호흡장애, adenoid비대 등의 원인을 지적하였던 점에 비추어 볼 때, 전방개교합 발생에 있어 또 다른 중요한 원인요소가 관절원판전위^{17,18)}와 하악과두흡수라고 생각한다. 그리고 Wolford⁴¹⁾와 Huang¹⁾의 보고에 의하면 과두흡수 환자들이 골격과 교합 모두에서 Class II의 안모형태를 보인다는 연구결과와는 달리 저자의 연구에서는 전방개교합이 동반된 과두흡수 환자는 수평적인 관계보다는 수직적 골격 성장 양상이 더 소인이 되며 하악은 후퇴되어 Class II 양상을 보이나 교합은 Class I 환자들이 가장 많았고 mandibular body length는 정상인과 차이가 없는 것으로 봐서 본 연구에서는 전형적인 Class II 환자 보다는 수직적 성장이 원래 큰 shallow bite Class I 환자들이 과두흡수로 인해 2급 형태의 안모로 변화가 일어남을 알 수 있다. 이러한 연구의 차이는 동서양인의 골격형태의 차이로 생각한다. 관절원판전위로 인한 개교합의 발생과 더 나아가 하악과두흡수가 개교의 원인이 될 수 있다는 점이 강조되어야 한다. 저자의 연구결과에서는 많은 환자에서 전형적인 Class II 환자 보다는 수직적 성장이 큰 shallow bite Class I 환자들이 과두흡수로 인해 후하방 회전되어 하악이 후퇴양상을 보이는 것으로 생각한다.

V. 결 론

저자는 하악과두흡수 소견과 전방개교합이 동반된 환자 45명을 대상으로 임상적 특징을 조사하고 악안면 골격형태를 분석하여 다음과 같은 결론을 얻었다.

1. 임상적 특징

- 1) 전방개교합이 동반된 과두흡수 환자는 여자가 남자보다 4.6배 더 많았다. 전체 환자의 82.2%는 10대와 20대의 연령이었다.
- 2) 구강내 구치부 교합은 Angle씨 분류에 따라 양측성 Class I 교합이 23명, Class II div 1 교합이 13명, Class II div 2 교합은 없었으며, Class III 교합양상은 9명 이었다.
- 3) 전치부 수평피개량과 수직피개량의 평균값은 각각 3.2mm와 -1.1mm이었다.
- 4) 과두흡수 환자 중 이갈이 습관을 17명, 이깨물기 습관은 9명이 호소하였으며, 아침에 특히 통증이 증가한다고 보고한 경우가 23명 이었다.

2. 악안면 골격형태의 특징

- 1) SNA는 남녀 모두 정상군과 차이가 없었으나 여

자환자에서 SNB와 ANB가 작게 나타나 상악에 비해 하악이 후퇴되어 있었다.

- 2) 남녀 모두 SN-GoMe, FMA의 각도가 과두흡수 환자에서 유의하게 큰 값을 보였다.
- 3) palatal plane 각도는 남녀 모두 정상군과 차이를 보이지 않았다.
- 4) 총후안면고경(posterior facial height)이 과두흡수 개교합군에서 모두 작은 것이 특징으로 보였으며, 총전안면고경(anterior facial height)은 남녀 모두 정상군과 차이를 보이지 않았다.
- 5) 과두흡수가 있는 환자사이의 비교에서 전방개교합이 동반된 환자군에서 더 수직적 안모 형태를 보였다.

참 고 문 헌

1. Huang YL, Pogrel MA, Kaban LB. Diagnosis and management of condylar resorption. *J Oral Maxillofac Surg* 1997;55:114-120.
2. Norman JED, Bramley P. A textbook of colour atlas of the temporomandibular joint. Wolfe, 1990:69-77.
3. Frankel R. Lip seal training in the treatment of skeletal open bite. *Eur J Orthod* 1980;2:219-218.
4. Frankel R, Frankel C. A functional approach to treatment of skeletal open bite. *Am J Orthod* 1983;84:54-68.
5. Swinehart EW. A clinical study of open bite. *Am J Orthod* 1942;28:18-34.
6. Bowden BD. A longitudinal study of the effects of digit-and dummy-sucking. *Am J Orthod* 1966;52:887-901.
7. Straub W. Malfunctions of the tongue. Part I. The abnormal swallowing habit : its causes, effects and results in relation to orthodontic treatment and speech therapy. *Am J Orthod* 1979;76:565-576.
8. Lowe AA. Correlation between orofacial muscle activity and craniofacial morphology in a sample of control and anterior open-bite subjects. *Am J Orthod* 1980;78:89-98.
9. McNamara JA, Jr. Influence of respiratory pattern on craniofacial growth. *Angle Orthod* 1981;51:269-300.
10. Trotman CA, McNamara JA, Jr, Dibbes JMH, Van der Waaele LT. Association of lip posture and the dimensions of the tonsils and sagittal airway with facial morphology. *Angle Orthod* 1997;67:425-432.
11. Schudy FF. The rotation of the mandible resulting from growth : its implications in orthodontic treatment. *Angle Orthod* 1965;35:36-50.
12. Richardson A. Facial growth and the prognosis for anterior open bite. *Trans Eur Orthod Soc* 1971;47:149-157.
13. Nanda SK. Pattern of vertical growth in the face. *Am J Orthod Dentofacial Orthop* 1988;93:103-116.
14. Proffit WR. Equilibrium theory revisited : factors influencing position of the teeth. *Angle Orthod* 1998;68:175-186.
15. Gershtater MM. The proper perspective of open bite. *Angle Orthod* 1972;42:263-272.

참 고 문 헌

16. Lundstrom A, McWilliam JS. A composition of vertical and horizontal cephalometric variables with regard to heritability. *Eur J Orthod* 1987;9:104-108.
17. Hur YK, Choi JK. Cephalometric characteristics of the patients with developed anterior open bite following anterior disc dislocation without reductions. *Korean J Oral Med* 2006;31:255-263.
18. Hur YK, Ko MY, Ahn YW. The Relationship between anterior disc displacement without reduction and development of anterior open bite. *Korean J Oral Med* 2007;32:293-303.
19. 대한치과교정학회. 한국성인 정상교합자의 측모 두부방사선사진 계측연구 결과보고서. 부정교합 백서발간위원회.
20. 구 선주, 김 균요, 허 윤경, 채 종문, 최재갑. 하악과두흡수 환자의 임상적 평가 및 악안면 골격 형태에 대한 연구. *대한구강내과학회지* 2009;34:91-102.
21. Arnett GW, Milam SB, Gottesman L. Progressive mandibular retrusion-idiopathic condylar resorption. Part I. *Am J Orthod Dentofacial Orthop* 1996;110:8-15.
22. Quinn JH, Stover JD. Arthroscopic management of temporomandibular joint disc perforations and associated advanced chondromalacia by discoplasty and abrasion arthroplasty : A supplemental report. *J Oral Maxillofac Surg* 1998;56:1237-1239 and Israel HA. Discussion, 1239-1240.
23. Stegenga B, de Bont LG, Boering G, van Willigen JD. Tissue responses to degenerative changes in the temporomandibular joint : a review. *J Oral Maxillofac Surg* 1991;49:1079-1088.
24. Langland OE, Langlais R, Morris CR. Principles and practice of panoramic radiology. 1982, WB Saunders Co. pp. 426-429.
25. Worth HM. Radiology of the temporomandibular joint. In Zarb GA, Carlsson GE, editors : *Temporomandibular joint : function and dysfunction*, St Louis, 1979, Mosby, pp. 321-372.
26. Hatcher DC. Craniofacial imaging. *J Calif Dent Assoc* 1991;19:27-34.
27. Coster LD. Open-bite. *Int J Orthod* 1936;22:912-938.
28. 이 현경, 정 규림, 박 영국. 수직적 분류에 의한 골격성 III급 부정교합자의 측모 특성에 관한 연구. *대한치과교정학회지* 1992;22:205-226.
29. 김 형일, 이 동주. 전치부 개방교합의 골격요소간 상호 연관성에 관한 연구. *대한치과교정학회지* 1985;15:249-259.
30. 배 근욱, 유 영규. 악안면 두개골격의 수직 수평적 부조화에 관한 두부방사선 계측학적 연구. *대한치과교정학회지* 1988;18:175-187.
31. 강 대준. 두부방사선 계측사진에 의한 정상교합자와 개방교합자에 관한 비교적 연구. *대한치과교정학회지* 1974;4:49-55.
32. Nickerson JW, Boering G. Natural course of osteoarthritis as it relates to internal derangement of the TMJ. *Oral Maxillofac Surg Clin North Am* 1989;1:27-45.
33. Nickerson JW, Möystad A. Observation on individuals with radiographic bilateral condylar remodeling. *J Craniomandibular Pract* 1982;1:21-37.
34. Stringert HG, Worms FW. Variations in skeletal and dental patterns with structural and functional alterations of the temporomandibular joint : A preliminary report. *Am J Orthod* 1986;89:285-297.
35. Burch JG, Tallents RH, Wade DB, Beck FM. Lateral cephalometric analysis of asymptomatic volunteers and symptomatic patients with and without bilateral temporomandibular joint disc displacement. *Am Ortho-DO* 1988, pp. 248-55.
36. Tanne K, Tanaka E, Sakuda M. Stress distributions in the TMJ during clenching in patients with vertical discrepancies of the craniofacial complex. *J Orofac Pain* 1995;9:153-160.
37. Nahoum HI. Vertical proportions : A guide for prognosis and treatment in anterior open-bite. *Am J Orthod* 1977;72:128-146.
38. 전 윤식, 유 영규. 수직두개계측법에 의한 과개교합 및 개교에 관한 연구. *대한치과교정학회지* 1981;11:109-123.
39. 김 태우. 측두하악관절 퇴행성관절질환을 동반한 전치부개교환자의 측모두부방사선계측학적 연구. *대한치과교정학회지* 1993;23:455-474.
40. 박 진성, 서 정훈. 개교와 과개교합의 골격요소에 관한 두부방사선 계측학적 연구. *대한치과교정학회지* 1979;9:133-140.
41. Wolford LM, Cardenas L. Idiopathic condylar resorption : diagnosis, treatment protocol, and outcomes. *Am J Orthod Dentofacial Orthop*. 1999;116:667-77.