

투고일 : 2010. 5. 3

심사일 : 2010. 5. 17

게재확정일 : 2010. 5. 20

헤르페스 감염 (Herpes Infection)

강릉원주대학교 치과대학 구강병리학교실
조교수 이상신, 정교수 이석근

ABSTRACT

Herpes Infection

Department of Oral Pathology, College of Dentistry, Kangnung-Wonju National University
Sang Shin Lee, Suk Keun Lee

Herpes virus family is highly infectious to patients, their families and dentists. The diagnosis of herpes infection is based on the characteristic clinical appearance and the location of the lesions. Herpes Simplex Virus(HSV) usually acquired through direct contact with infected lesions or body fluids, and the prevalence of HSV infection increases progressively from childhood. Primary infections provoke herpetic gingivostomatitis typically affects the tongue, lips, gingival, buccal mucosa and palate. Recurrent infections give rise to vesiculo-ulcerative lesions at vermilion border of lip(herpes labialis). In the form of chickenpox, Varicella Zoster Virus(VZV) usually is infected in childhood. VZV spreads in the affected primary afferent nerve to the skin and produces a vesicular rash and pain. Epstein-Barr Virus(EBV) infects B cells and cause infectious mononucleosis. Latent EBV infection has also been implicated in Burkitt lymphoma, nasopharyngeal carcinoma. Cytomegalovirus(CMV) is associated with immune-compromised patient such as organ transplantation and AIDS patients.

Key words : Herpes Virus, Herpes Simplex Virus(HSV), Varicella Zoster Virus(VZV), Epstein-Barr Virus(EBV), Cytomegalovirus(CMV)

1. 서론

80개가 넘는 헤르페스 바이러스 중에 인간에 감염을 일으키는 것은 8가지로 알려져 있다¹⁾. 8가지 헤르페스 바이러스는 단순 헤르페스 바이러스-1(HSV-1),

단순 헤르페스 바이러스-2(HSV-2), 바리셀라 조스터 바이러스(VZV), 엡스테인-바 바이러스(EBV), 거대세포 바이러스(CMV), 기타 사람 헤르페스 바이러스(HHV-6, HHV-7, HHV-8)가 있다²⁾. 이것들은 감염 양상에 따라 3군으로 분류한다. 즉 신경형(HSV-

1, HSV-2, VZV), 림프형 (CMV, HHV-6, HHV-7), 감마형(EBV, HHV-8)이다³⁾. 모든 헤르페스 바이러스는 상피세포 내로 들어가서 번식할 수 있으며, 잠재해 있던 바이러스의 재활성화가 가능하고, 일부 바이러스는 악성 종양과 관계가 있다. 단순 헤르페스 바이러스-1과 단순 헤르페스 바이러스-2는 매우 유사하고 동일한 항원을 발현하지만 단순 헤르페스 바이러스-2는 종양 발생 잠재력을 가지고 있다고 알려져 있다⁴⁾. 엡스테인-바 바이러스의 경우는 상피와 림프조직의 악성 종양과 관련이 있으며, HHV-8 바이러스는 카포시 육종의 악성내피세포와 관련이 깊은 것으로 알려져 있다⁵⁾.

헤르페스 바이러스는 사소한 감기질환에서 치명적인 전신질환에 이르기까지 광범위한 감염을 일으키며, 나이가 증가함에 따라서 발생빈도가 증가하는 양상을 보인다. 대개는 연령 증가에 따라 한가지 이상의 바이러스에 감염되거나 대부분은 증상을 나타내지 않고 잠복해 있다가 새로운 감염이나 잠복기 감염의 활성화에 의해 임상 증상을 나타낼 수 있다⁶⁾. 자극이 가해지면 바이러스는 활동을 재개해 유전자가 변화되어 완전한

바이러스 입자를 생산한다. 잠복해있던 헤르페스 바이러스의 재활성은 관련된 수포와 궤양의 재발생에 의해 진단될 수 있다⁷⁾. 헤르페스 바이러스에 의한 일반적인 질환은 표 1과 같다⁷⁾.

2. 헤르페스 감염의 임상적 양상

1) 단순 헤르페스 바이러스

(Herpes Simplex Virus)

단순 헤르페스 바이러스-2가 생식기 부위에 영향을 주는데 비해 단순 헤르페스 바이러스-1은 구강 영역에 대부분 나타나지만, 단순 헤르페스 바이러스-1과 -2 모두 어떠한 점막에도 감염을 일으킬 수 있다. 보통은 피부의 상처를 통해서 바이러스 감염이 일어나지만 정상 점막을 투과할 수도 있는 것으로 알려져 있다⁸⁾. 많은 신생아가 태반을 통하여 단순 헤르페스 바이러스에 대한 IgG 항체를 가지고 태어나는데⁹⁾ 이 면역이 없어짐에 따라 45세 정도에서는 약 70%정도가 새로운 감염을 보이며 이들 중 대부분은 특별한 임상 증상을 나타내지 않는다³⁾. 단순 헤르페스 바이러스에 감염된 환자는 초기의 일차 감염 후 잠복기에 들어간다. 대부분의 일차 감염이 임상적인 증상이 없기 때문에 감염된 사실을 알지 못하고 점막 장벽에 가시적인 병소를 형성하지 않으며 증상도 없이 침투한다. 이 바이러스는 향신경성 (neurotropic)이기 때문에, 말초신경을 감염시키고 국소 신경절로 이동하여 잠복하게 된다¹⁰⁾. 여기에 있던 바이러스는 정서적 압박, 외상, 추위, 일광, 위장장애나 생리 주기이외에 면역계를 억제시킬 수 있는 다양한 요인과 인자에 의해서 재활성화될 수 있는데, 이때 신경 축삭을 따라서 상피로 이동하여 나타난다.

(1) 급성 원발성 헤르페스 치은구내염(Acute Primary Herpetic Gingivostomatitis)
일차 헤르페스 감염의 드문 임상 증상으로 다발성의

표 1. 헤르페스 바이러스에 의한 일반적 질환

Herpes Simplex Virus. Type 1
Gingivostomatitis
Pharyngitis
Recurrent orofacial eruptions (cold sores)
Keratoconjunctivitis
Encephalitis (adult)
Initial genital eruptions
Herpes Simplex Virus. Type 2
Initial and recurrent genital eruptions
Initial orolabial eruption
Disseminated neonatal infection
Encephalitis (neonate)
Aseptic meningitis (adult)
Varicella-Zoster Virus
Varicella (chickenpox)
Zoster (shingles)
Encephalitis
Transverse myelitis
Pneumonia
Epstein-Barr Virus
Mononucleosis
Guillain-Barre syndrome
Cytomegalovirus
Mononucleosis
Congenital infection
Transfusion-related hepatitis
Guillain-Barre syndrome
Pneumonia, hepatitis, enteritis, retinitis

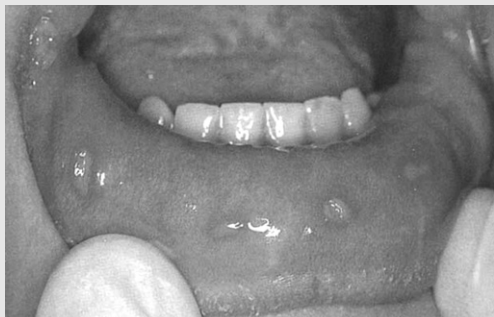

그림 1. 원발성 헤르페스 치은구내염(Acute Primary Herpetic Gingivostomatitis). 다발성의 궤양이 하순의 점막에 나타난다.

얇은 궤양이 각화상피나 타액선이 있는 구강점막 표면에 나타난다(그림 1). 발열, 림프절병증(lymphadenopathy), 근육통 등의 전신 증상을 동반하기도 한다⁶⁾. 이 감염은 주로 어린아이에게서 나타나며, 2~10일 정도 지속되는 발열과 림프절병증이 나타난다. 약성종양때문에 화학요법을 받거나 장기이식, AIDS환자와 같은 면역 억제 환자에서는 급성 원발성 헤르페스 치은구내염이 장기형으로 발달한다. 이런 환자는 표층병소가 건강한 사람의 경우보다 더 크고 깊게 나타난다.

(2) 재발성 구강 단순 헤르페스(Secondary Oral Herpes Simplex)

재발성 구강 단순 헤르페스는 임상적으로 병소 위치에 따라서 재발성 구순 헤르페스와 재발성 구내 헤르페스의 두 가지 형태가 있다. 재발성 구순 헤르페스는 입술에 나타나는 반면에 재발성 구내 헤르페스는 경구개와 상악 치은에서 나타난다. 구순 헤르페스의 경우는 피부나 건조한 점막에 나타나기 때문에 액체가 찬 수포를 확인할 수 있고 이들이 파열되어 궤양을 형성하는데 비하여 구내 헤르페스는 점막에 형성되기 때문에 수포를 관찰하기 어렵다.

a. 재발성 구순 헤르페스(Recurrent Herpes Labialis)

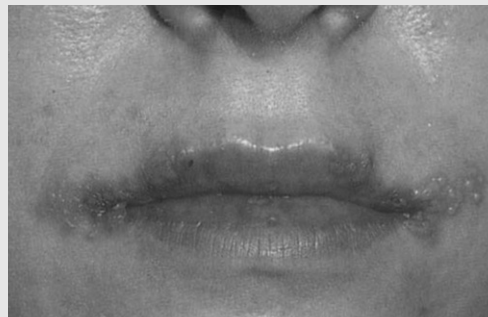

그림 2. 재발성 구순 헤르페스(Recurrent Herpes Labialis). 액체로 채워진 수포들이 상순과 하순에 나타난다.

가장 호발하는 재발성 단순 헤르페스 감염의 형태로, 주로 입술에 나타난다(그림 2). 삼차신경절에 존재하는 헤르페스 바이러스의 재활성화에 의한 질환으로 장시간에 걸친 일광노출, 외상이나 입술에 대한 처치, 발열, 면역억제, 생리, 스트레스와 같은 다양한 원인에 의해 나타난다. 치료는 경험적으로 병소를 부드럽게 유지하고 확산과 이차감염을 방지하기 위해 연고로 도말하는 방법을 사용한다.

b. 재발성 구내 헤르페스(Recurrent Intraoral Herpes)

상대적으로 흔치 않은 질환으로 치과치료나 국소마

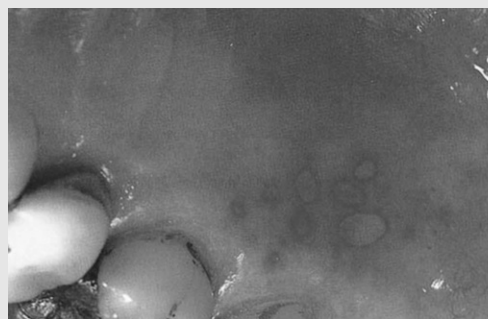


그림 3. 재발성 구내 헤르페스(Recurrent Intraoral Herpes). 경구개에 황색을 띠는 다수의 작은 궤양이 나타난다.

취제 주입 후 발생한다. 가장 흔한 부위로는 경구개이며 그 외에 상악 치은과 혀의 측면 등이다(그림3). 재발성 구내 헤르페스에 대한 치료법은 없으며, 확진을 통해 보통 환자가 갖는 더욱 심각한 질환에 대한 우려를 없애주는 것이 유용하다.

2) 바리셀라 조스터 바이러스(Varicella-Zoster Virus)

바리셀라 조스터 바이러스의 원발성 감염은 수두(varicella, chickenpox)로 알려져 있고, 재발성 병소를 대상포진(herpes zoster, shingles)이라고 부른다. 바리셀라 조스터 바이러스의 초기 감염 방식은 단순 헤르페스 바이러스와 다르게 작은 방울을 흡입하여 호흡기를 통해 체내로 침투하며¹⁰⁾ 전신적으로 퍼지는 바이러스 혈증(viremia)을 일으키고 피부와 점막의 발진을 보인다.

(1) 바리셀라(Chickenpox, 수두)

수두는 바리셀라 조스터 바이러스의 초기 감염형태이며 아동기에 나타나고, 피부의 반구진성 발진(maculopapular rash), 권태감, 발열 등을 동반한다. 풍진과는 다르게 임신 중의 감염이 자식에게 선천기형을 일으키지는 않는다. 병소는 빠르게 수포나 농포로 진

행되고 다시 파열되어 딱지를 만들게 된다(그림4). 약 일주일 동안, 새로운 병소가 지속적으로 나타나므로 병소의 발생에서 회복까지 다양한 시기의 병소가 혼재하는 양상을 보인다. 구강의 수포성 병소는 혀, 협점막, 치은, 구개, 구인두 등에 나타나며 조기에 파열되어 아프타성 궤양과 유사하게 작은 궤양성 병소를 보인다.

(2) 대상포진(Herpes Zoster, Shingles)

대상포진은 수두의 재발성 병소로 어떠한 연령층에서도 나타날 수 있으나 고령자와 면역 결핍 환자에서 호발한다. 면역기능을 저하시키는 HIV 감염, 화학요법, 악성 종양 및 장기간의 코르티코스테로이드 사용 등이 위험성을 증가시킨다. 바이러스는 후척수신경절(dorsal root ganglion)에 잠복하였다가 재활성된다. 피부에서 두드러진 임상적 특징은 편측성으로 선상의 수포성 발진이 감염된 말초 신경의 피부 분포에 따라서 나타나는 것이다(그림 5). 수포 발진은 수두 때와 비슷하나, 보통은 심하게 가렵고 타는 듯한 혹은 찌르는 듯한 통증이 피부에 나타나는데 이것은 동시에 생기는 신경근염 때문이다.

대상포진이 삼차신경절을 침범하면, 편측성의 안면 및 구강병소가 눈, 상악, 하악지 신경을 따라 나타난다. 구강점막 표면의 병소는 신경 분포를 따라서 매우 뚜렷한 편측성 발현 양상을 보인다.

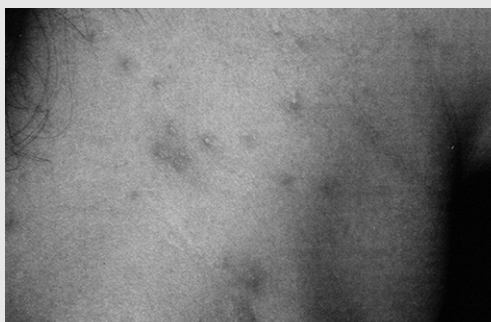

그림 4. 수두(Chickenpox). 다수의 홍반형의 수포가 목의 오른쪽에 나타난다.

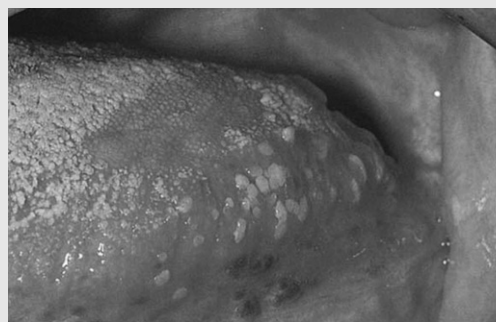


그림 5. 대상포진(Herpes Zoster, Shingles). 오른쪽 혀의 측면에 편측성의 수포들이 나타난다.

3) 엡스테인-바 바이러스(Epstein-Barr Virus, EBV)

이 바이러스는 헤르페스 바이러스군에 속하면서 사람의 B림프구에 친화성을 보이며¹²⁾, 림프구를 이용하여 사람의 구인두나 비인두의 상피세포로 침입한다. 또한 이 바이러스는 감염단핵구증(Infectious Mononucleosis, IM), 버킷 림프종(Burkitt Lymphoma), 비인두암종(Nasopharyngeal carcinoma)의 원인으로 알려져 있다. 엡스테인-바 바이러스는 감염된 환자의 구인두상피에서 떨어져 나온 바이러스를 포함한 타액을 통해 전염된다.

(1) 감염 단핵구증

(Infectious Mononucleosis, IM)

초기 감염이 어린 아동에 나타날 경우는 증상이 매우 경미하거나 임상적 증상을 나타내지 않는다. 하지만 청소년기나 젊은 성인에서는 림프절병증, 권태감, 인두염, 피로, 발열, 편도선 비대, 저혈소판증(thrombocytopenia), 비장비대(splenomegaly)와 같은 임상증상을 나타낼 수 있다. 구내에서는 흔히 다발성 점상출혈(petechia)이 연구개에서 나타날 수 있다.

4) 거대세포 바이러스(Cytomegalovirus)

원발성 감염은 어린 아동기에 일어나며 잠복 형태로 보균하게 된다. 일반적으로 감염은 T림프구-매개 면역이 손상될 때(예, 장기이식을 위한 면역 억제, 후천성면역결핍증)까지는 증상이 없다³⁾. 전파 경로는 산모의 감염이 태아에게 감염되는 경우, 감염이 있는 산모의 산도를 통한 주산기에 감염되는 경우, 호흡방울, 수혈 등을 통해서, 잠복기 감염이 있는 장기제공자로부터 이식을 받은 경우, 성적 감염, 수유 등을 통해서이다.

(1) 거대세포봉입체 질환(Cytomegalic Inclusion

Disease, CID)

병변은 서서히 진행되며 가장 특징적인 변화는 호염기성 핵내 봉입체를 가진 큰 세포들이 나타나는 것이다. 호발 장기는 폐, 장, 췌장, 갑상샘, 부신, 뇌의 순으로 나타난다.

3. 총 괄

구강내 헤르페스 감염의 치료는 대개 국소적이며, 처방은 자가접종(autoinoculation)이나 다른 사람에게 퍼지는 것을 막기 위해 영양, 수화(hydration), 구강불편감과 구강위생의 조절에 집중한다. 바이러스가 퍼지는 것을 막고 다른 사람에게 전파되는 것을 방지하기 위해서는 손씻기가 강조되어야 한다⁶⁾.

국소적 제제를 사용할 경우에는 병소 부위의 기계적 외상을 최소로 하기 위해서 문지르지 말고 두드려서 사용한다. 특히 바이러스가 활동적으로 퍼질 때 기계적 자극은 헤르페스 병소의 지속기간과 정도를 증가시킨다. 한 번 바이러스가 퍼지기 시작하면 약제의 효과가 떨어지기 때문에 임상자들은 환자에게 약제를 첫 전구증상이 나타나는 가능한 초기에 사용해야 한다.

만약 구강병소 때문에 환자가 식사를 잘 못하더라도 충분한 영양과 적절한 수분이 공급되어야 한다는 것을 환자에게 주지시켜야 한다. 차가운 음료나 얼음조각 등이 통증을 입시로 완화시킨다는 것과 신과일이나 탄산음료, 매운 음식 등이 통증을 증가시키므로 피해야 한다는 것을 알려준다. 불편감을 완화시키는데 2% 리도카인을 국소적으로 도포할 수 있으나 어린이에게는 발작(seizure)을 일으킬 수 있으므로 피해야 한다.

4. 결 론

치과의사는 헤르페스성 감염이 있는 환자를 빈번히 치료하게 되지만, 치료에 대한 표준 규정이 없기 때문

에 개인적으로 결정해야 한다. 또한 병소는 직접적 접촉을 통해 전염되기 때문에 바이러스가 다른 부위로 퍼지는 것을 막기 위해 병소부위를 러버뎀 등으로 격리시키고, 글러브나 마스크, 보안경 등이 사용되어야 한다. 환자들에게는 병소가 있는 동안 적절한 구강위

생을 행하도록 주의를 주어야 하며 적절한 영양공급과 수분이 공급될 수 있도록 해야 한다. 건강한 경우에 구강 헤르페스 감염은 2주안에 자가치유가 되어야 한다. 이 시기가 지난 후에도 병소가 지속된다면 자세한 조사가 필요하다.

참 고 문 헌

- Oakley C, Epstein JB, Sherlock CH. Reactivation of oral herpes simplex virus: implications for clinical management of herpes simplex virus recurrence during radiotherapy. *Oral Surg Oral Med Oral Pathol Oral Radiol Endod* 1997; 84(3):272-278.
- Fatahzadeh M, Schwartz RA. Human herpes simplex virus infections: epidemiology, pathogenesis, symptomatology, diagnosis, and management. *J Am Acad Dermatol* 2007; 57(5):737-763.
- 대한병리학회. *Textbook of Pathology*. 2005; (5):188-189.
- 대한구강악안면병리학회. *최신구강악안면병리학*. 2005; (2):213-224.
- Feller L, Lemmer J, Wood NH, Jadwat Y, Raubenheimer EJ. HIV-associated oral Kaposi sarcoma and HHV-8: a review. *J Int Acad Periodontol* 2007; 9(4):129-136.
- Siegel MA. Diagnosis and management of recurrent herpes simplex infections. *J Am Dent Assoc* 2002; 133(9):1245-1249.
- Erlich KS, Mills J. Chemotherapy for herpes simplex virus infections. *West J Med* 1985; 143(5):648-655.
- Arduino PG, Porter SR. Herpes Simplex Virus Type 1 infection: overview on relevant clinico-pathological features. *J Oral Pathol Med* 2008; 37(2):107-121.
- Worrall G. Herpes labialis. *Clin Evid (Online)* 2006; 2006.
- Arduino PG, Porter SR. Oral and perioral herpes simplex virus type 1 (HSV-1) infection: review of its management. *Oral Dis* 2006; 12(3):254-270.
- Ryan ME, Leichter J. Clinical virology in children. *Am Fam Physician* 1994; 50(1):78-84.
- Comfort AO. Burkitt's lymphoma of the jaws: role of dental practitioner in management. *Pac Health Dialog* 2004; 11(1):89-93.
- Razonable RR. Cytomegalovirus infection after liver transplantation: current concepts and challenges. *World J Gastroenterol* 2008; 14(31):4849-4860.