

투고일 : 2010. 7. 28

심사일 : 2010. 8. 13

게재확정일 : 2010. 8. 24

구강암 수술의 원칙과 실제 (접근법과 절제술)

연세대학교 치과대학 구강악안면외과학교실

조교수 남 응

ABSTRACT

Principles and Practice of Oral Cancer Surgery

Department of Oral and Maxillofacial Surgery, College of Dentistry, Yonsei University
Woong Nam, DDS, PhD

The management of malignant tumors of the oral cavity requires that the resection should be performed with adequate negative margins. To this end, the surgeon is sometimes required to increase the access to the oral cavity to resect with clear margins although most of our resections can be carried via the transoral route. This article highlights some of the most common surgical accesses to the oral cavity : Peroral approach, mandibulotomy and mandibular swing approach, visor flap approach, upper & lower cheek flap approach, pull-through technique. Also, various modes of management are grossly described according to primary site, size, and stage of the tumors.

Key words : Oral cancer, Surgery, Approach

서 론

구강암의 수술적 접근법에는 여러 가지가 있지만, 각 접근법은 종양의 크기와 위치, 침윤정도 및 하악골 또는 상악골에의 인접도, 경부 임파선 절제술 및 재건술 여부 등의 요인에 따라 결정된다. 접근법에는 경구강 접근법(Peroral approach)과 구강 후방부에 존재하는 종양으로의 접근을 위해 일시적으로 하악골을 절개하는 하악골 이단술(Mandibulotomy), 하순을 절개하지 않고 복합절제와 pull-through 절제술이

가능한 면갑피판 접근법(Visor flap approach), 상, 하 협부피판 접근법(Upper & Lower cheek flap approach), Pull-through 방법 등이 있으며, 실제로 각 접근법은 경부 임파선 절제술의 접근법과 함께 사용되는 경우가 많다.

구강암 수술시 접근방법의 선택에서 가장 중요한 것은 종양을 3차원적으로 완전히 적출하기 위한 시야를 확보하는 것이며, 수술후 예상되는 심미적, 기능적 장애를 최소화하여 최종적으로는 환자의 삶의 질(Quality of Life)을 최대화하는 것이 중요하므로

임상가를 위한 특집 2

상기한 여러 요인들을 고려한 후 각 접근법의 장, 단점을 숙지하여 최종 판단할 수 있는 술자의 능력이 무엇보다 중요하다고 하겠다.

1. 구강암 수술을 위한 접근법

1) 경구강 접근법 (Peroral approach)

Transoral approach라고도 불리우는 이 접근법은 주로 혀, 구강저, 치은, 협점막, 그리고 경구개나 연구개 부위의 크기가 작은 표재성 암종 또는 백반증과 같은 구강내 전암병소 제거에 주로 이용되고 있다. 즉, 구강내 과각화 병소에 대한 레이저 조직검사 또는 백반증과 같은 전암 병소의 레이저 기화 (Vaporization) 술식, 혀의 측방부에 생긴 표재성 종양 제거를 위한 부분 설 절제술 (partial glossectomy), 구강저, 치은, 협점막 부위의 병소 절제술, 경구개, 연구개 부위의 양성 또는 악성종양 절제술 등은 환자의 개구량이 충분해서 좋은 시야만 확보할 수 있다면 모두 경구강 접근법으로 가능하다. Dingman 개구기 또는 바이트블록으로 개구상태를 유지시키고 입술열개 (mouth retractor) 또는 army-navy 견인기로 입술을 젖혀 시야를 확보하는 것이 중요하고 혀가 시야에 방해되지 않도록 견인기를 적절히 사용하도록 한다. 경구강 접근법은 무엇보다도 간단하고 시간이 적게 걸리며 불필요한 외부절개를

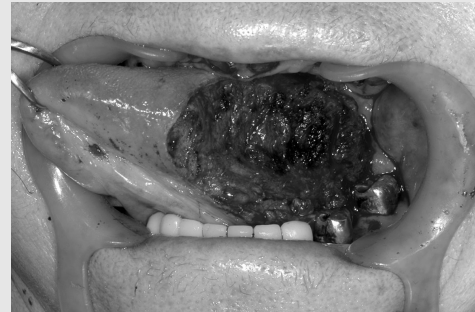

그림 1. 경구강 접근법을 통해 혀 측방에 발생한 종양을 절제한 모습

피할 수 있어 이신경 (mental nerve) 손상에 기인한 하순 및 이부 감각이상 가능성이 거의 없다는 장점을 가지고 있다. 반면 종양이 크거나 혀 기저부에 존재하는 경우엔 시야가 제한되어 적절한 절제연을 정하기가 어려운 단점이 있으며, 술자의 철학에 따라 경부 임파선과 일괄 적출이 필요한 경우 시야확보 및 접근이 어렵다는 단점이 있다. 즉, 구강내 종양을 경구강 접근법으로 절제하고 경부 임파선 절제술을 구강내 종양과 연결되지 않게 불연속적으로 절제해내는 것과 구강내 종양과 연결시켜 연속적으로 절제해내는 것은 술자마다 다른데, 1995년 Eckel 등¹⁾은 경구강 접근법에 의한 구강내 종양절제술과 불연속적인 경부 임파선 절제술을 시행한 결과 Stage I, II 에서 81%의 5년 생존율을 보고하여 술후 합병증이 적은 만족스러운 술식이

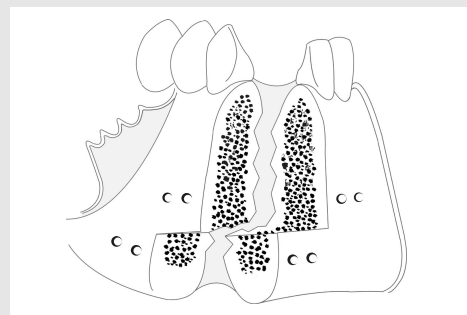
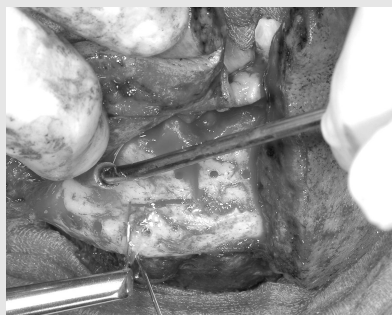

그림 2. 하악골 이단술을 시행하고 있는 모습이며 (우측) 모식도로 표현한 그림이다 (좌측). 그림에서 설측 피질골면의 절단은 인위적인 골절에 의해 간극없이 이루어짐을 알 수 있다.

라 주장한 반면, 1991년 Leemans 등²⁾ 은 경구강 접근법과 불연속적인 경부 임파선 절제술을 시행한 환자군과 연속적으로 절제술을 시행한 환자군을 비교하여 유의한 차이가 있었음을 보고한 바 있기 때문이다. 최근 2006년 Tesseroli 등³⁾ 은 두 방법 모두에서 차이가 없었음을 보고한 바 있지만, 술자의 철학에 따라 경구강 접근법이 매우 불만족스러울 수 있다는 것을 보여주는 좋은 예라 하겠다. 하지만, 환자의 수술 기능 회복이나 심미적 측면에서는 가장 만족스러운 접근법이므로 경험 많은 술자에 의해 행해진다면 매우 좋은 방법이라고 생각된다.

2) 하악골 이단술 및 회전법 (Mandibulotomy and mandibular swing approach)

1836년 Roux⁴⁾ 에 의해 처음 기술된 방법으로 정중부에서 수직으로 하순과 하악골을 절개함으로써 혀 기저부와 구강저의 종양에 대한 시야확보 및 제거를 용이하게 하기 위한 술식이다. 1844년 Sedilot⁵⁾ 이 골절개 방법을 변형하고 금 고정판 (gold plate)으로 고정하는 방법을 소개하였고, 1959년 Spiro 등⁶⁾ 이 paralingual extension의 변형법을 소개한 이후 이것이 최근의 하악골 이단술의 기원이 되었다. 한편, 하악골 이단술의 합병증으로는 골절단면의 비유합, 방사선성 골괴사 등이 보고되었고, 술전, 수술 후 방사선 치료유무와 골고정 방법 등에 의해 합병증 발생에 있어서 뚜렷한 차이점을 보여왔다. 이 모든 합병증들은 골절단시 필연적으로 발생하는 골편 사이의 공간 (gap) 때문이라고 생각되어져왔는데, 견고고정 (rigid fixation)에도 불구하고 이러한 골편사이의 간극(bony gap)은 여전히 존재하여 상기한 합병증 외에도 부정교합 같은 합병증들이 여전히 보고되고 있는 실정이다.

다음에 기술하는 하악골 이단술의 방법은 본 교실에서 시행하고 있는 방법으로서 상기한 여러가지 합병증을 줄이고 약간고정과 같은 술식없이 안정된 수술교합을 얻을 수 있는 방법으로 이미 해외학회에 여러 번 소

개된 바 있다^{7), 8)}. 정중부의 하순을 절개한 후 절개하고자 하는 부위의 골막을 거상시키고 이공(mental foramen)을 확인하고 보존한다. Oscillating saw를 이용하여 골을 절개할 부위에 indentation을 준다. 이러한 indentation은 골절개선을 계속적으로 확인하고 miniplate를 정확하게 위치시키기 위함이다. Indentation을 준 후 하악골 하연에는 2.4mm 두께의 4-홀 고정판을 미리 적합시키고 2개의 홀을 뚫고 양측 피질골을 관통하는 스크류를 고정하며, 나머지는 홀만 형성하여 둔다. 이후 치근 하방 5mm 부위에 2.0mm 두께의 4-홀 고정판을 위치시키고 역시 2개의 편측 피질골 스크류만 고정하고 나머지 2개는 홀만 형성하고 제거한다. 제거하면서 위, 아래 고정판의 가장 근심쪽 홀에 봉합사를 위치시켜 방향설정을 해놓도록 한다. 제거후 Oscillating saw를 이용하여 순측으로부터 골절단을 시작하며 설측의 피질골은 indentation을 주는 정도로만 절단한다. 이 과정은 saw를 잡지 않은 다른 손을 환자의 설측에 위치시켜 촉진함으로써 가능하다. 치아사이의 치조골 부위를 절단할때는 치아에 손상을 주지 않도록 조심하며 특히 하악골의 하연은 피질골이 두꺼우므로 모두 절단하도록 한다. 이후 형성된 골편사이 간극(bony gap)에 골절단기(osteotome)를 위치시킨 후 망렛(mallet)을 이용하여 설측 피질골을 골절시킨다. 골절단이 완료되면 수술에 필요한 정도로 골막을 거상시키도록 한다. 종양의 제거가 모두 완료되면 다시 이전에 미리 두었던 고정판들을 재위치시킨 후 스크류로 고정함으로써 마무리한다.

이 술식에서 가장 중요한 점으로서는 계단모양 (Stair-step)의 골 절개를 함으로써 악이복근 전복 부착부를 피할 수 있고, 수술 후 골편의 움직임 방지하는 것이며, 설측 피질골은 골절시킴으로써 골편 사이 간극이 존재하지 않도록 하는 것. 그리고 마지막으로 2.4mm 고정판과 bicortical 스크류, 2.0mm 고정판과 monocortical 스크류로 고정한다는 것이 중요하다. 이는 과거 본 교실에서 시행했던 여러가지 하악골 이

임상가를 위한 특집 2

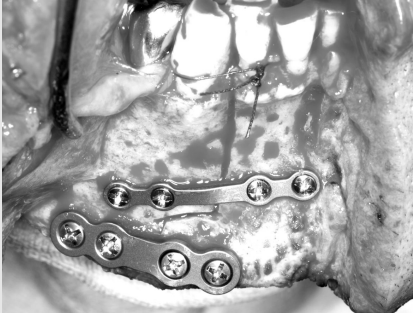

그림 3. 술후 고정된 모습

단술 및 술후 고정방법을 분석하여 얻은 결과로서 이러한 방법 시행이후 부정교합이나 측두하악관절의 이상은 더 이상 관찰되지 않고 있다.

3) 면갑피판 접근법 (Visor flap approach)

경부의 주름살을 따라 한쪽 유양돌기(mastoid process) 부위에서부터 반대쪽 유양돌기까지 수평절개를 한 후 구강내 순측, 협측 전정절개를 함께하여 피판을 거상, 구강을 노출시키는 접근법이다. 장점은 정중부에서 하순과 이부를 절개하지 않아도 된다는 점이며 단점은 이신경(Mental nerve) 손상에 기인한 하순과 이부의 감각상실⁹⁾이다. 비록 구강의 전방에 위치한 종양에는 노출이 충분하지만, 혀 2/3 부분이나 후구치 삼각쪽에 위치한 종양에는 부족할 가능성이 있

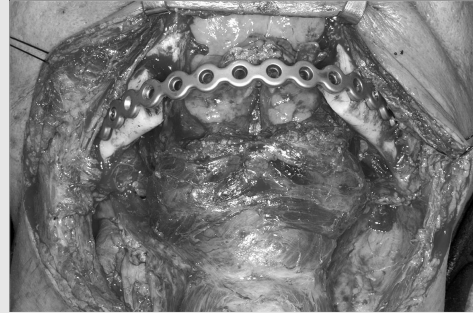

그림 4. 면갑피판 접근법을 이용하여 하악골 전치부의 종양과 경부 임파선 제거술을 동시에 시행한 모습.

다. 실제로 그림에서처럼 하악골 전방에 위치한 종양의 절제술에서 경부 임파선 절제술과 함께 이용되는 접근법이며, 역시 하악골 전방부의 재건술식에 자주 이용되는 유용한 접근법이다.

4) 상, 하 협부피판 접근법 (Upper & Lower cheek flap approach)

앞서 언급한 경구강 접근법보다 더 좋은 수술시야가 요구될 경우 이용되는 접근법으로서, 하협부피판 접근법 (Lower cheek flap approach)은 구강내 종양 절제술시 충분한 노출을 제공해주며, 구강내 종양과 경부 임파선의 일괄 절제가 가능한 접근법이다. 정중부에서 하순과 이부를 수직으로 절개하고 수술부위 쪽 경부의 수평절개로 연장시켜 하악골 한쪽 및 하방

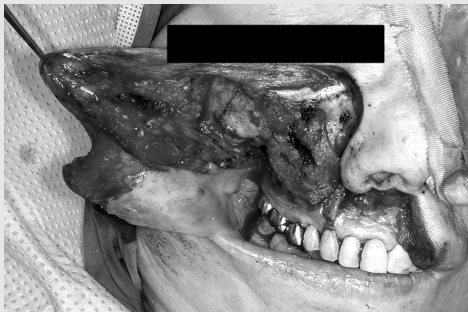

그림 5. 상악골의 종양을 제거하기 위해 상협부피판 접근법을 안와축 연장시킨 모습

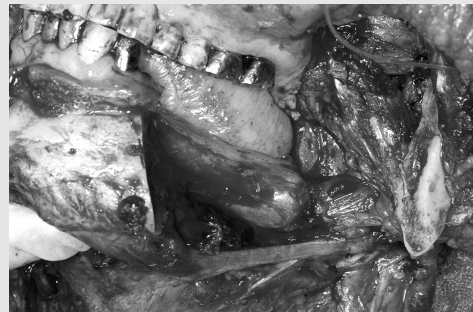

그림 6. 하협부피판 접근법으로 하악골의 분절절제술 및 경부 임파선 제거술을 같이 시행한 모습

경부를 노출시킨다. 이 접근법의 단점으로는 이신경(Mental nerve)의 손상 가능성이 있다는 것인데, 가능한 경우 이신경은 보존시켜 환자의 하순, 이부의 감각을 유지하도록 한다.

상협부 피부판 접근법(Upper cheek flap approach)은 상악 치조골부 또는 경구개, 협부 등에 생긴 종양의 절제술시 이용되는 접근법이며, 종양의 위치에 따라 Weber-Fergusson incision에 안와측 연장등의 변형이 요구되기도 한다. 상순을 인중 부위에서부터 비주(columella)까지 정확히 정중부에서 절개를 하여 비전정쪽으로 측방연장하고 비익부를 따라 상방연장하는 술식이다.

5) Pull-through 방법

구강내 종양의 절제는 경부 임파선의 절제와 연속적으로 해야한다는 이론의 지지자들에 의해 고안되었으며, 이 방법은 치은 설측면을 박리하고 악설골근 및 이설근(genioglossus muscle) 및 이설골근(geniohyoid muscle)을 절개하여 경부쪽으로 구강내 절제물들을 빼내는 술식으로 하악설 유리접근법(Mandibular lingual release approach)라고도 한다. 장점으로는 안면피부의 절개 또는 하악절개를 피할 수 있어 심미적이며 골유합의 문제 및 이신경 손상이 없다는 점이다. 경부 절제술이 필요한 경우 원발병소와 경부 임파선을 일괄 적출할 수 있고, 하악골의 변연절제술도 시행가능하다¹⁰⁾. 단점으로는 구강 후방쪽의 종양에는 노출이 제한된다는 점, 구강저 부분의 봉합이 잘 되지 않을 경우 구강저가 알아지는 문제가 발생할 수 있다는 점, 누공형성의 가능성 등이 있다.

2. 구강암 수술시 원발부위에 따른 절제술

1) 혀

구강암 중 가장 높은 비율로 발생하며, 흡연과 과다한 음주, 날카로운 보철물, 잘 맞지 않는 틀니, 외상등이 그 원인으로 생각되고 있다. 혀의 근육들은 방어벽

으로서의 기능이 거의 없어 증상을 나타낼때까지 상당한 크기로 성장하며, 주로 혀의 중간과 후방부가 만나는 측면에 호발한다. 또한 경부 임파선 전이도 흔한데, 종양이 혀의 중앙부에 존재할 경우 경부의 양측으로 임파선 전이를 나타내기도 한다. 이러한 종양들은 조기에 발견될 경우에 경구강 접근법을 통해 썬기모양의 절제술을 시행하고 일차봉합술을 시행함으로써 완치되는 경우가 흔하고 진행된 경우에는 부분 또는 전(全)설절제술을 경부 임파선 절제술과 함께 시행하고 전완피판 등의 복합조직 이식술로 재건하는 과정을 필요로 하게 된다.

2) 협점막

협점막 암종은 다른 구강내 종양보다도 이전에 존재하던 백반증과 같은 전암병소로부터 흔하게 발생한다. 대개가 외향성(exophytic) 또는 우취상(verrucous appearance) 형태로 나타나며, 궤양성으로 깊게 침윤으로 성장하는 양상도 드물게 나타난다. 후방으로 성장하면, 저작근육들을 침범함으로써 개구장애를 유발하기도 하고 상방 성장시 경구개 또는 상악동을 이환시키기도 한다. 초기 병소는 경구강 접근법의 절제술을 시행하지만, 진행된 경우 협부피판 접근법을 통해 하악골 또는 상악골 절제술을 동반하기도 한다. 재건은 대부분의 경우 국소피판 또는 부분층 피부이식을 이용하지만, 진행된 경우라면 골조직 및 혈관조직을 포함한 복합조직 이식술이 필요하다.

3) 후구치 삼각

흔히 하악골, 편도궁, 연구개, 혀 그리고 내측익돌근을 이환시키며 대부분 궤양성으로 나타나므로 초기에 인지하기는 쉽지 않다. 증상으로 동통과 작열감을 유발하는, 치유되지 않는 병소로 나타나며 저작근을 이환시킬 경우 개구장애가 나타난다. 귀의 통증도 있을 수 있으며, 유스타키안관 이환으로 청력을 상실하기도 한다. 또한 거의 항상 하악골을 침범하므로 임상적으로나 방사선학적으로 하악골 침범이 평가되어야

한다. 역시 초기병소는 방사선 치료 또는 수술로 가능 한데, 수술시엔 명확한 변연확보를 위해 하악골의 변연절제술(marginal mandibulectomy)이 필요하다. 진행된 경우라면 분절절제술(segmental mandibulectomy)이 시행되는데, 대부분의 경우 정중부에서 하순 및 이부를 절개하는 협부피판 또는 면갑피판 접근법을 이용하며, 술후 결손부는 초기병소의 경우 일차봉합 또는 피부이식 또는 근피판을, 진행된 병소에서는 근피판 및 금속재건판 또는 골조직을 이용한 복합조직 이식술로 재건한다.

4) 상, 하치조골 및 경구개

하악치조제 및 치궁 후방부에서 호발하며, 남성의 50~60대에 잘 생긴다.

음주, 흡연 및 잘 맞지 않는 틀니가 원인요소로 생각되며 환자의 절반 이상에서 방사선학적으로나 조직학적으로 하악골 침범 소견을 보인다. 경부 임파선 전이도 흔한 편이다.

상악 치조골의 초기 종양의 경우 경구강 접근법으로 절제되고 이차적으로 치유되도록 남겨두지만, 진행된 경우 상악골 절제술이 필요하다. 하악 치조골의 초기 종양의 경우 변연절제술(marginal mandibulectomy)과 일차봉합으로 치료한다.

진행된 경우라면 상, 하악 모두 협부피판 접근법을 통해 광범위한 골절제를 시행하고 상악의 경우 보철물(obturator)를 장착해주거나 하악의 경우 금속재건판과 피부이식술 또는 골조직을 포함한 복합조직 이식술로 재건한다.

경구개의 악성종양은 드물지만, 동통없는 종물형태로 나타나고 상악동 침범시 안면부 종창 및 비폐쇄의 증상을 동반한다. 이 부위의 종양은 조직학적으로 다양한 소견을 나타내므로 술전 조직검사를 반드시 시행하도록 한다. 초기병소는 경구강 접근법에 의한 절제술을 시행하고 진행된 경우 경구강 접근법으로 부분상악골 절제술을 시행할 수 있지만, 시야확보가 어려운 경우 상협부피판 접근법을 이용하여 충분한 시야를

확보한 상태에서 시행하도록 한다.

방사선 치료시엔 상, 하악골 모두에서 방사선성 골괴사의 가능성이 증가하게 되므로 술전에 미리 예후가 불량한 치아들을 검사하여 술중에 모두 발치하고 불소도포를 통하여 방사선 치료후 필연적으로 나타나는 구강건조증으로 인한 우식증을 예방하도록 한다.

5) 구 순

초기병소인 경우 V 또는 W 형태의 썩기모양으로 절제하고 일차봉합하며 변연확보가 충분할 경우 90% 이상에서 완치된다. 구각부의 경우 심미적으로나 기능적으로 방사선 치료가 더 좋다는 보고가 많지만, 치료법의 선택은 기대되는 심미적, 기능적 결과, 환자의 요구, 의사의 철학에 의존한다. 진행된 종양은 수술과 방사선 치료를 병용하며 절제 부위가 큰 경우 점막 전진피판이나 부분층 피부이식이 이용된다.

6) 구강저

크기가 2cm 이하인 경우엔 증상이 거의 없으며, 초기 종양은 악하선 분비관 가까이 흥반성 병소로 나타나거나 측방성장시 궤양으로 나타난다. 설측이나 이신경 분포부위의 감각소실 또는 혀의 움직임에 제한이 있는 경우 심부까지 종양의 침윤성 성장이 이루어졌음을 짐작할 수 있다. 종양이 성장하면 주위 어느 조직이든 침윤가능하며, 피부가 이환될 경우 경결감을 나타내기도 한다.

초기병소는 수술이나 방사선 치료로 가능하고, 경구강 접근법으로 적절한 변연을 확보할 수 있다. 결손부는 부분층 피부이식으로 재건하고 악하선 분비관은 후방으로 재위치시키거나 결찰한다.

결 론

구강암의 주된 치료법은 수술적 절제이며, 방사선과 항암화학요법 및 그 병용요법에 대해서는 아직도 많은

연구가 필요한 실정이다. 구강암 수술을 위한 접근법은 이러한 수술적 절제의 효과를 극대화하기 위함이며 궁극적으로는 안면부의 심미적, 기능적 장애를 최소화하여 환자의 삶의 질을 극대화하기 위함이다. 앞서

설명한 각 접근법의 장, 단점을 숙지하고 다양한 요인들을 고려하여 환자에게 가장 적합한 수술적 접근법 및 절제술을 선택할 수 있는 구강악안면외과의로서의 능력을 배양하여야 할 것이다.

참 고 문 헌

1. Eckel HE, Volling P, Pototschnig C, Zorowka P, Thumfart W. Transoral resection with staged discontinuous neck dissection for oral cavity and oropharynx squamous cell carcinoma. *Laryngoscope* 1995;105(1): 53-60.
2. Leeman CR, Tiwari R, Nauta JJ, Snow GB. Discontinuous vs incontinuity neck dissection in carcinoma of the oral cavity. *Arch Otolaryngol Head Neck Surg* 1991;117(9):1003-6.
3. Tesseroli MA, Calabrese L, Carvalho AL, Kowalski LP, Chiesa F. Discontinuous vs. in-continuity neck dissection in carcinoma of the oral cavity. Experience of two oncologic hospitals. *Acta Otorhinolaryngol Ital*. 2006 Dec;26(6):350-5.
4. Butlin HT. *Diseases of the tongue*. London: Cassell, 1885;331
5. Sedillot A. Paper presented to Academie des Sciences, 1844, *Gaz d' Hop* 1844;17:83.
6. Dubner S, Spiro RH. Median mandibulotomy: a critical assessment. *Head Neck* 1991;13(5):389-93.
7. Nam W, Kim HJ, Choi EC, Kim MK, Lee EW, Cha IH. Contributing factors to mandibulotomy complications: a retrospective study. *Oral Surg Oral Med Oral Pathol Oral Radiol Endod*. 2006 Mar;101(3):e65-70.
8. Nam W, Kim HJ, Chung SW, Choi EC, Cha IH. Modified mandibulotomy technique to reposition the hemimandibular segments. *J Oral Maxillofac Surg*. 2007 Jul;65(7):1433-5.
9. LaFerriere KA, Sessions DG, Thawley SE, Wood BJ, Ohura JH. Composite resection and reconstruction for oral cavity and oropharynx cancer. *Arch Otolaryngol* 1980;106:103-10.
10. Choi EC, Koh YH, Lee YH, Park HJ, Lee KH. Surgical approach to the oral cavity; techniques, advantages and disadvantages of pull through approach. *Korean J Otolaryngol* 2001;44:89-95.
11. Shah JP, Patel SG. *Head and neck surgery and oncology*. 3rd ed. London, New York, Edinburgh : Mosby, 2003;173-232
12. Eugene NM, James YS, Jeffrey NM, Ehab YN. *Cancer of the head and neck*. 4th ed. Philadelphia: Saunders, 2003;279-312