

투고일 : 2010. 10. 13

심사일 : 2010. 10. 15

게재확정일 : 2010. 10. 19

# CBCT를 이용한 3차원 안면비대칭분석

전남대학교 치의학전문대학원 구강악안면방사선학교실<sup>1)</sup>, 미시간대학교 치과대학 생물재료과학교실<sup>2)</sup>,  
 케이스웨스턴대학교 치과대학 교정학교실<sup>3)</sup>  
 부교수 윤숙자<sup>1)</sup>, 연구원 Rui-Feng Wang<sup>2)</sup>, 조교수 J. Martin Palomo<sup>3)</sup>

## ABSTRACT

### 3D Analysis of Facial Asymmetry using CBCT

<sup>1)</sup>Associate Professor, Department of Oral and Maxillofacial Radiology, School of Dentistry, Dental Science Research Institute, Chonnam National University, Gwangju, Korea

<sup>2)</sup>Research Laboratory Specialist Intermediate, Department of Biologic and Material Sciences, School of Dentistry, University of Michigan, Ann Arbor, MI

<sup>3)</sup>Department of Orthodontics at Case Western Reserve University, Cleveland, OH  
 Suk-Ja Yoon<sup>1)</sup>, Rui-Feng Wang<sup>2)</sup>, J. Martin Palomo<sup>3)</sup>

Accurate analysis of facial asymmetry prior to any orthognathic or orthodontic treatment plan is essential in ensuring good treatment result. Dental CBCT (Cone-beam Computed Tomography) provides as actual three-dimensional measurements of distance and angle without any radiographic magnification as medical CT provides, while its field of view is limited to the oral and maxillofacial area. CBCT is a useful tool for the diagnosis of facial asymmetry. The coordinates of facial landmarks are obtained from the 3D reconstruction software which enables the establishment of perpendicular planes and the identification of the landmarks. Then, the bilateral discrepancies of the landmarks are obtained as spherical polar coordinates which can show the amount of asymmetry and its direction. A method of 3D analysis of facial asymmetry using CBCT is introduced in this report.

Key words : Cone-beam Computed Tomography, Facial asymmetry, Polar coordinates

## 서론

CT 영상의 3차원 재구성 소프트웨어의 개발과 치과용 CBCT 개발로 치과에서 CT 사용 영역이 확대되었다. CT는 주로 염증, 낭, 종양, 외상 등의 위치와 범위, 형태에 대한 3차원 정보를 통해 질환을 진단하기 위해 사용되었다. 치과용 CBCT는 촬영 범위가 안면부에 제한되어 의과용 CT에 비해서는 대체적으로 방사선조사

량이 더 낮고 비용이 저렴하다는 장점이 있다. 치과용 CBCT는 임플란트 식립 전 치조골의 평가에 주로 사용되며 또한 심미교정치료를 위해서도 다양하게 활용된다. 치아 경사도의 3차원적 평가가 가능하여 교정치료 계획에 활용할 수 있다. 치아의 위치 및 형태를 주변 매복치아와 연관하여 평가할 수 있으며, 매복치아와 인접치아의 관계 및 치근 흡수 정도를 평가할 수 있다. 연조직의 두께와 돌출 정도, 혀의 위치와 크기, 기도에 대한

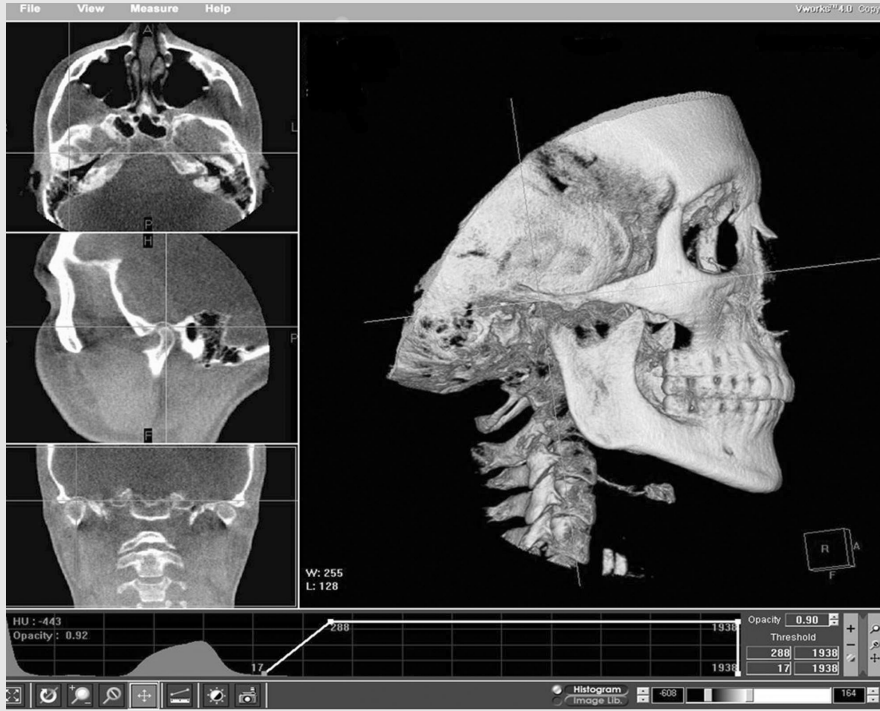


그림 A

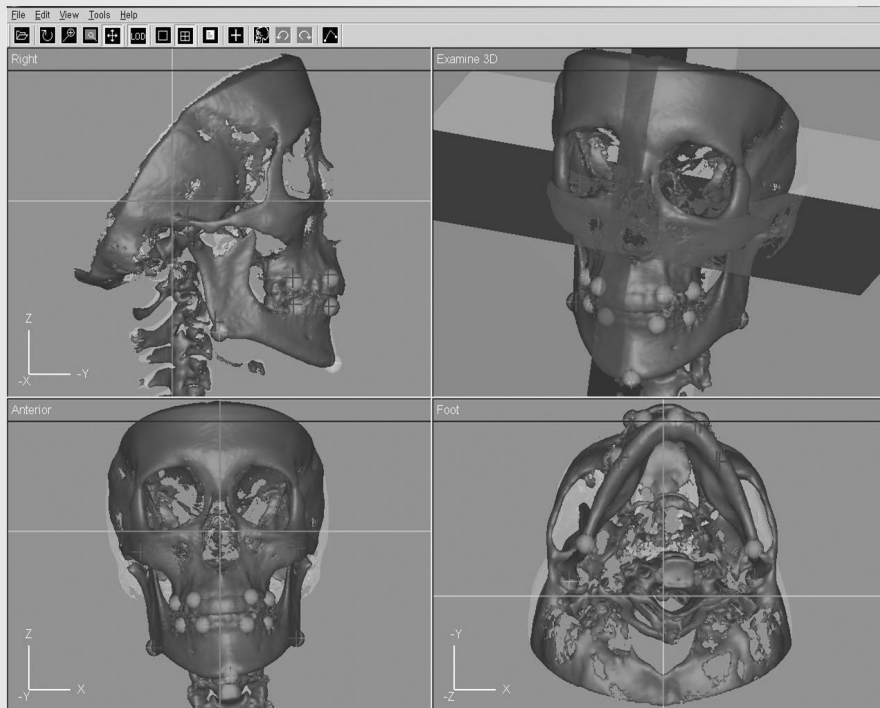


그림 B

그림 1. 3차원 안면비대칭분석의 예이다. 환자는 MeI 정중시상기준평면으로부터 좌측으로 6.46mm 편위되어 있다. 환자의 좌측을 편위축, 우측을 반대축으로 지정하였다. A. 다면재구성상(MPR)에서 위치를 3차원적으로 확인하면서 계측점 위치를 지정하였다. Cd를 지정하는 예의 그림이다. B. 세 개의 서로 직각인 평면을 설정하여 각 계측점의 위치값을 좌표계로 얻는다.

평가도 가능하다. 3차원 입체 영상에 의해 악교정 수술 후 하악과두 흡수 및 변형, 위치 변화를 확인할 수 있다. 또한 3차원 영상은 환자의 안면 비대칭 정도 평가에 정확하고 유용한 정보를 제공한다<sup>1)</sup>.

사람들의 심미에 대한 관심도가 높아지면서 안면비대칭에 대한 관심 역시 고조되고 있다. 안면비대칭 분석은 주로 후전방두부규격방사선사진에 의존되었지만 치과용 CBCT의 개발과 함께 치과에서의 3차원 영상 재구성에 의한 안면비대칭이 가능하게 되었다. 의과용 CT 영상을 이용한 3차원 안면비대칭 분석법은 이미 여러 연구자에 의해 개발 및 보고되었으며, CBCT를 이용한 분석에서도 동일하게 적용될 수 있다<sup>2-6)</sup>. 본 지면에서는 CBCT를 3차원 안면비대칭 분석의 예를 보고하고자 한다.

## 재료 및 방법

CBCT 영상은 MerCuray(Hitachi, Japan) 장비의 P 모드(직경 15 cm의 구 형태의 영상)를 사용하고 있으며, 3차원 안면비대칭 분석을 위해 Vworks+Vsurgery(Cybermed, Seoul, Korea)를 사용하고 있으며, 분석 방법은 아래의 절차에 의해 시행한다. 우선 Vworks에서 Volume rendered image로부터 Shaded surface display(SSD)를 얻은 후 V-surgery Project를 생성한다.

### 1. 3개의 서로 수직인 기준평면의 구성

의과용 CT에서와는 달리 제한된 촬영범위에 의해 Porion, Crista galli, Prechiasmatic groove, Opisthion 등을 기준평면 설정에 사용할 수 없기 때문에, 다른 점들을 선택하게 된다. 양측 Orbitale와 Sella turcica의 기저점(S)을 사용하여 수평기준평면을 설정한다. 수평기준평면에 대해서 수직이면서 Nasion과 Dent(Most superior point of the odontoid process of the 2nd cervical

vertebra)을 지나는 평면으로 정중시상기준평면을 설정한다. 수평 및 정중시상기준평면에 수직이면서 Dent를 지나는 평면을 관상기준평면으로 설정한다.

### 2. 계측점의 설정

하악과두의 최상방점(Cd), 하악각의 대표적인 점, 즉 측방두부규격방사선사진에서 Gonion에 해당하는 점(Go), 하악정중부의 최하방점 (Me), 상악견치, 상악제1대구치, 하악견치, 하악제1대구치의 백악법랑경계의 중앙점(U3, U6, L3, L6)을 설정한다. 이 때 volume rendered image와 SSD가 연동되어 있기 때문에 관찰하기 편리한 volume rendered image에서 계측점을 설정한다. 또한 다면재구성상(Multiplanar reconstruction image, MPR)에서 계측점 위치의 정확도를 확인한다(그림 1).

### 3. 계측점의 좌표계(x,y,z) 및 편위측과 반대측 간의 차이(dx, dy, dz) 획득

Vworks에서 설정한 세 개의 기준평면과 계측점의 정보가 Vsurgery로 자동 전달되며 Vsurgery에서 measurement tool을 사용하여 각 계측점의 정중시상, 관상 및 수평기준평면까지의 수직거리로 좌표계(x,y,z)를 얻는다. 이 때 x 값은 절대값을 얻어서 좌우 양측의 계측점을 한 쪽으로 몰아 두는 듯이 값을 얻는다. 모든 계측점은 관상기준면에 대해 전방에 있고, 수평기준면에 대해 하방에 있으므로 y, z는 (-)값으로 얻는다. 환자의 좌우 양쪽 중 Me이 있는 위치를 편위측으로 설정하고 편위측과 반대측 계측점 간의 차이를(dx, dy, dz)로 얻는다.

### 4. 계측점의 비대칭정도, 수평각도, 수직각도 (v, θ, ϕ) 획득

각 계측점의 비대칭정도를(dx, dy, dz)의 벡터(v)로 얻고 이 벡터의 수평각도(θ)와 수직각도(ϕ)를 얻는다. 이는 직각좌표계를 구면 극좌표계로 얻음으로써 가능하다.(그림2, 표1).

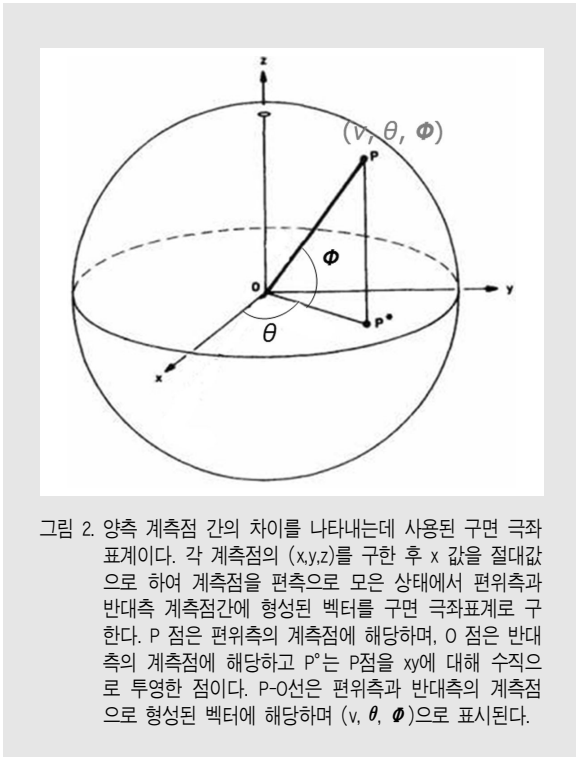


그림 2. 양측 계측점 간의 차이를 나타내는데 사용된 구면 극좌표계이다. 각 계측점의 (x,y,z)를 구한 후 x 값을 절대값으로 하여 계측점을 편측으로 모은 상태에서 편위측과 반대측 계측점간에 형성된 벡터를 구면 극좌표계로 구한다. P 점은 편위측의 계측점에 해당하며, O 점은 반대측의 계측점에 해당하고 P'는 P점을 xy에 대해 수직으로 투영한 점이다. P-O선은 편위측과 반대측의 계측점으로 형성된 벡터에 해당하며 (v, θ, φ)으로 표시된다.

	비대칭정도(ν)	수평각도(θ)	수직각도(φ)
Cd	2.63mm	-2.32°	0.77°
Go	8.73mm	0.36°	0.63°
U3	3.56mm	0.35°	0.48°
U6	3.60mm	0.29°	0.64°
L3	6.13mm	0.14°	0.04°
L6	5.38mm	0.35°	0.20°

표 1. 그림 1의 환자에서 양측 계측점 간의 차이를 구면 극좌표계로 얻은 값이다. 안면비대칭정도(벡터값)가 Go, L3, L6, U6, U3, Cd 순서이다. 벡터의 수평각도와 수직각도가 표시되어 안면비대칭에 미치는 수평적 요인과 수직적 요인이 확인가능하다.

## 고찰

일반방사선사진은 구강악안면부위 질환 진단과 심미교정 진단에 유용하게 사용되어 왔다. 그러나 일반방사선사진은 방사선원과 환자, 필름 간의 위치 관계에 의해 영상이 결정되는 2차원 영상이라는 한계점이 있다. 사람의 구강악안면부위는 많은 구조물들이 3차원적으로 구성되어 있는 반면, 일반방사선사진의 2차원의 왜곡, 중첩되고 확대된 정보로는 정확한 진

단에 이르기 어려운 경우가 많다. 사람의 구조가 3차원이기 때문에 3차원 영상이 사람의 구조를 가장 잘 표현해 줄 수 있다. 치과용 CBCT는 의과용 CT와 마찬가지로 해부학적 구조물의 3차원 영상을 제공하면서 정확한 거리 및 각도 측정이 가능하다. 치과용 CBCT 영상으로부터 3차원 재구성 소프트웨어를 사용하여 3차원적 안면구조를 정확하게 표현할 수 있으며, 안면의 양측 계측점간의 차이를 구하여 비대칭 정도를 평가하여 그 결과를 치료계획에 반영할 수 있다.

본 보고에서 기술한 방법에 의하면, 세 개의 서로 수직인 평면을 얻은 후 계측점에 대한 위치값을 좌표계로 얻고, 양측의 차이를 구면 극좌표계로 전환시켜, 양측 계측점의 비대칭의 정도를 벡터값으로 간단히 표현할 수 있다. 극좌표계를 사용하여 비대칭의 정도를 벡터로 얻을 뿐 아니라 벡터의 수평, 수직각도로 비대칭을 일으키는 요인을 분석할 수 있다. 이와 같은 방법으로 환자의 비대칭의 정도와 요인을 정확하게 분석할 수 있다.

이와 같은 3차원 분석법은 계측점에 대한 좌표계를 얻는 기본적인 단계를 거치기 때문에 정확한 평면 설정이 중요하다. 특히 안면비대칭분석을 위해서는 정중시상기준평면의 설정이 정확해야 한다. 저자들이 사용한 CBCT 영상은 촬영범위가 제한된 구면상을 얻기 때문에 foramen magnum 부위가 촬영되지 않으므로 foramen magnum 부위에 있는 계측점을 사용하여 정중시상기준평면을 설정할 수 없다. 또한 촬영 범위에서 벗어나는 Crista galli, Prechiasmatic groove 등을 기준평면 설정에 사용할 수 없기 때문에 다른 계측점을 선택하게 된다. 저자들은 수평기준평면을 양측 Orbitale와 S 점을 사용하여 설정한 후 이에 대해서 수직이면서 Nasion과 Dent을 지나는 평면으로 정중시상기준평면을 설정하였다.

CBCT의 Volume rendered image에서는 과두돌기와 같이 피질골이 매우 얇은 골조직은 영상이 뚜렷하게 확인이 되지 않고 하악골만을 상악에서 분리해

내는 작업 후에도 과두돌기 부분의 계측점이 잘 인식되지 않는다. 이것은 CBCT가 의과용 CT에서와는 다른 CT number 체계로 영상을 획득하기 때문이다<sup>7)</sup>. 이런 계측점은 MPR에서는 확인이 가능하기 때문에 3차원적 위치를 평가하면서 지정할 수 있으며 MPR에서 지정한 정보가 Volume rendered image에 함께 연동되므로 어려움 없이 지정할 수 있다. MPR과 Volume rendered image, SSD가 모두 연동되기 때문에 경우에 따라 필요한 영상을 사용할 수 있다.

3차원 재구성 소프트웨어에서 히스토그램을 사용하여 영상 밀도를 조절하면 골조직 뿐 아니고 연조직까지도 분석이 가능하기 때문에 CBCT를 이용한 3차원 안면비대칭 분석은 더욱 폭넓고 다양해 질 것으로 생각된다. CBCT를 사용한 3차원 안면비대칭 분석에 있어서 주의할 점은 방사선노출량이 비록 의과용 CT에 비해서는 낮지만 일반방사선사진촬영보다는 높다는 것이다. 반드시 3차원적 분석이 필요한 경우에 한하여 선택적으로 CBCT를 촬영해야 한다<sup>8-10)</sup>.

## 참 고 문 헌

1. Lee DH, Lee JS, Yoon SJ, Kang BC. Three dimensional evaluation of impacted mesiodens using dental cone beam CT. Korean J Oral Maxillofac Radiol 2010;40:109-14.
2. Katsumata A, Fujishita M, Maeda M, Arijii Y, Arijii E, Langlais RP. 3D-CT evaluation of facial asymmetry. Oral Surg Oral Med Oral Pathol Oral Radiol Endod 2005;99:212-20.
3. Hwang HS, Hwang CH, Lee KH, Kang BC. Maxillofacial 3-dimensional image analysis for the diagnosis of facial asymmetry. Am J Orthod Dentofacial Orthop 2006;130:779-85.
4. Park SH, Yu HS, Kim KD, Lee KJ, Baik HS. A proposal for a new analysis of craniofacial morphology by 3-dimensional computed tomography. Am J Orthod Dentofacial Orthop 2006;129:600.e23-34.
5. Baek SH, Cho IS, Chang YI, Kim MJ. Skeletodental factors affecting chin point deviation in female patients with Class III malocclusion and facial asymmetry: a three-dimensional analysis using computed tomography. Oral Surg Oral Med Oral Pathol Oral Radiol Endod 2007;104:628-39.
6. Yoon SJ, Lim HJ, Kang BC, Hwang HS. Three dimensional CT analysis of facial asymmetry. Korean J Oral Maxillofac Radiol 2007;37:45-51.
7. Kim DS, Han WJ, Kim EK. Comparison of CT numbers between cone-beam CT and multi-detector CT. Korean J Oral Maxillofac Radiol 2010;40:63-8.
8. Kim SY, Han JW, Park IW. Comparison of cone beam CT and conventional CT in absorbed and effective dose. Korean J Oral Maxillofac Radiol 2008;38:7-15.
9. Ludlow JB. Dose and risk in dental diagnostic imaging: with emphasis on dosimetry of CBCT. Korean J Oral Maxillofac Radiol 2009;39:175-84.
10. Farman AG, Scarfe WC. Development of imaging selection criteria and procedures should precede cephalometric assessment with cone-beam computed tomography. Am J Orthod Dentofacial Orthop 2006;130:257-65.