

투고일 : 2010. 10. 14

심사일 : 2010. 10. 15

게재확정일 : 2010. 10. 21

외과학과 근관치료학 영역에서 콘빔형전산화단층영상 활용

경희대학교 치의학전문대학원, 구강악안면방사선학교실

김 규 태

ABSTRACT

Using cone-beam computed tomography in oral surgery and endodontics.

Department of Oral and Maxillofacial Radiology, School of Dentistry, Kyung Hee University

Gyu-Tae Kim, D.M.D., Ph.D.

The use of cone-beam computed tomography(CBCT) image has been increased. Usually, the dentists use this images for the implant or orthodontic treatment. In this article, CBCT examples for oral surgery and endodontics are presented. CBCT is very useful when dentists extract teeth or provide endodontic treatment. The disadvantage of the CBCT image is also discussed simply. Clinicians could provide higher quality of medical care with CBCT.

Key words : Cone-Beam Computed Tomography; Surgery, Oral; Endodontics

서론

콘빔형전산화단층영상(cone-beam computed tomography; CBCT)은 기존의 전산화단층영상을 대체하는 수단으로 치과영역에서 이용이 늘어나고 있다.¹⁾ 치과영역에서는 주로 임플란트 시술 증가와, 장비의 국산화에 힘입어 많은 병·의원에 설치되고 있다. 또한, 다면재구성 소프트웨어의 발달도 CBCT의 보급에 영향을 미쳤다.

기존의 치근단영상이나 파노라마영상이 평면에 상을 만드는데 비해, CT영상과 CBCT영상은 입체, 3차원 그대로의 값을 가지고 있다. 3차원의 값을 가지고 있는 최소한의 단위를 체적소(voxel)라 하는데, CT영상과

CBCT영상은, 원기둥 혹은 구 형태로 이 voxel들을 좌표에 맞춰 구성해 놓은 입체물이다. 이전까지 2차원인 평면상으로만 볼 수 밖에 없었던 환자의 상태를 CBCT영상은 입체로 표현할 수 있으며, 겹쳐진 구조물을 제거하여 관찰할 수 있으므로 술자가 구조를 파악하기 쉬워졌다. 기존의 방사선영상으로 파악하기 위해서는 영상 획득시 구내촬영기의 관구를 수평 혹은 수직으로 이동시켜 수 개의 영상을 얻어야 하였다. 이 후에도 적절한 영상배열과 해석이 필요하여 어느 정도 익숙해지지 않으면 실수의 여지가 있었다. 이에 비해 CBCT 영상은 한 번의 노출로 입체적인 영상을 얻을 수 있어 술자에게는 매우 편리한 영상이다. 복수의 촬영이 한 번의 촬영으로 최소화 되므로 환자에게도 이온화 방사

선의 노출을 감소 시키는 이점도 있다.

본고에서는 임플란트 시술 이외에도 외과시술과 근관치료시술에 활용되는 CBCT영상을 실제 임상증례의 사진으로 소개한다.

연구방법

경희의료원 치과병원의 CBCT 영상을 검토하였다. 모든 CBCT 영상은 PSR-9000(Asahi Roentgen Inc., Co., LTD., Kyoto, Japan)과 Alphard-vega(Asahi Roentgen Inc., Co., LTD., Kyoto, Japan) dental CT system을 이용하여 얻었다. PSR-9000 system은 영상증강장치(image intensifier; II), Alphard system은 flat panel detector(FPD)를 각각 디지털 상수용기(digital image receptor)로 이용한다. dental CT system에서 얻어진 영상들은 OnDemand 3D 소프트웨어를 이용하여 재구성하여 활용하고 있다. 이를

소프트웨어를 이용하여 임상 각과의 단말기에서 술자가 직접 조회할 수 있다.

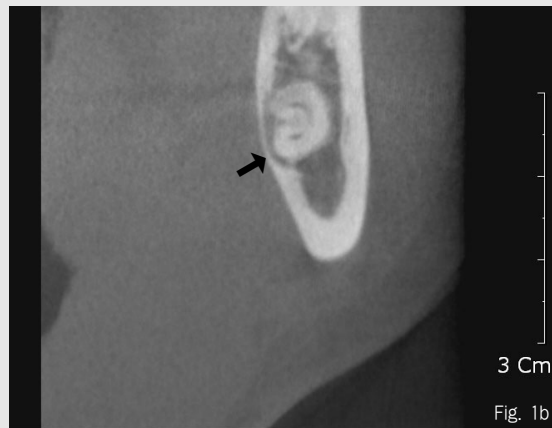
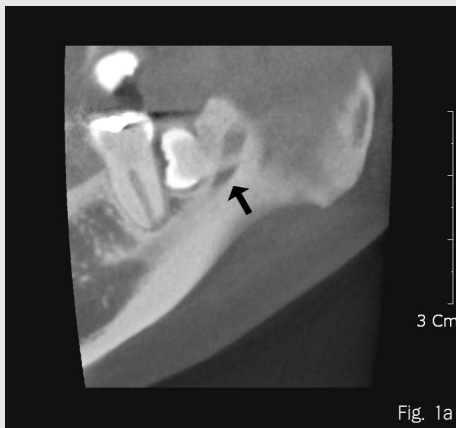영상

1. 외과영역에서 활용

1) 발치 시 CBCT 활용

주로 하악 제3 대구치의 발치 시 많이 활용하고 있다. 제3 대구치 하방으로는 하악관이 주행하고 있으며, 설측 피질골판과 가깝게 위치하거나, 피질골판을 비박시키는 경우도 종종 관찰된다(Fig. 1). 또 매복된 제3 대구치의 치관에 의해 제2 대구치의 치근이 흡수된 경우도 적지 않게 관찰된다(Fig. 2). 제3 대구치 뿐만 아니라 매복치의 발치 시에도 이용되며, 교정치료 전에 발치나 외과적 개방술에도 도움을 준다(Fig. 3). 특히 상악정중부에서 발견되는 정중과잉치 발치 시는 유용하게 이용할 수 있다(Fig. 4). 치근단영상을 이용한

Figure 1. 하악관이 치근의 중심부를 지나고 있다. (a-panoramic section, b-cross section)



PACS(picture archiving and communicating system, 영상 저장 및 전송 체계) 서버로 저장한다. 이후 CBCT영상은 PiViewSTAR(INFINITT Healthcare Co., LTD, Seoul, Korea) PACS 소

위치결정법으로는 과잉치나 매복치가 인근 치아의 치근에 접촉했는지 알기 어려웠으나, CBCT 영상에서는 이를 술 전에 쉽게 파악할 수 있다.

Figure 2. 제3대구치에 의한 제2대구치의 치근 흡수. 치근단 영상에서는 원심측 치근의 치근막강이 관찰되나, 원심협측치근은 흡수되었다.

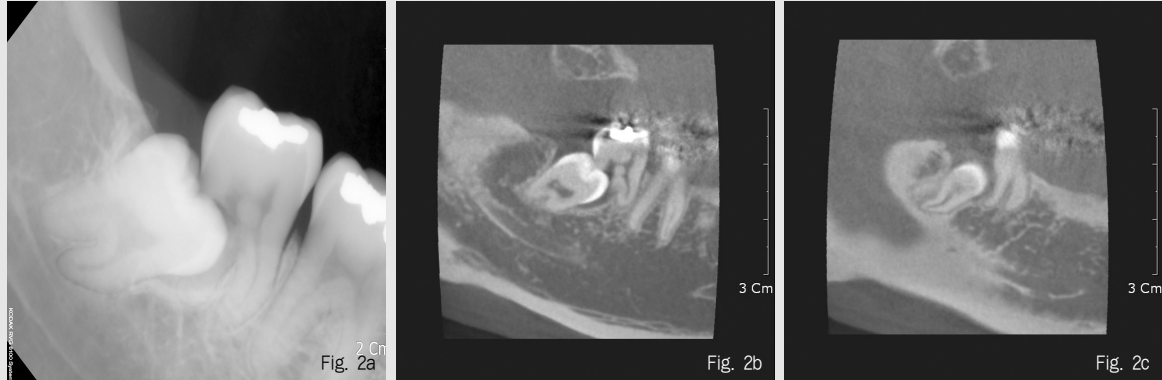


Figure 3. 매복 견치의 파노라마방사선영상(a, 부분확대영상)과 CBCT영상(b-panoramic section, c-axial section)

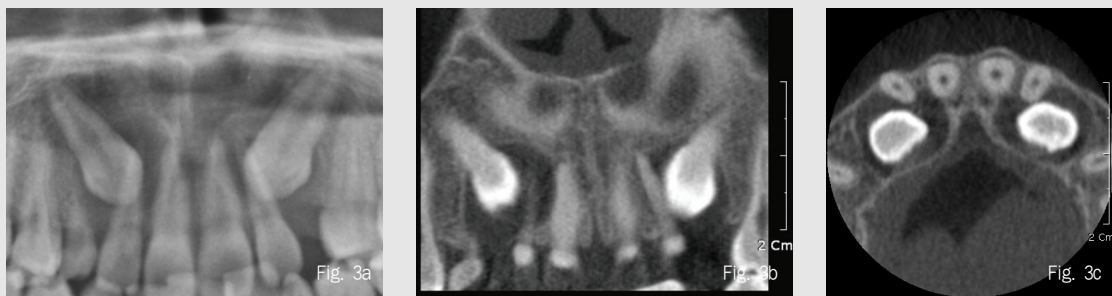
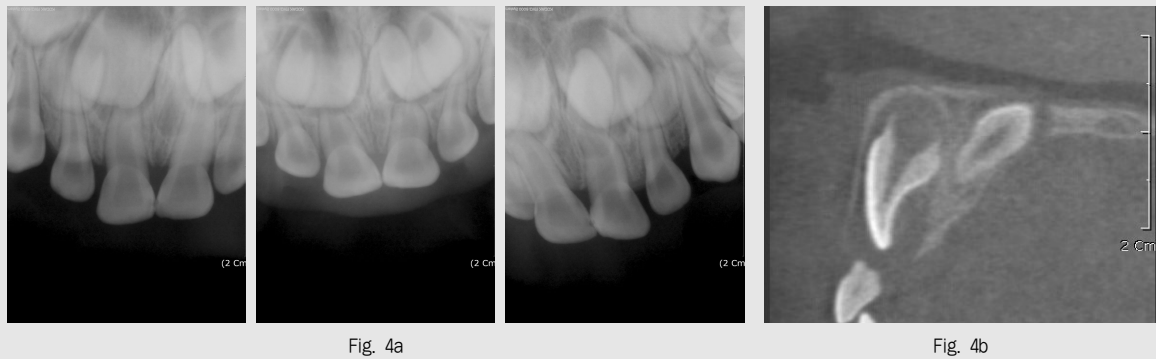


Figure 4. 매복 정중과잉치의 치근단방사선영상을 이용한 위치판별(a)과 CBCT cross section영상(b)



2) 악안면부 골 병소의 확인

병소의 확인과 병소 변연의 방사선학적 양상을 파악하는 데에 주로 사용되지만, 내부 물질의 종류를 알 수 없다는 한계가 있다. 하지만, 의과용 CT에 비해 해상도가 높아 의과용 CT에서는 표현되지 않는 경조직을 미세하게 관찰할 수 있다(Fig 5). 노출량이 의과용 CT보다 상대적으로 적어서 추적관찰을 할 경우도 적은 선량으로 촬영할 수 있는 방법이다²⁾. 또, 파노라마에서 발견되지 않은 병소가 CBCT영상에서 우연히 확인 되는 경우도 간혹 있다(Fig. 6).

최근 bisphosphonate 복용과 관련된 골수염의 증례가 증가하고 있으며, 학계에서도 주목하고 있다³⁾. 이러한 골수염의 특징적인 소견들을 CBCT영상에서 잘 관찰할 수 있다(Fig 7). 하지만 CBCT영상에서는 병소의 형태만 관찰할 수 있고, 원인이 어떤 것 인지가

지는 알 수 없어, 문진 시 병력조사가 매우 중요하다.

3) 골절확인

치아, 치조골, 상악골, 하악골, 악관절돌기, 광대뼈 등의 골절선과 전위를 확인하는 데에 이용 할 수 있다. 관독할 수 있는 부분은 각 CBCT 촬영기의 촬영 범위에 따라 다르다(Fig. 8). 치조골의 골절의 경우는 치근단영상이나 파노라마영상에서 놓치기 쉬운데, CBCT를 촬영하여 확인한다면 치료에 도움이 될 것이다(Fig. 9).

2.근관치료영역에서 활용

1) 근관 확인

협착된 치근관을 찾을 때 사용할 수 있다. CBCT의

Figure 5. 정중과잉치에서 발생한 함치성 낭 증례. 순측과 구개측 피질골이 비박, 팽윤되어 있다.(a,b,c) 비외의 바닥은 병소에 의해 흡수됨.

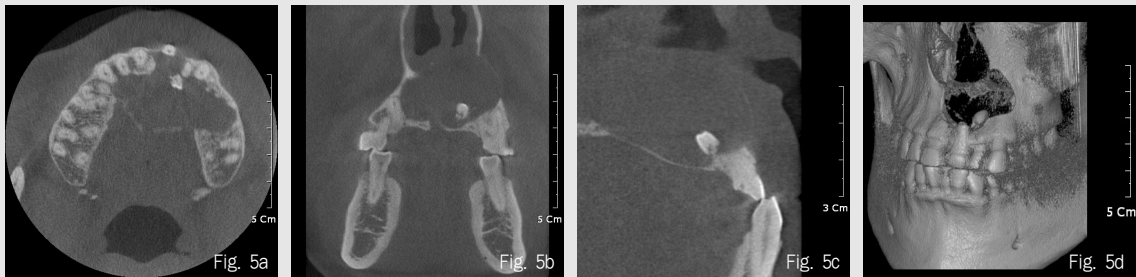


Figure 6. 파노라마방사선영상(a, 부분확대영상)에서는 확인 되지 않음. axial(b), cross(c) section영상에서 분지부에 방사선투과성 병소가 관찰됨

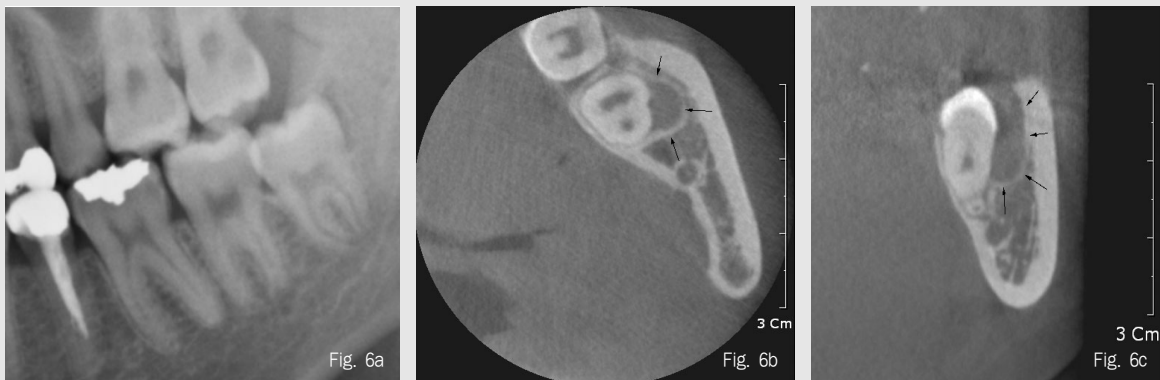

Figure 7. 악골골수염. 피질골의 표면이 부식되어 관찰된다. 골소주는 파괴되었다(a,b)

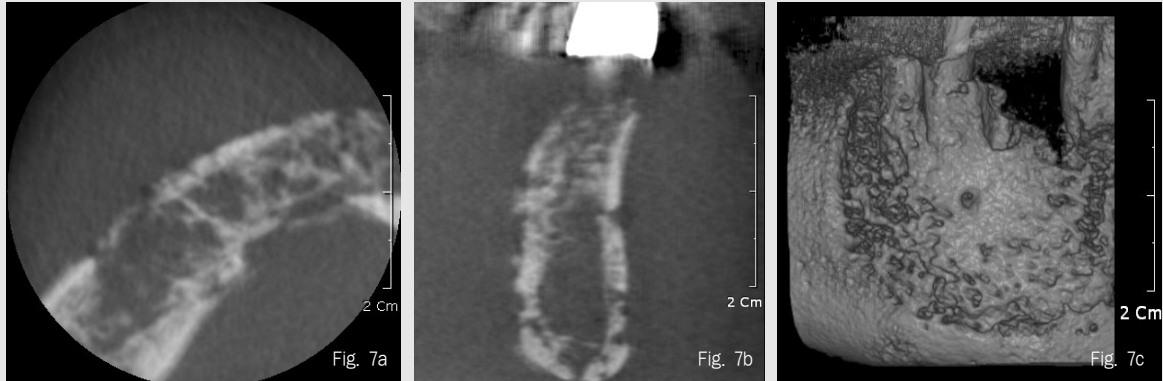


Figure 8. FOV(field of view, 영상 영역)에 따른 Alphasud-VEGA 영상의 크기 비교
(a) D-mode(51(D)x51(H) mm), (b) I-mode(102(D)x102(H) mm), (c) C-mode(200(D)x179(H) mm)

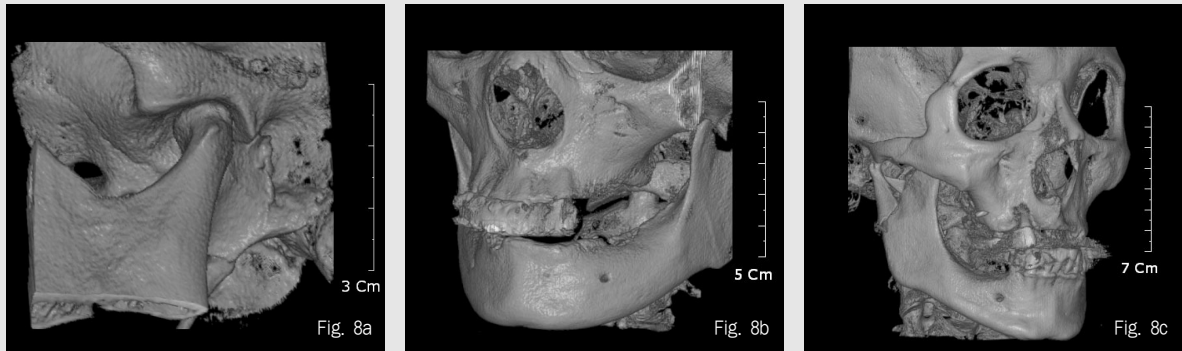


Figure 9. 협측치조골판의 골절. a) cross section, b) axial section, c) 3D 영상. 3D 영상에서는 치아의 수직파절과 치조골의 골절이 한 눈에 관찰된다.

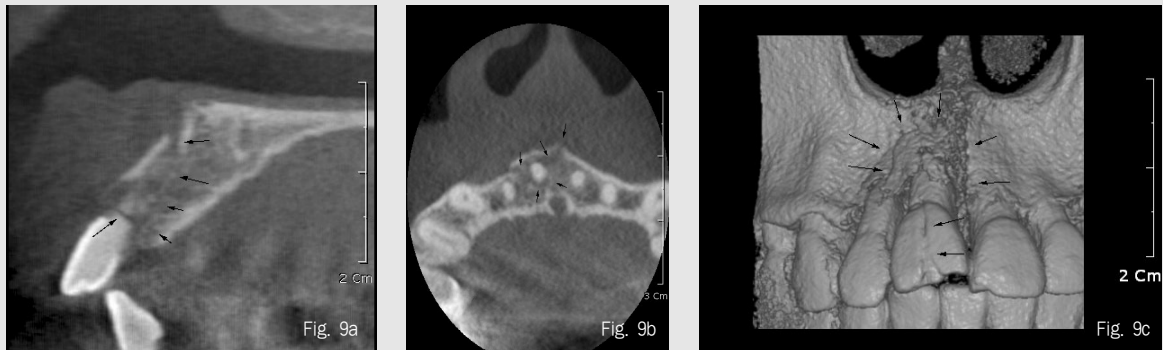


Figure 10. 근심협착 치근관. 대조도를 높여서 관찰한 axial section(a). 대조도를 변화시킨 cross section(b,c). 고대조도 영상(c)에서 희미하게 치근관의 주행이 관찰된다.

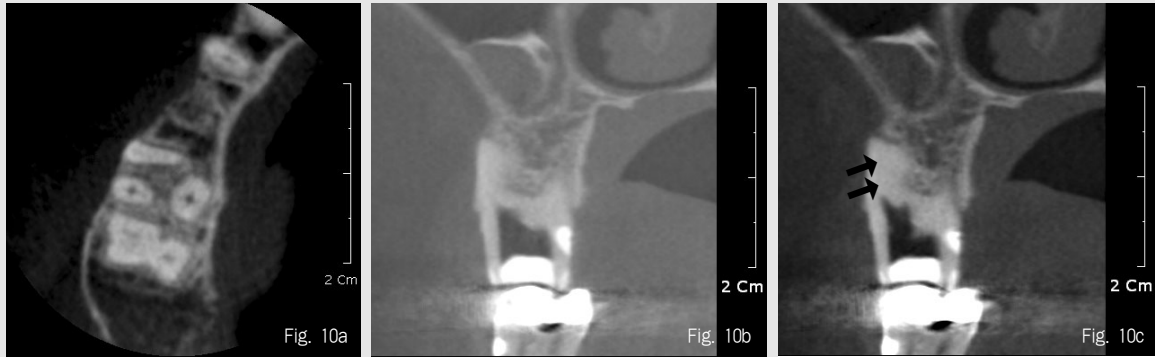


Figure 11. c-shaped canal

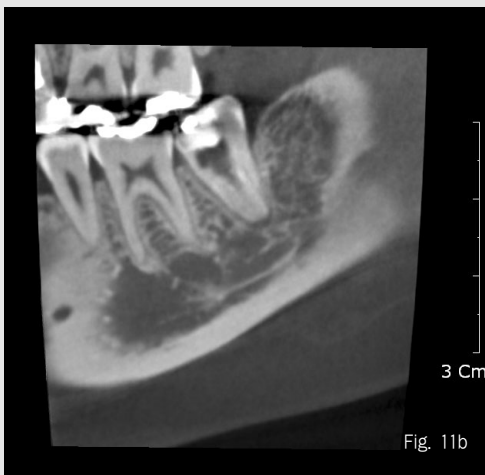
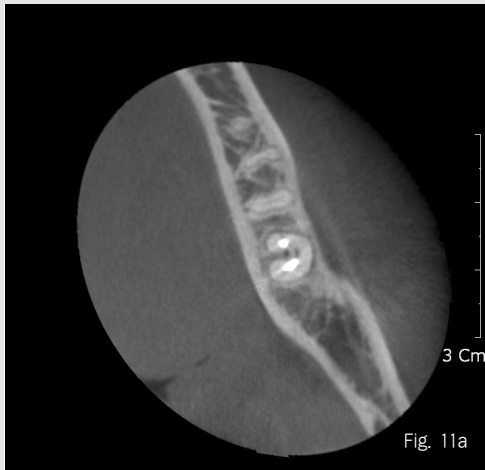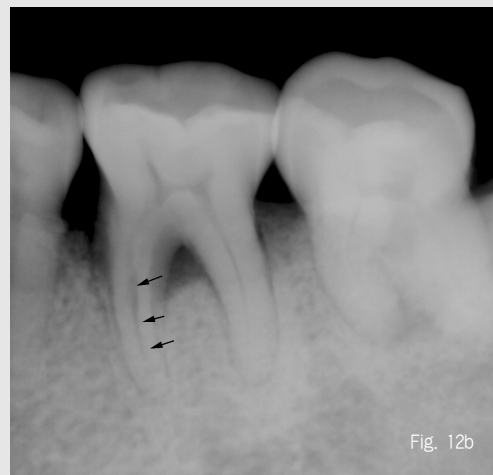

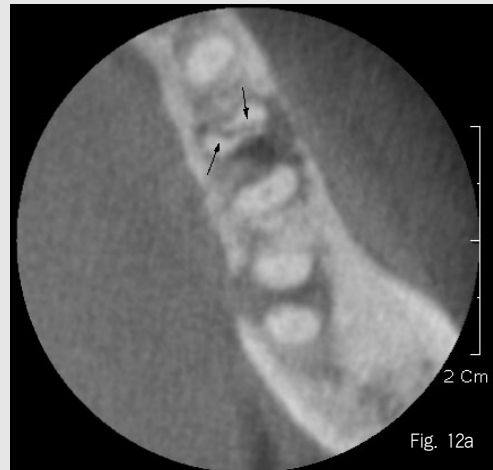
Figure 12. 치근의 수직파절



경우 대조도가 매우 높은 편은 아니므로 window width/level(대조도/밝기와 거의 비슷함)을 잘 조절하면 발견 가능성이 높아진다(Fig 10). 하악 제2 대구치에서 c-shaped canal도 흔히 관찰된다(Fig. 11).

2) 치근파절

초기의 치근파절에는 CBCT에서도 관찰할 수 없는 경우가 많다. 어느 정도 진행 된 치근파절은 치근단영상의 경우보다 조기에 발견할 수 있다(Fig. 12).

3) 부근관

상악 제1대구치 근심협측치근에서 주로 관찰할 수 있다(Fig. 10). 간혹 하악 전치에서 발견되는 경우도 있다.

3. 한계점

1) 환자의 움직임

파노라마영상과 마찬가지로 환자가 촬영 시 움직일 가능성은 항상 존재한다. 비교적 긴 촬영시간과 앉거나 서있는 상태에서 촬영하므로 그로 인해 두부가 불안정해 움직이는 경우가, 누워서 촬영하는 장치에 비해 상대적으로 많다(Fig. 13).

2) 인공물, 허상(artifacts)

CT영상에서는 여러 가지 아티팩트가 존재한다. 가장 눈에 띄는 아티팩트는 금속에 의한 아티팩트이다. 금속은 x-ray를 통과시키지 않기 때문에, 금속이 존재하면 주위의 정보가 결핍되어 일어나는 현상이다. 아말감이나 금속관, 임플란트 주위, 치근 충전물질, 금속 포스트 등의 주위에서도 발생된다(Fig. 14).

Figure 13. 환자의 움직임에 의한 motional unsharpness

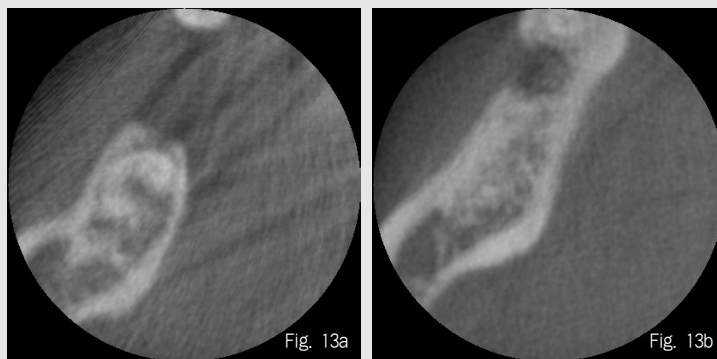


Figure 14. 금속물질(a), 임플란트(b), post(c), gutta-percha(d)에 의한 허상. d) 방사선불투과성 표지의 양 옆으로 방사선투과성 띠가 보인다.

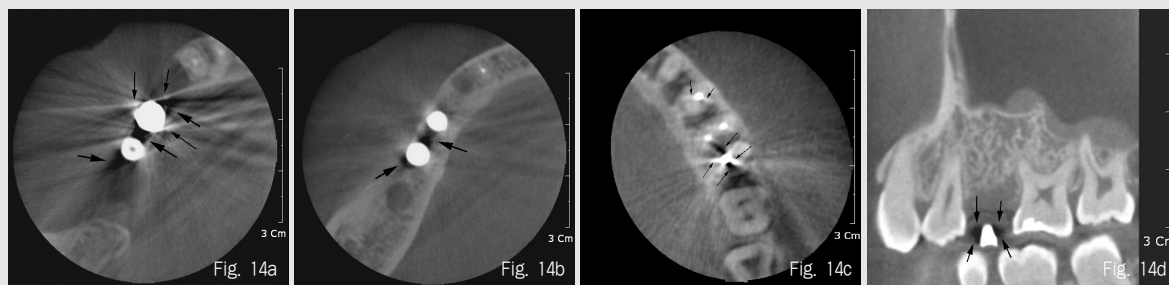
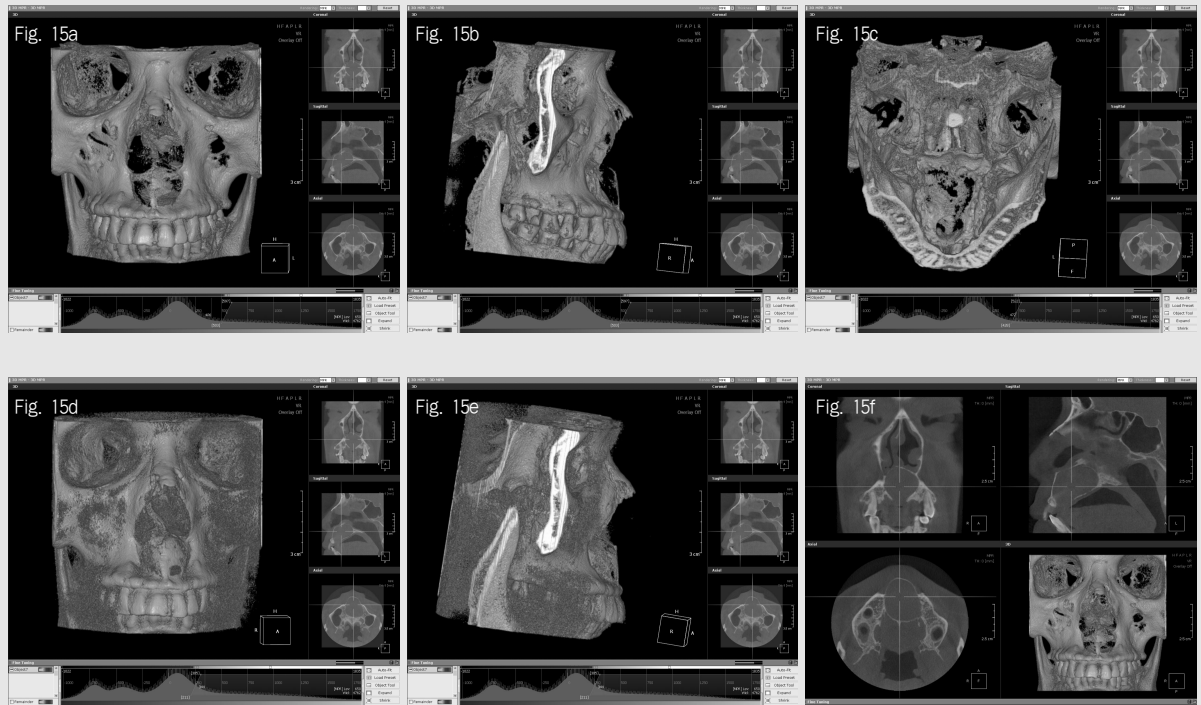


Figure 15. 역치에 따라 3차원영상의 표면 변화. a, b, c) 하방 그래프에서 역치가 500 근처로 설정되어 있음. b) 협측피질골이 표현되지 않음. c) 구개측 피질골도 대부분 파괴된 것으로 관찰됨. d,e) 역치를 200 정도에 설정. sagittal 영상(f)과 비슷하게 표현되나 표현되지 않은 부분이 존재함.



3) 부정확한 3차원 영상

대부분의 기본으로 설치되는 뷰어나 multiplanar reconstruction(MPR, 다면 재구성) 소프트웨어는 입체적인 영상을 표현하는 기능을 가지고 있다. 3차원 영상은 주로 히스토그램 상에서 직선의 위치를 이동시켜 보기 좋게 입체를 표현한다. 역치의 조절로 입체를 구성하기 때문에, MPR 영상을 보지 않고, 3차원 영상만을 보는 경우에는 주의가 필요하다. 실제로 MPR영상에서는 표현이 되지만 역치에 도달하지 못해 표현되지 않는 부분이 많기 때문에 3차원 영상은 참고 수단으로만 활용해야지, 환자의 상태를 완전히 보여준다고 생각해서는 곤란해질 수 있다(Fig 15).

결론

CBCT영상은 임상 각 분야에서 이전에는 경험하지 못한 영상을 제공하고 있다. 의과용 CT와는 달리 CBCT영상은 의과용 CT의 bone setting 영상에 해당하는 영상만 존재하기 때문에 골조직에 최적화된 영상이며, 경조직을 주로 다루는 치과의사에게 매우 적절한 영상이다. CT영상이건 CBCT영상이건 판독에는 해부학적인 지식과 병리학적인 지식이 필요하다. 장치의 기계적인 면과 더불어, 방사선과 조직 사이에 일어나는 물리학적 현상들, 그리고 장치의 장점과 단점을 이해하는 것이 영상의 판독에 많은 도움을 줄 것이다.

