

## 2

## 상악 중절치 치근 파절

제주대학교 의학전문대학원 치과학교실

조교수 백경원, 전임강사 김성준\*

## ABSTRACT

## Root fracture of maxillary central incisors: case report

Department of Dentistry, School of Medicine, Jeju National University  
Kyung-Won Baek, Sung-Joon Kim\*

Horizontal root fractures are defined as those that involve cementum, dentin and pulp, comprising from 0.5 to 7% of injuries in permanent dentition on dental trauma. Diagnosis is made through clinical findings and radiographic exams, the latter frequently being limited by the position of the fracture line. Treatment varies according to the displacement of crown portion and vitality of the fragments. Authors describe clinical cases of maxillary right central incisor with horizontal root fractures in dental clinic, Jeju National University Hospital.

Key words : Root, Fracture, Trauma, Injury, Incisor, Treatment.

## 서론

악안면 부위의 외상으로 인한 치아의 손상은 다양한 연령대에서 발생할 수 있으며, 가장 빈도가 높은 치아는 상악 중절치로서 치아 외상의 약 80% 정도를 차지하며, 그 다음으로 상악 측절치와 하악 중절치, 측절치 순으로 알려져 있다<sup>1-3)</sup>.

치아 외상은 아래와 같이 분류할 수 있다.

- (1) 법랑질의 불완전한 파절 또는 균열
- (2) 치수 노출 여부에 따라 달라지는 단순/복합 치관 파절
- (3) 법랑질, 상아질과 백악질을 포함한 치관-치근 파절
- (4) 백악질, 상아질과 치수가 파절된 치근 파절
- (5) 진탕, 아탈구, 측방탈구, 정출과 합입 등을 포함하는 치아 탈구
- (6) 중장기적으로 일어나는 치근 흡수

Corresponding author: Sung-joon Kim, DDS, MSD, Full-time Lecturer, Department of Dentistry, Jeju National University School of Medicine, 66 Jejudaeakno, 690-756, Jeju, Korea, E-Mail: samuelsj@jenu.ac.kr

이 중 수평 치근 파절은 자주 일어나지는 않는데 치아 외상의 0.5~7.0% 정도를 차지한다<sup>3~5)</sup>. 영구치열의 치근파절은 대부분 11~20세군에서 상악 전치부에서 발생하는 반면, 치근단 근점이 형성되지 않은 유수치는 수평적으로 파절 되는 경우는 거의 없다<sup>6)</sup>. 이는 어린 나이에서는 영구전치가 맹출의 다양한 단계에 있고, 치조와의 탄성이 이들 치아를 파절보다는 탈구에 취약하게 하기 때문인 것으로 생각된다. 유치열에서는 치근 발육이 완료되기 전에는 치근 파절이 흔하지 않으며, 치근 흡수가 시작되어 치근을 약화시키기 시작할 때 가장 많이 발생한다. 치근 파절은 대부분 전방부에 힘이 가해져 순측과 설측에 압박부를 형성하여 나타난다. 결과적으로 형성된 전단응력부가 파절 위치를 결정하게 된다. 치근이 수평적으로 파절된 경우 치관부 파절편은 다양한 각도로 변이될 수 있으나, 일반적으로 근단부 파절편은 변이되지 않는다. 치관부 파절편의 변이 정도로 파절의 위치를 예상할 수 있으며, 진탕과 같이 변이가 없는 근단부 파절부터 정출성 탈구와 같이 심하게 변이 되는 치경부 파절까지 보일 수 있다. 조직학적으로 보았을 때 치관부에서는 치주인대의 외상(파열이나 압축)이 관찰되고, 파절부에서는 치수의 신장과 열상이 관찰된다.

치근 파절의 치아의 임상소견은 대부분 약간의 정출과 설측 방향으로 변위를 보인다. 파절선의 위치가 치아 동요도의 정도를 결정하나, 대부분의 경우 탈구에 의한 변위와 파절에 의한 변위를 임상적으로 구분하기 쉽지 않아 진단은 절대적으로 방사선 소견에 의존한다. 파절선이 대부분 사선으로 주행하며, 방사선 촬영이 접근하기 좋은 각도에서 발생하기 때문에 용이하게 이뤄진다. 방사선 주사선의 각도가 파절면에 대해 최대 15~20도 이내이어야 관찰될 수 있으며, 따라서 방사선상 타원형의 방사선 투과상이 관찰된다면 수직각을 +15도, -15도 변화시켜 2장을 추가적으로 촬영한다<sup>7)</sup> (Fig. 1). 일반적으로 치근단이나 치근 중앙의 치근 파절은 순설측으로 가파른 치관측 경사를 보이

며, 치경부 1/3 파절의 경우 더 수평적인 양상으로 보인다.

저자는 제주대학교 병원에 상악 우측 중절치의 외상으로 내원하여 수평 치근 파절로 진단, 치료를 시행한 증례를 보고하고자 한다.

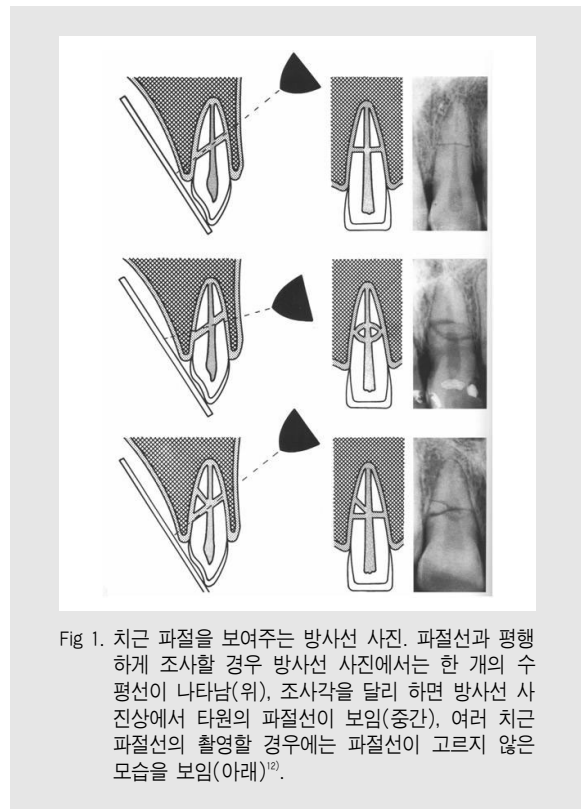


Fig 1. 치근 파절을 보여주는 방사선 사진. 파절선과 평행하게 조사할 경우 방사선 사진에서는 한 개의 수평선이 나타남(위), 조사각을 달리 하면 방사선 사진상에서 타원의 파절선이 보임(중간), 여러 치근 파절선의 촬영할 경우에는 파절선이 고르지 않은 모습을 보임(아래)<sup>7)</sup>.

## 증례

### 증례 1)

14세 남자 환자로, 내원 전일 오후 안면부에 야구공을 맞아 치과의원 내원 후, 본원으로 의뢰되었다. 초진시 상악 우측 중절치 치관부가 1~2mm 정도 정출되고, 수직적인 움직임을 보이는 3도의 동요도를 보이고, 타진에 민감하였다. 방사선 소견상 치경부 1/3의 수평 치근 파절이 관찰되었다(Fig. 2A). 즉시 파

절편의 정복과 Rigid wire-resin splinting을 시행하였으나, 치료까지의 시간 경과로 형성된 파절편 사이의 혈병 등으로 완전히 재위치 되지는 않은 것으로 보인다(Fig. 2B). 1개월 간격으로 검진 시행하며 추가적인 외상을 막기 위해 교합조정을 시행하였다. 이후 지속적으로 1도 정도의 낮은 동요도를 보이며, 축진, 타진 등 임상 증상은 양호하여 외상 15주 후 고정을 제거하였으며, 안정을 위해 유지 장치를 설측에 위치하였다(Fig. 2C). 외상 8개월 후 검진시 임상 증상은 없었으며, 전기 치수 검사시에도 인접 치아와 비슷한 소견을 보였으며, 동요도도 1도 이하의 소견을 보여 양호한 치유가 이뤄진 것으로 판단되었다(Fig. 2D). 같은 날 다른 각도로 촬영한 치근단 방사선 소견상 파절편 사이 간격은 관찰되나, 석회화된 조직 또는 결합조직으로 개재되어 치유되는 것으로 추측되는 양상을 보이고 있다(Fig. 2E). 추후 외상 치아의 합병증인 골유착이 관찰될 수 있으며, 악골의 성장 양상과

함께 해당 치아의 장기적 관찰이 필요하다.

증례 2)

42세 남자 환자가 내원일 새벽에 타인에게 주먹으로 안면부와 흉부 외상을 입었으며, 상악 중절치 교합시의 심한 통증으로 내원하였다. 상악 우측 중절치 1~2도의 동요도 보이고, 협측 치은의 약간의 점막하 출혈이 비쳐 보이는 정도로 관찰되나 치조골 파절의 소견은 보이지 않았다(Fig. 3A). 상악악 전치부 진탕으로 진단하고 교합 조정과 통증 조절을 위한 투약을 시행하였다. 이후 통증 있어 외상 2주 후 #11 치아 근관치료를 시작하였으며(Fig. 3B), 다른 외상 치아는 전기 치수 검사시 특이 소견을 보이지 않았다. 3주간 근관내 수산화칼슘 적용 후, 통법에 따라 근관치료를 종료하였으며, 이후 #11 치아는 약한 타진 반응 외에는 특이 소견이 없어 추가적인 처치는 시행하지 않았다. 외상 4개월 후 치근단 방사선상에서 충전된 근관

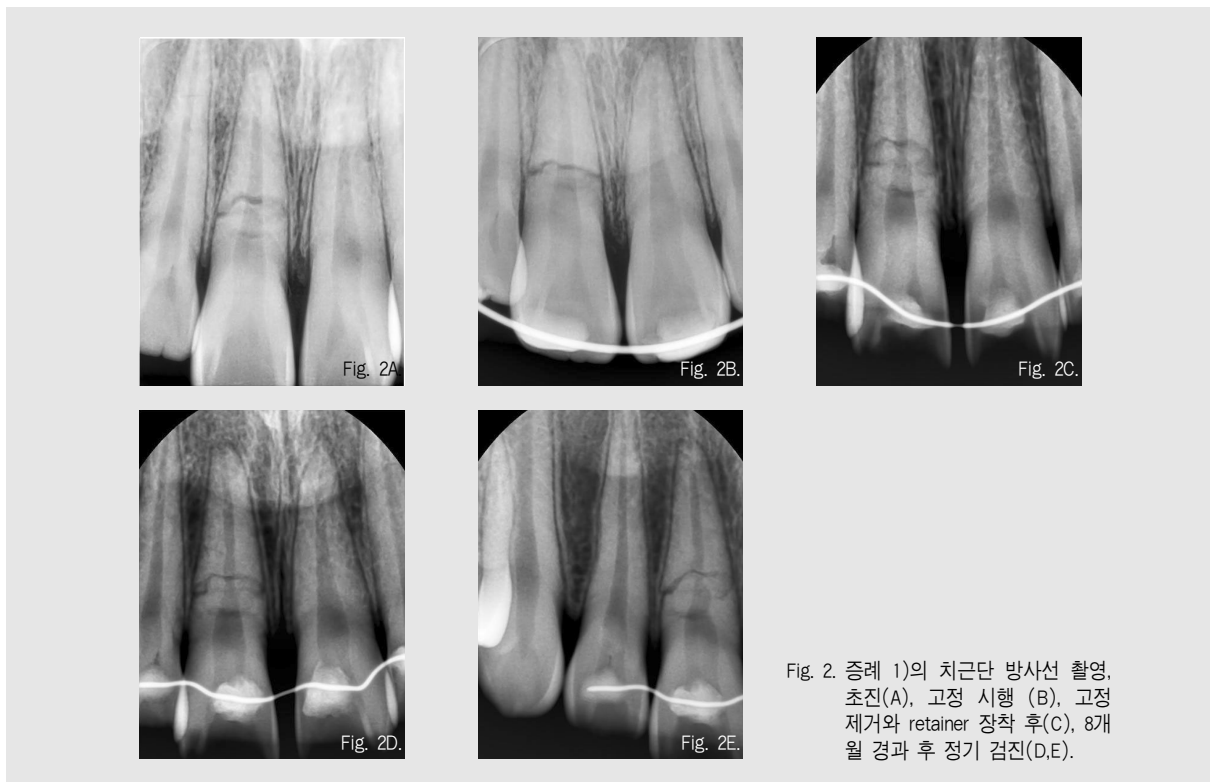


Fig. 2. 증례 1)의 치근단 방사선 촬영, 초진(A), 고정 시행 (B), 고정 제거와 retainer 장착 후(C), 8개월 경과 후 정기 검진(D,E).

상태와 측방 근관으로 추측되었던 공간으로의 충전재가 관찰되었고(Fig. 3C), 외상 9개월 방사선 상에서 중앙 1/3부위에서 근원심으로 이어진 파절선과 부분적 파절면의 흡수가 의심되었다(Fig. 3D). 임상 증상은 양호하였으나, 치관부 상태에 대한 향후 관찰이 요구된다.

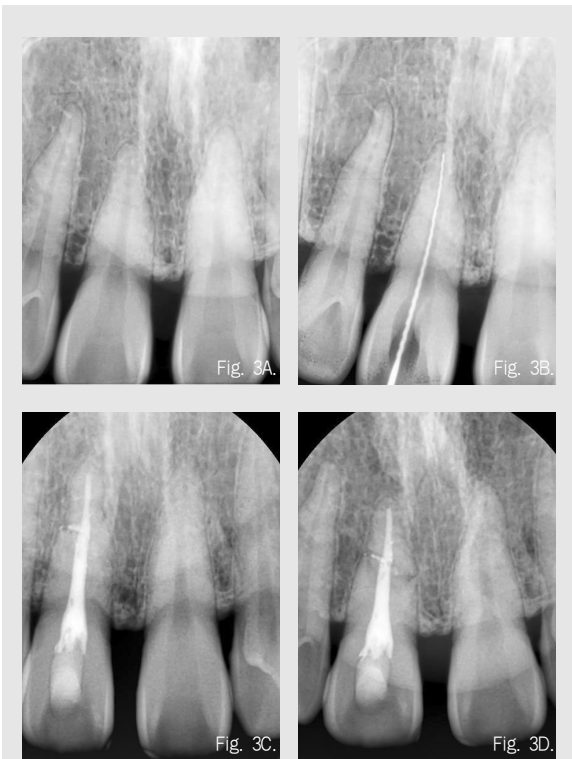


Fig. 3. 증례 2)의 치근단 방사선 촬영, 초진(A), 근관장 측정(B), 근관 충전 4개월 후(C), 외상 9개월 후 치근 파절선 관찰됨(D).

증례 3)

30세 남자 환자가 내원 전일 밤에 넘어져 안면부 외상으로 타 병원 응급실에서 안면부 처치만 받은 후, 치과 치료 위해 내원하였다. 내원 당시 임상적으로 #11 치아의 치근 파절이 의심되는 치관부의 구개측 변위가 관찰되었고, 치근단 방사선상에서 중앙 1/3 부위의 파절이 확인되었다(Fig. 4A). 즉시 변위된 치관부의 정복, Rigid wire-resin splinting과 교합 조절을

시행하였다(Fig. 4B). 초기의 냉, 온 자극과, 타진시의 반응은 점차 감소하여 7주 후에는 외상 치아 교합시에 약간의 타진 반응이 있었고 전기 치수 검사에는 인접치와 비슷한 양호한 반응(측정치 3/10에 반응)을 보였다. 7주 후의 방사선 소견으로 볼 때, 파절부 경계가 둥근 결합 조직으로의 치유로 양호한 결과가 예상된다(Fig. 4C).

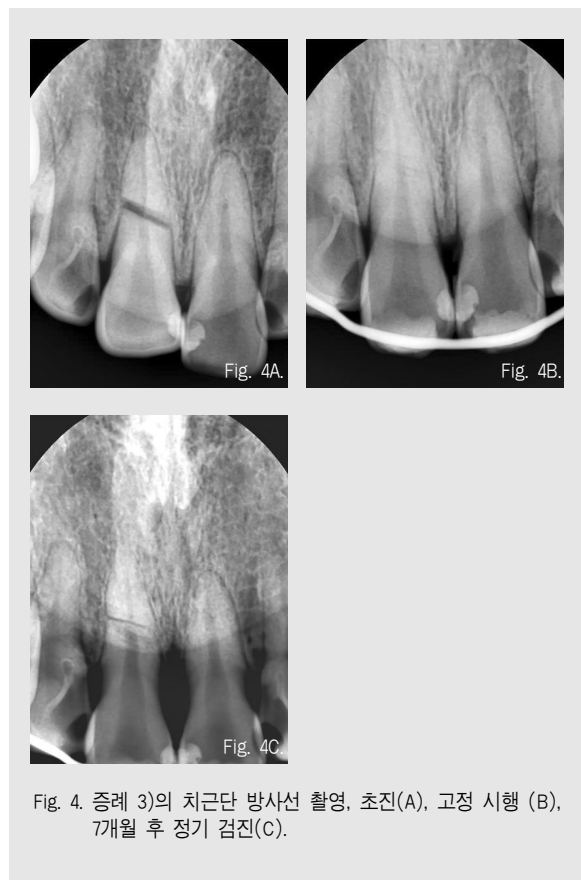

Fig. 4. 증례 3)의 치근단 방사선 촬영, 초진(A), 고정 시행 (B), 7개월 후 정기 검진(C).

증례 4)

안면부 외상으로 인하여 동시에 치관 파절, 치근 파절, 완전 탈구, 설측 변위 등이 동시에 일어난 증례로, 13세 남자 환자가 관광 목적으로 자전거를 타고 가다 넘어져 안면부 외상과 손, 무릎 부위 열상으로 응급실에 내원하였다. 안면부 외상으로 인하여 상순 부위 열상 외에 #11 치아 절단면의 Enamel-Dentin 파절,

중간 1/3의 수평 치근 파절과 이로 인한 2도의 동요도를 보이고 있었으며, #21 치아의 완전 탈구와 #22 치아 설측 변위로 인한 치주인대의 확대와 교합 장애를 보이고 있었다(Fig. 5A). #21 치아 완전 탈구되어 구강외 시간 10분 가량 지난 상태에서 우유에 1시간가량 보관되었으며, 이후 생리식염수에 교체하여 탈구후 2시간 경과후 재식 시행되었다. 방사선 검사로 진단 후, 국소 마취하에 #11, 21, 22 재식과 정복을 시행후, #13~23 치아까지 Rigid wire-resin splinting 시행하고, #11 절단면 파절부위에는 복합 레진을 충전하였다. 처치 후 치근단 방사선 상에서 근접된 파절선과 재식, 정복된 양상을 관찰할 수 있다(Fig. 5B, 5C). 추후 통증 조절과 감염 방지를 위한 투약 시행후, 타 시도인 환자 거주지로 추가 치료와 검진을 위해 전원 시행하였다.

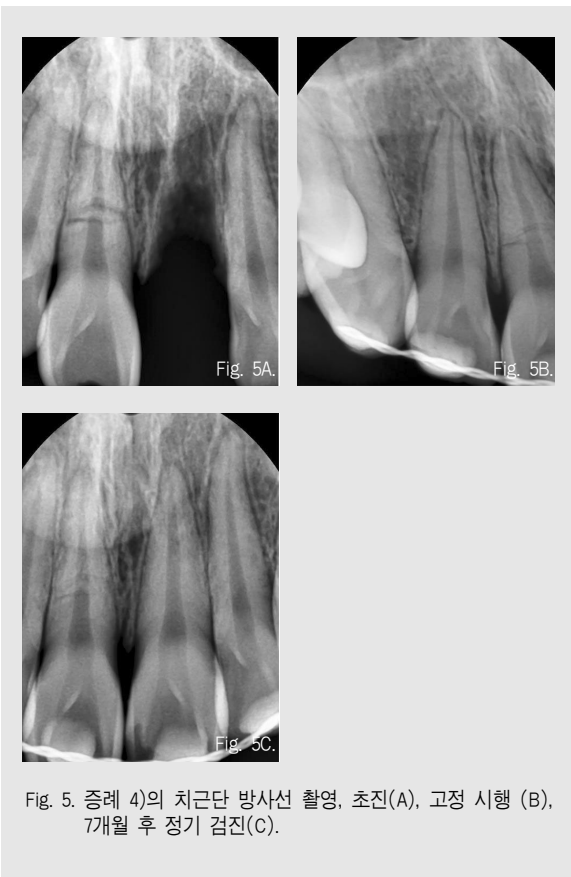

Fig. 5. 증례 4)의 치근단 방사선 촬영, 초진(A), 고정 시행 (B), 7개월 후 정기 검진(C).

## 고찰

수평 치근 파절시 치유에 영향을 주는 요소는 다음과 같다.

- (1) 치관부 변이 정도와 파절편의 동요도<sup>3,6,8,9)</sup>
- (2) 빠른 치료, 파절편의 재위치, 그리고 2개월에서 4개월간의 고정<sup>7,9,10)</sup>
- (3) 치근 발육 정도, 즉 미완성 근접인 경우 치근 파절 경우는 낮으나, 파절될 경우에도 양호한 예후를 보임<sup>11)</sup>

드물게 보고되는 증례에서는 외상 치근 파절 이후에도 치료받지 않은 상태에서 약간의 치관부 변이 외에 특별한 임상 증상 없이 경조직으로 치유되는 경우도 있으나<sup>12)</sup>, 영구치 처치의 핵심은 변위된 치관부 파절편을 정복하고 고정시키는 것이다. 수평 치근 파절 치료는 가능한 한 파절편을 서로 근접하게 재위치시키고 2~4개월 동안 인접치아에 견고한 고정을 한다. 보통의 경우 손상 직후에 재위치시키는 것은 용이하나, 정복시에 저항감이 느껴진다면 대개 순측 치조골이 파절된 것으로 먼저 파절된 치조골을 재위치시켜야 한다. 외상 후 치료할 때까지의 시간이 오래 경과한 경우에는 파절편을 원래로 재위치시키는 것이 가능하지 않아 치아의 장기간의 예후를 나쁘게 한다. 증례1)의 경우에는 외상 후 시간 경과와 변이 정도를 보아 예후가 좋지는 않을 것으로 예상되었다. 그러나 환자 나이를 고려할 때, 발치하게 되면 결손 부위의 악골 성장이 저해될 수 있어 가능한 치아의 보존을 위해 치료를 시행하였고, 양호한 결과를 보이고 있다.

Andreasen과 Hjorting-Hansen<sup>7)</sup>은 치근단 방사선으로 관찰되는 치근 파절 치유 양상을 네가지로 분류하여 예후 판단에 중요한 요소로 제시하였다(Fig. 6).

- 1) Healing with calcified tissue: 파절선은 식별되나 파절편은 근접되어 있는 경우로, 치수가

온전한 경우(진탕이나 아탈구)에 해당되며, 치관부 변위가 거의 없거나 치근이 미완성된 치아에서 주로 일어난다<sup>7-8)</sup>.

- 2) Healing with interproximal connective tissue: 파절편이 다소 분리되어 방사선 투과상의 선이 관찰되고, 파절편의 가장자리는 둥글게 관찰되며, 중등도의 치수 손상(탈락 또는 치관부의 측방 탈구)시 발생하며, 치유과정에서 치수가 관여하기 전에 치수 재혈관화와 재분포를 마쳐야 하며, 한동안 치주인대 세포가 치유과정을 주도한다<sup>7,13)</sup>. 이차 상아질 형성을 통해 파절 부위 근처에 새로운 근단공이 생긴다<sup>14)</sup>. 대개는 파절연의 주변부가 뭉툭해지지만 때로는 측면에서 파절 부위로 골조직이 약간 증식하기도 한다<sup>7)</sup>. 임상적으로 정상 또는 약간의 동요를 보일수 있으며, 타진 반응에 미약한 통증이 있다.
- 3) Healing with interproximal bone and connective tissue: 파절편이 골에 의하여 분리되어 있으며, 조직학적으로 분절간에 골교와 결합조직이 개재되며, 정상적인 치주인대를 보이고, 일부에서는 골조직이 근관으로 침투하기도 한다<sup>15)</sup>. 치조골의 성장이 완료되기 전에 외상을 받은 경우 발생하는 것으로 파악되며, 따라서 치관부쪽 파절부위는 계속해서 맹출되지만 치근 쪽 파절부는 악골에 묻혀있게 된다<sup>7)</sup>.
- 4) Interproximal inflammatory tissue without healing: 파절선이 넓게 형성되었거나 파절부위에 방사선 투과상이 형성된 경우로, 치관부는 과사되어 있고 감염되어 있는데 반해, 치근부는 대개 치수생활력이 있다<sup>7)</sup>. 파절선을 따라 염증성 변화가 발생한다. 방사선상 파절선이 굵어지고, 치조백선이 상실되고 치조골이 희미해지는 소견을 보인다<sup>16)</sup>.

위의 치유 양상 중 처음 세 가지의 경우에는 성공으

로 고려되며, 일반적으로 증상이 없고 치수 생활력이

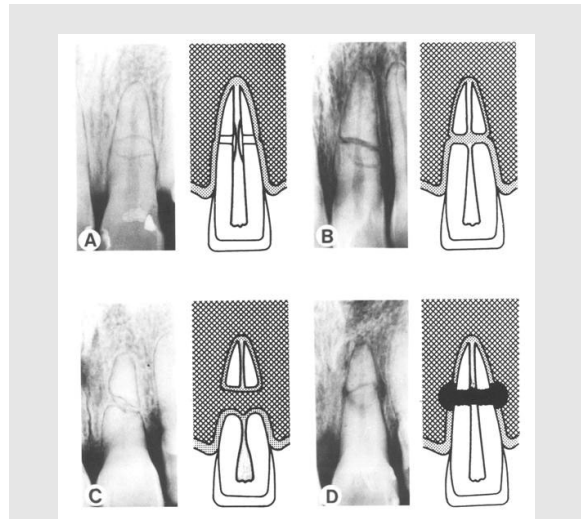


Fig. 6. 치근 파절후에 치유되는 다양한 유형에 대한 방사선 사진과 도해<sup>12)</sup>. 석회화 조직으로의 치유(A), 결합조직으로 개재(B), 골조직과 결합조직으로 개재(C), 육아조직으로 개재(D).

유지된다. 이 기준으로 볼 때 증례 3)의 경우, 파절편의 분리선과 파절편 가장자리가 둥글게 관찰되는 치유의 두 번째 양상을 보이고 있어 예후가 양호할 것으로 판단할 수 있는 근거가 된다. 반면, 치유 양상의 네 번째 경우에는 치관부 파절편의 생활력이 상실되어 나타나는 전형적인 양상으로 치관부 치수내 감염 산물에 염증반응을 야기하고, 파절선 부위의 전형적인 방사선 투과상이 형성된다. 증례 2)는 치료 종료 이후, 치근 파절이 관찰되었고 치근 흡수나 파절편의 변위가 의심되었다. 추가적인 외상은 없었으므로 이는 초진시 파절선을 발견하지 못하였거나, 발생한 Crack 상태가 진행되어 파절편이 관찰되어 치근 흡수로 간격이 관찰된 것을 가정해 볼 수 있다. 근관 치료 시기까지는 근단부 파절편까지 별 어려움 없이 진행된 것으로 보아, 파절편의 변위는 거의 없었던 것으로 볼 수 있으며, 파절편 사이의 염증성 흡수가 진행되어 예후가 불량할 수 있으므로, 향후 관찰이 필요하다. 치근 파절선이 외상 직후에는 발견이 되지 않다가 이후의 방사

선 사진상에서 더 잘 나타나는 경우가 간혹 있는데, 이것은 파절편 사이의 출혈이나 육아조직이 발생하여 치관부 파절편을 치관측으로 변위시키거나, 치유단계의 일부로 파절선 부위에서 흡수가 일어나기 때문으로 생각된다고 알려져 있다<sup>17)</sup>.

치근파절의 치유 단계들은 치수와 치주인대 부위에서 시작되며, 이 반응은 각각 독립적으로 일어나며, 각각 치수와 치주인대에서 발생한 조직으로 손상부위를 치유하는데 경쟁적인 양상을 나타내기도 한다<sup>13,18)</sup>. 파절편 치수쪽 면에서는 세 가지의 치유 반응이 일어날 수 있는데, 이는 파절편의 치수조직의 상태에 따라 달라진다. 첫 번째로, 파절 부위의 치수조직이 온전하다면 이는 이상적인 조건(혈류 공급이 원활하고 염증이 없는 상태)에서 치관부 치수가 노출된 경우와 비슷한 양상으로 상아 모세포의 전세포들이 동원되어 작은 경조직 벽을 만들어 치근단 파절편과 치관부 파절편을 융합시키는 것이 개의 치아에서 손상 2주후 관찰되었다. 이 경조직이 초기 가골을 형성하고 파절편을 안정화 시킨 후, 치주인대에서 발생한 조직의 내측으로의 성장을 통해 백악질이 침착되고 점차 파절부위를 막게 된다. 두 번째 경우, 파절면에서 치수가 손상되거나 심하게 늘어난 경우 치수의 치관부에서 재혈관화가 시작될 수 있다. 세균이 없다면 이를 통해 치관부 근관이 폐쇄된다. 이러한 재혈관화 동안 치주 조직 기원세포들이 치근 파절의 치유를 도모하고 결합조직으로 파절편을 융합시킬 수 있다<sup>19)</sup>. 세 번째 경우, 세균이 치관부로 들어오게 되는 경우 감염성 치수괴사가 발생하고, 두 파절편 사이의 염증성 육아 조직이 축적되게 된다. 치관부 파절편의 치수 괴사는 치관부 파절편이 변이되기 때문에 일어나며, 약 25% 정도 발생한다<sup>13,17)</sup>. 치근이 파절되지 않고 탈구된 경우보다 치근파절시 치수생 활력이 더 잘 유지된다는 것은 임상적으로 경험하게 되는데, 손상 받은 치수의 운명은 치주인대로부터 재혈관화가 되느냐에 따라 결정되기 때문이다<sup>20)</sup>. 탈구성 손상의 경우 재혈관화가 근단공을 통해 근단공 주변

조직에 한정되어 발생하지만, 치근 파절의 경우 치근 관으로부터 치주조직에 접촉되는 부위가 광범위하여 혈행이 재건되기 용이하기 때문이다. 더불어 치관부 치수만 손상 받은 치근 파절의 경우가 탈구된 경우보다 재혈관화를 요구하는 조직의 범위가 적을 것이며, 치수 부종이 발생하여도 파절부를 통해 배출되기 때문에 치수 혈관에 주는 압력이 작아진다. 치근 파절 자체로도 치근부위의 충격을 분산시켜 줄여줌으로써 근단공 주위 취약부위에 대한 손상을 감소시키는 효과가 있다. 근단부의 치수 혈행은 절단되지 않기 때문에 근단부 파절편의 치수 괴사가 일어나는 경우는 거의 없다. 따라서 치수 괴사가 일어나고, 근단부 파절편에 병소가 관찰되지 않는 경우에는 치관부 파절편만 근관 치료를 한다. 치관부 파절편의 근단부 직경은 넓어 장기간의 수산화칼슘의 적용이 필요하고, 경조직 층이 형성되고 치근단 치유가 일어난 다음에 근관충전을 시행한다. 최근에는 치유 기간을 단축하기 위해 Mineral Trioxide Aggregate를 이용하여 근관 치료를 시행한 증례가 보고되고 있다<sup>21~22)</sup>.

치아의 외상 중 치근 파절이 일어나는 경우는 추가적인 외상을 차단하고 빠른 시간 내에 정확한 진단과 적절한 치료가 필요하며, 이후 치유 과정에 대한 장기적인 관찰과 평가가 이루어져야 한다.

## 참고 문헌

1. Järvinen S. Incisal overjet and traumatic injuries to upper permanent incisors: A retrospective study. *Acta Odontol Scand* 1978;36:359-62.
2. Järvinen S. Fractured and avulsed permanent incisors in Finnish children: A retrospective study. *Acta Odontol Scand* 1979;37:47-50.
3. York AH, Hunter RM, Morton JG, Wells GM, Newton BJ. Dental injuries in 11- to 13-year-old children. *N Z Dent J* 1978;74:218-20.
4. Andreasen JO, Andreasen FM. Textbook and colour atlas of traumatic injuries to the teeth. 10th ed. Copenhagen, Munksgaard;1994:173-314.
5. Birch R, Rock WP. The incidence of complications following root fracture in permanent anterior teeth. *Br Dent J* 1986;160:119-22.
6. Andreasen FM. Pulpal healing after tooth luxation and root fractures in the permanent dentition, Thesis, Denmark, 1995, University of Copenhagen.
7. Andreasen JO, Hjorting-Hansen E. Intra-alveolar root fractures. radiographic and histologic study of 50 cases. *J oral surg* 1967;25:414-419.
8. Jacobsen I, Zachrisson BU. Repair characteristics of root fractures in permanent anterior teeth. *Scand J Dent Res* 1975;83:355-64.
9. Stålhane I, Hedegård B. Traumatized permanent teeth in children aged 7-15 years. *Sven Tandlak Tidskr* 1975;68:157-69.
10. Rabie G, Barnett F, Tronstad L. Long-term splinting of maxillary incisor with intra-alveolar root fracture. *Endod Dent Traumatol* 1988;4:99-103.
11. Jacobsen I. Root fractures in permanent anterior teeth with incomplete root formation. *Scand J Dent Res* 1976;84:210-7.
12. Sanaa Chala, Majid Sakout, Fai'za Abdallaoui. Repair of untreated horizontal root fractures: two case reports. *Dent Traumatol* 2009;25:457-459.
13. Andreasen FM, Andreasen JO, Bayer T. Prognosis of root-fractured permanent incisors-prediction of healing modalities. *Endod Dent Traumatol* 1989;5:11-22.
14. Tziapas D, Margelos I. Repair of untreated root fracture: a case report. *Endod Dent Traumatol* 1993;9:40-3.
15. Blackwood HJ. Tissue repair in intra-alveolar root fractures. *Oral Surg Oral Med Oral Pathol* 1959;12:360-70.
16. Jacobsen I, Kerekes K. Diagnosis and treatment of pulp necrosis in permanent anterior teeth with root fracture. *Scand J Dent Res* 1980;88:370-6.
17. Andreasen FM, Andreasen JO. Resorption and mineralization processes following root fracture of permanent incisors. *Endod Dent Traumatol* 1988;4:202-14.
18. Herweijer JA, Torabinejad M, Bakland LK. Healing of horizontal root fractures. *J Endod* 1992;18:118-22.
19. Jin H, Thomas HF, Chen J. Wound healing and revascularization: a histologic observation of experimental tooth root fracture. *Oral Surg Oral Med Oral Pathol Oral Radiol Endod* 1996;81:26-30.
20. Feely L, Mackie IC, Macfarlane T. An investigation of root-fractured permanent incisor teeth in children. *Dent Traumatol* 2003;19:52-4.
21. Kürsat Er, Davut Celik, Tamer Tasdemir, Tahsin Yildirim. Treatment of horizontal root fractures using a triple antibiotic paste and mineral trioxide aggregate: A case report. *Oral Surg Oral Med Oral Pathol Oral Radiol Endod* 2009;108:e63-e66.
22. Sheikh-Nezami, Mokhber, Shamsian, Saket. Management of a midroot and complicated crown fracture: a case report. *Oral Surg Oral Med Oral Pathol Oral Radiol Endod* 2009;107:e65-67.