

## 1

# 성장기 하악골 열성장 환자의 Berlin standard activator를 이용한 부정교합 치료: 증례보고

강릉원주대학교 치과대학 치과교정학 교실

이 승 업

## ABSTRACT

### Berlin standard activator in the treatment of growing patients with mandibular deficiency: Case report

Department of Orthodontics, College of Dentistry, Gangneung-Wonju National University  
Seung-Youp Lee

Activator is a removable functional appliance used for correcting the skeletal Class II malocclusion in children with the mandibular deficiency. Berlin standard activator modified from Andresen activator has following characters; do not cover the palatal surface for tongue space, relief on lingual surface of mandibular incisors and resin capping 1/3-1/2 of crown height on mandibular incisors for preventing labioversion of mandibular incisors, L-hook between maxillary lateral incisor and canine for anterior high pull headgear, relief on mandibular posterior bite block for differential eruption of posterior teeth. Two cases presented here had a mandibular deficiency and slight maxillary protrusion. First case (an 11-year-old girl) treated with Berlin standard activator and anterior high pull headgear for 13 months followed by fixed orthodontic appliance for another 29 months. Second case (a 12-year-old boy) treated with Berlin standard activator for 6 months followed by fixed appliance for another 24 months. Treatment results showed a significant improvement in sagittal skeletal and occlusal relationship without premolar extraction. Mandibular condyles were concentric in TMJ fossa, and masticatory muscle activities were normalized after treatment. In the retention period facial harmony and occlusal stability was maintained.

Key words : Class II, Activator, Headgear, Mandibular deficiency, Mandibular growth

## I. 서 론

국내 한 연구에서 일반인 중 부정교합자가 91.5%였고, 이 중 Angle II급 1류 부정교합은 11.3%로 보고되어<sup>1)</sup>, 서양인의 빈도 보다는 작지만 여전히 상당수의 II급 1류 부정교합자가 있음을 알 수 있다. II급 부정교합의 골격성 원인으로 상악골의 과성장, 하악골의

열성장, 위 두 가지가 혼재된 경우로 요약할 수 있는데, 한국인의 II급 1류 부정교합자의 골격적 특징에 대한 연구에서 두개저에 대한 상악골의 위치는 정상군과 차이가 없었으나, 하악골은 정상군에 비해 후하방에 위치하여 주로 하악에 기인한다고 보고된 바 있다<sup>2)</sup>.

하악골 열성장을 보이는 II급 부정교합의 치료는 소구치 발거를 통한 절충치료 또는 악교정수술을 통해

치료가 될 수 있는데, 소구치 발거에 의한 절충치료는 외모의 심미성 개선에 한계가 있고, 많은 치아 이동이 필요하므로 고정원의 부담이 크며, 치근흡수 및 치은 퇴축 등과 같은 부작용이 발생될 위험이 크다. 그리고 악교정수술을 동반한 교정치료는 수술에 따른 위험과 비용적 제한이 있다. 한편 성장기 아동은 액티베이터 등의 악기능장치를 사용하여 상악골의 부조화를 치료할 수 있으며, 이미 많은 선학들에 의해 액티베이터가 하악 과두의 성장을 촉진한다고 밝혀져 왔다<sup>3,4)</sup>. 액티베이터에 의해 II급 부정교합이 치료되는 기전에는 다양한 이론적 설명이 소개되었는데<sup>5)</sup>, Andresen의 전통적인 가설로서 장치에 의한 저작근의 reeducation과 이에 따라 유도된 새로운 폐구로에 대해 치아와 골격의 적응이 일어난다는 이론<sup>6)</sup>, 장치에 의한 외측익돌근 상두의 과활성과 이것의 정상화 과정에서 골격성 적응과 성장이 일어난다는 이론<sup>7)</sup>, 장치에 의해 과두가 관절와로부터 unloading 되면 과두와 관절와 사이의 점탄성조직에 의해 과두와 관절와의 골 개조(remodeling)가 일어나 골격적 적응이 된다는 이론이 있다<sup>8)</sup>. 이 외에도 연조직의 점탄성력이 상악 치아에 전달되어 주로 치아치조성 이동이 발생된다는 견해로 구성교합의 높이를 조정하여 점탄성력을 증가

시킬 수 있다는 이론과<sup>9)</sup>, 상악 구치의 정출은 억제하고 하악 구치의 정출은 허용하는 차등맹출을 통해 II급 구치 관계를 개선시킬 수 있다는 이론이 있다<sup>10)</sup>.

액티베이터의 주된 치료 효과는 하악골에 대한 전방 성장 촉진이지만 이 외에도 상악골의 성장 억제, 상악골의 후방 회전, 상악 전치의 설측 경사, 하악 전치의 순측 경사 및 하악골의 후하방회전이 발생하는 것으로 보고되었다<sup>5,11)</sup>. 하악골의 후하방회전은 골격성 II급 관계를 더욱 악화시키므로 골격성 II급 부정교합의 치료에 있어 상악골의 수직 성장 조절은 중요하며, 특히 수직 성장 경향을 보이는 환자에서는 더욱 그러하다. Pfeiffer와 Grobety(1975)<sup>12)</sup> 그리고 Teusher(1978)<sup>13)</sup>는 수직 성장을 조절하기 위해 액티베이터와 구외력을 병용하여 좋은 결과를 보고하였다.

다양한 액티베이터 중 Berlin Standard Activator는 가장 기본이 되는 장치로서, anterior high pull headgear를 병용함으로써 치료기간의 감소와 palatal plane의 경사나 상악골의 수직성장에 의한 gummy smile 악화를 방지 또는 치료할 수 있는 효과를 기대할 수 있다. 또한, 환자의 수직성장 경향을 초기에 정확히 감별진단하기 어려운 경우 액티베이터 사용에 의해 수직성장경향으로 악화되는 것을

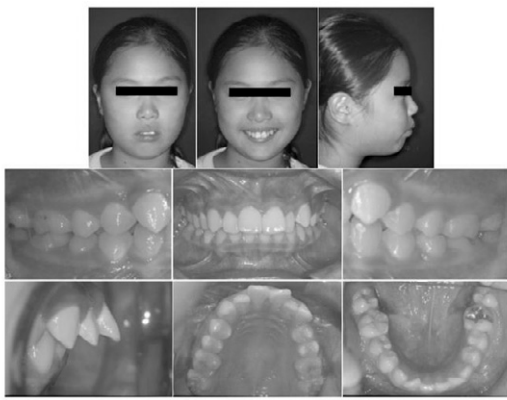

Fig. 1. 환자의 초진 시 구강 외, 구강 내 사진

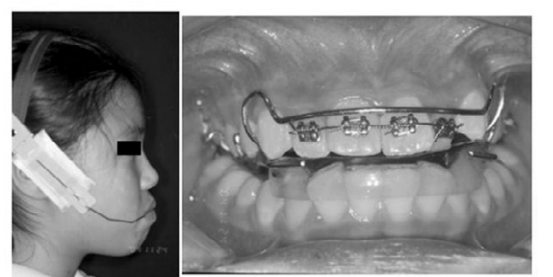

Fig. 2. Berlin standard activator 와 anterior high pull headgear를 장착한 모습

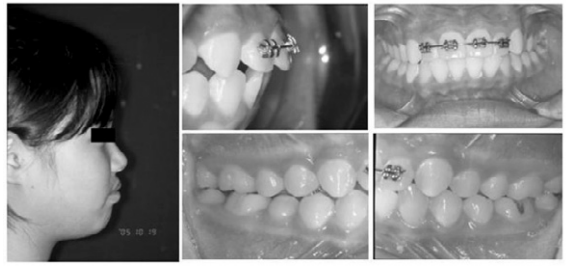


Fig. 3. 1차 치료 종료 시의 구강 외, 구강 내 사진

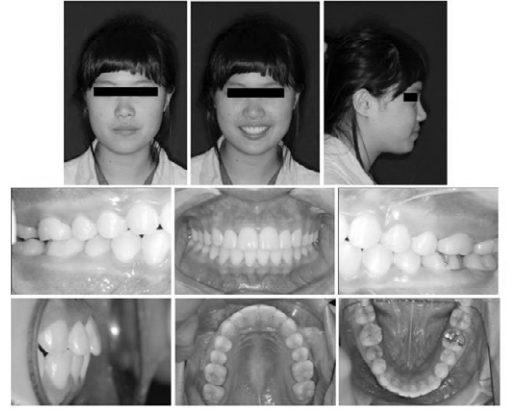

Fig. 4. 2차 치료 종료 시의 구강 외, 구강 내 사진

방지할 수 있다.

본 증례들은 하악 열성장을 보이는 환자들로 Berlin standard activator를 사용하였고, 이 중 한 증례는 수직성장을 조절하기 위하여 anterior high pull headgear를 병용하여 좋은 결과를 얻었기에 소개하는 바이다.

## II. 임상증례

### 증례 1

상악 전치의 돌출을 주소로 내원한 11세 여환으로 불룩한 측모와 입술 돌출을 보였고, 안정시에도 입술 폐쇄가 되지 않고, 하순은 상악절치 설면에 접촉하고 있었다. 구치관계는 II급 이었고, 상악 전치의 순측경사와 전치부의 경미한 총생이 관찰되었으며, 수평 피개교합은 8.7mm였다(Fig. 1). 두부규격방사선사진 분석 결과 하악골의 열성장과 상악골의 미약한 과성장이 보였고, 수직적으로는 양호한 성장 패턴을 보였다(Table 1). 최근 유두 출현을 보였다는 점으로 미루어 현재 사춘기 성장가속기에 있다고 판단되었다.

절충치료로서 상악 제1소구치와 하악 제2소구치 발거에 의한 교정치료도 생각해 볼 수 있으나, 양호한 교합관계 획득 외에도 상악골과 하악골의 조화로운 관계

를 목표로 악기능장치를 이용한 성장 조절 치료를하기로 계획하였다. 추 후 2차 치료 시에 입술의 돌출 정도를 재평가하여 발치 여부를 결정하기로 하였다.

본 증례에서 소개하는 Berlin standard activator는 Andresen의 액티베이터를 일부 변형한 것이다(Fig. 2)<sup>14)</sup>. 상악 구개면은 레진으로 피개하지 않음으로써 혀의 생리적 기능을 유지한다. 전방 경사된 상악 전치를 후방 견인해야 할 경우를 위해 순측 호선이 있고, 장치의 유지를 위해 좌우측 제1대구치에 Adams clasp를 설계한다. 하악 전치가 순측으로 경사되는 것을 방지하기 위해 하악 전치 순면의 약 1/3-1/2은 레진으로 capping하고, 하악 전치 설면은 relief 한다. 상악 측절치와 견치 사이에 L자형 hook을 매식하여 J-hook을 이용한 anterior high pull headgear와 병용할 수 있도록 한다. 심한 수직성장을 보이지 않은 경우에는 하악 구치부의 교합면은 레진으로 피개하지 않음으로써 하악 구치의 자유로운 맹출이 가능하도록 한다.

1차 치료로 전치부 교합 간섭의 요인을 제거하기 위해 상악 4전치를 배열하면서, Berlin standard activator를 사용하였고, 상악골과 하악골의 수직성장경향으로의 악화를 방지하기 위해 anterior high-pull headgear를 병용하였으며, 하루 평균

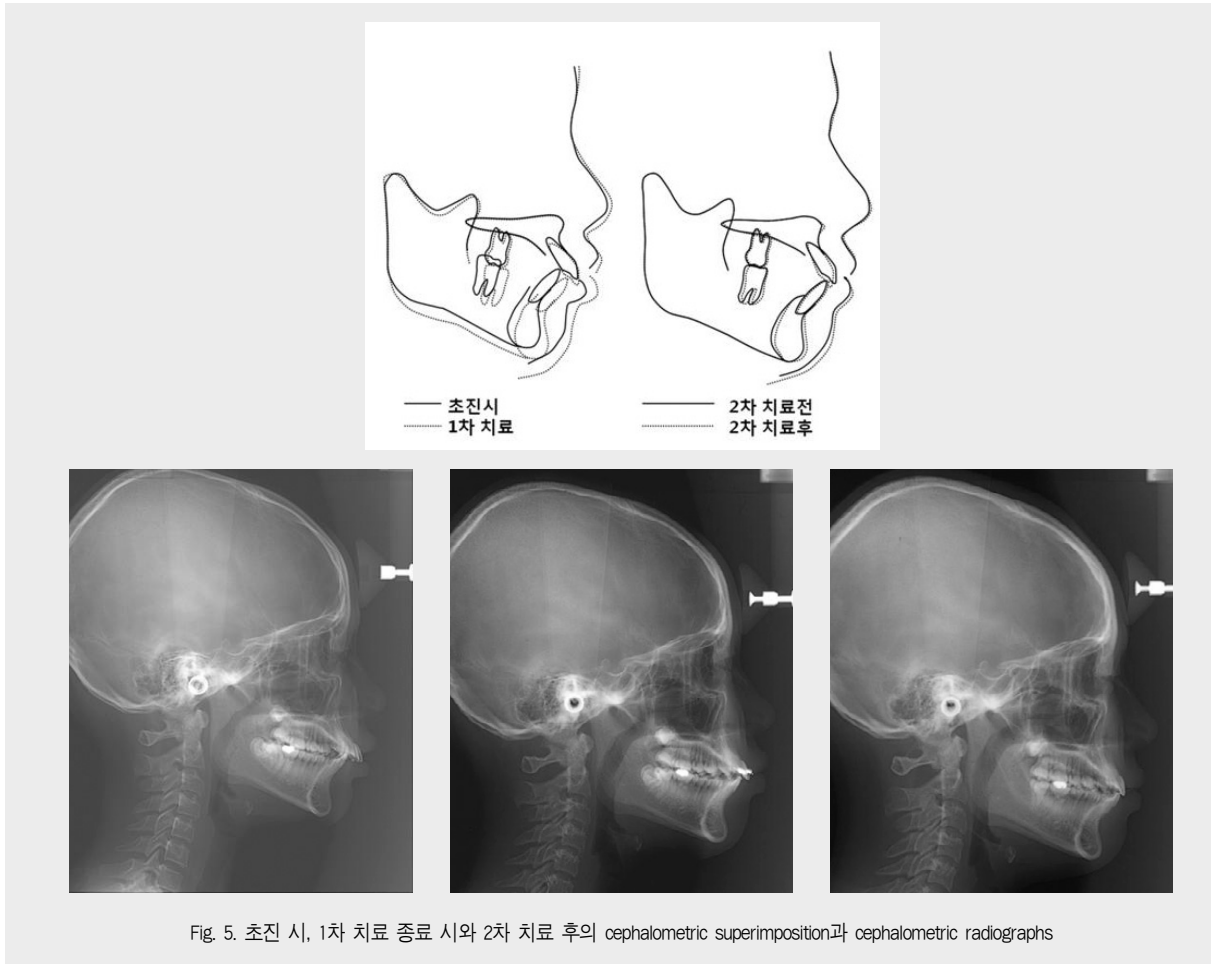


Fig. 5. 초진 시, 1차 치료 종료 시와 2차 치료 후의 cephalometric superimposition과 cephalometric radiographs

12~15시간, 12개월간 치료하였다(Fig. 2). 1차 치료 결과, 하악골의 성장이 촉진되고 상악골의 성장이 억제되어 ANB는 6.7°에서 4.6°로 감소하였다(Table 1). 한편 하악평면각과 구개평면각은 증가되지 않고 오히려 감소 되었다. 1차 치료 결과 Fig. 3과 같이 교합 관계가 개선되었고, 외모의 심미성도 향상되어 환자와 환자 부모는 2차 치료는 비발치로 진행하기를 희망하였다. 2차 치료는 통상적인 고정식 교정장치를 이용하여 교합을 맞추었고 협조 부족과 내원 약속 불이행으로 치료 기간이 다소 장기화 되어 29개월이 소요되었다(Fig. 4). 2차 치료 동안 2급 고무줄로서 약간 관계를 유지하였는데 종료 시 결과에서 골격적인 회귀 현상은 발견되지 않았고 ANB각은 3.9°로 정상범주

내에 있었다(Fig. 5, Table 1). 수평피개교합도 2.5mm로 양호하게 되었다. 환자와 환자의 부모는 소구치 발거 없이 외모와 교합이 양호하게 개선된 것에 대해 매우 만족하였다.

### 증례 2

하악 후퇴를 주소로 내원한 12세 남환으로 볼록한 측모, 안정시 불완전한 입술 폐쇄, 깊은 이순구(mentolabial fold)를 보였고, 하순은 상악 전치 설면에 접촉하고 있었다(Fig. 6). II급 1류 부정교합의 특징인 과도한 수평피개교합(12.3mm), 상악 전치의 순측경사, 하악 전치의 구개면에 대한 외상성 교합, 좁고 깊은 구개, 깊은 Spee 만곡이 관찰되었다. 두부

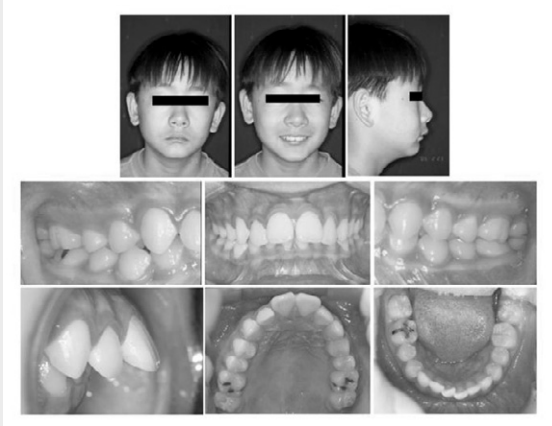


Fig. 6. 환자의 초진 시 구강 외, 구강 내 사진

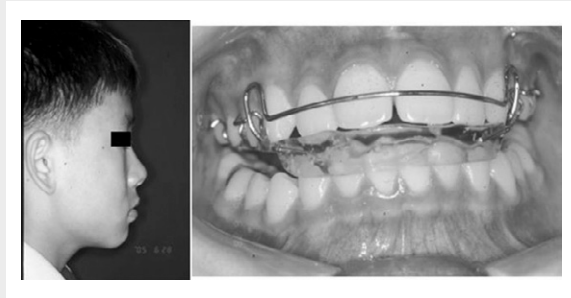

Fig. 7. Berlin standard activator를 장착한 모습

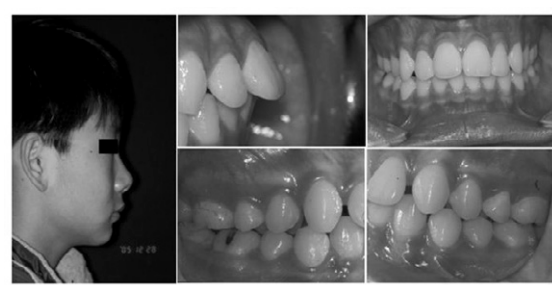


Fig. 8. 1차 치료 종료 시의 구강 외, 구강 내 사진

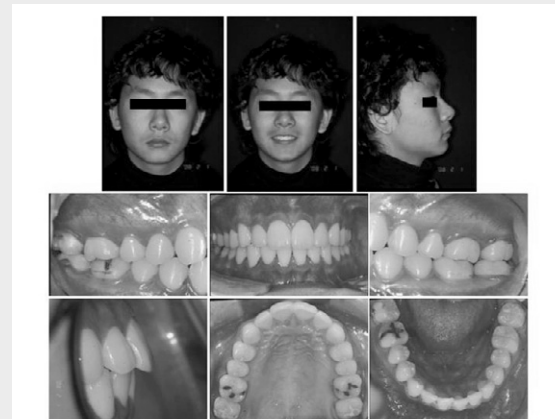

Fig. 9. 2차 치료 종료 시의 구강 외, 구강 내 사진

규격방사선사진 분석 결과 하악골의 열성장과 상악골의 미약한 과성장이 보였고, 수평적인 성장 패턴을 보였다(Table 2). 수완부방사선사진에서 종자골(sesamoid bone)의 골화가 시작되었으나 아직 음모가 출현하지 않은 점으로 미루어 사춘기 성장가속기의 초반부에 해당한다고 판단되었다.

돌출된 안모와 심한 II급 구치관계를 보이고 있어서, 소구치 발거를 동반한 교정치료를 고려할 수 있으나, 하악골의 잔여 성장량을 예측하기가 어려우므로 1차 치료를 통한 하악골의 성장을 도모한 이후에 발치

여부를 결정하기로 하였다.

1차 치료로서 먼저 상교정장치(active plate)를 2.5개월간 사용하여 좁은 상악궁을 약간 확장하였고, 이후 Berlin standard activator를 6개월간 사용하였다(Fig. 7). Anterior high pull headgear는 환자의 수평성장경향이 강하여 사용하지 않았다. 1차 치료 결과, 하악골의 성장이 촉진되고 상악골의 성장이 억제되어 ANB는 5.5°에서 3.4°로 감소하였다(Table 2). 한편 하악평면각과 구개평면각은 치료 후 약간 증가되었다. 1차 치료 결과 교합 관계와 외모의

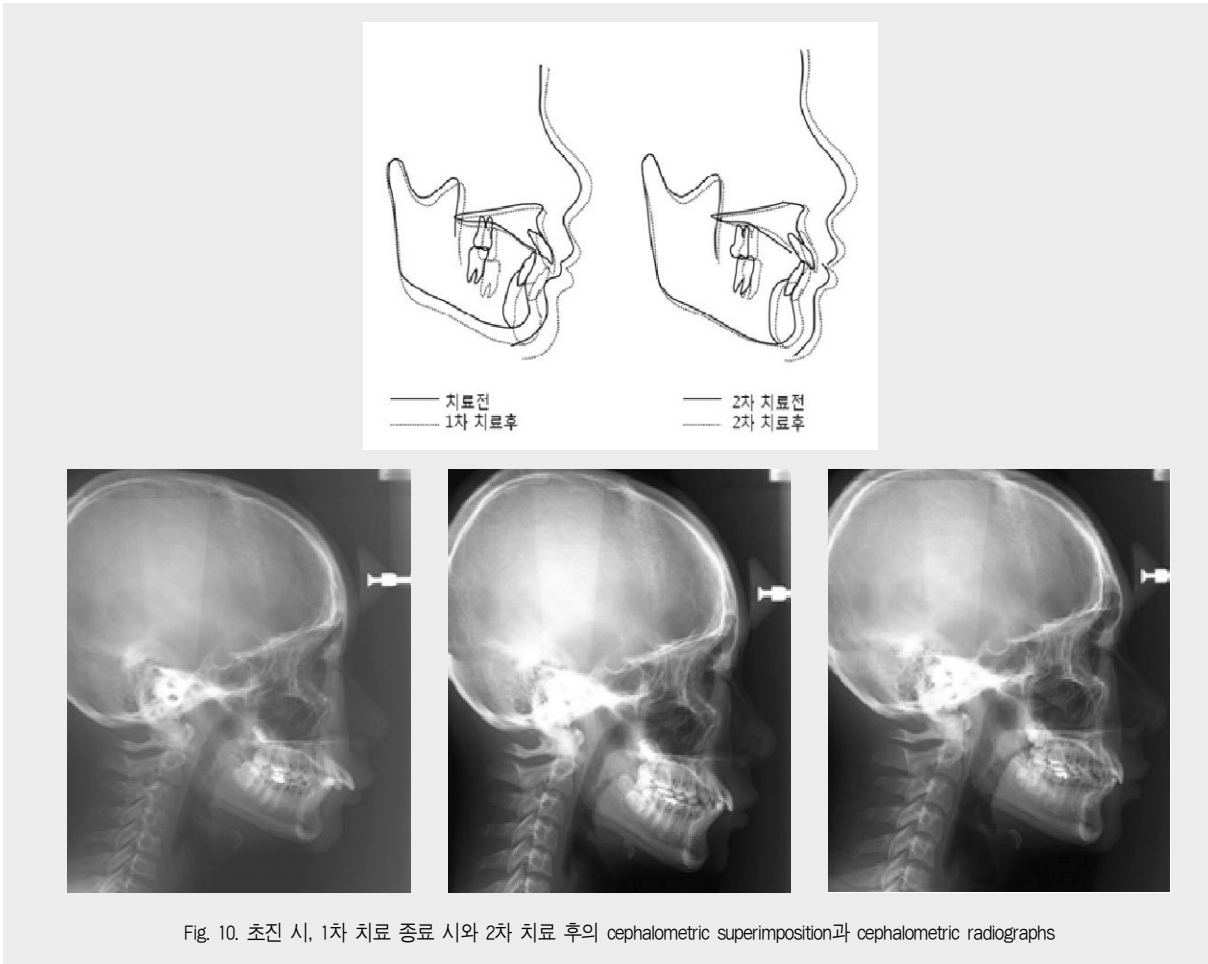


Fig. 10. 초진 시, 1차 치료 종료 시와 2차 치료 후의 cephalometric superimposition과 cephalometric radiographs

심미성이 상당히 개선되어 2차 치료는 비발치로 진행하기로 하였다(Fig. 8). 이후 24개월간 고정식 교정장치를 이용하여 치료를 마무리 하였으며, 이 중 12개월은 2급 고무줄을 사용하여 약간 관계를 유지하였다(Fig. 9). 치료 종료 시 ANB는 3.6°로 정상범주 내에 있었고, 수평피개교합은 3.5mm로 양호하게 되었다(Fig. 10, Table 2). 종료 2년 후 재내원 하였을 때에도 치료 결과는 잘 유지되고 있었다(Fig. 11).

### III. 고찰 및 결론

액티베이터와 같은 악기능장치의 단기적 치료 효과는 하악골의 성장 촉진, 상악골의 성장 억제, 상악 치

열의 후방이동, 하악 치열의 전방이동이며, 수직적으로 하안면 고경의 증가와 하악골의 후하방회전으로 요약된다<sup>5,11</sup>. 그러나 수직적인 증가는 II급 부정교합을 악화시키는 요인이므로 수직성장 경향을 보이는 환자에서는 주의가 필요하고, 같은 이유로 액티베이터는 수직성장 보다는 수평성장을 보이는 환자에서 효과가 더 좋은 것으로 보고되고 있다<sup>5,11,15</sup>. 상악골에 대한 후상방의 구외력은 상악골의 수직 성장을 효과적으로 억제할 수 있다. Pfeiffer와 Grobety(1975)<sup>12</sup>가 소개한 posterior high pull headgear의 사용은 골격성 또는 치성 개방교합을 보이는 심한 수직 성장 경향의 환자에서 사용될 수 있고, Teusher(1978)<sup>13</sup>가 소개한 high pull headgear는 작용 벡터가 상

Table 1. Cephalometric data in case 1

		Before Treatment	After first phase treatment	After second phase treatment
SNA	(°)	82.3	82.1	81.2
SNB	(°)	75.6	77.5	77.4
ANB	(°)	6.7	4.6	3.9
A to N perpendicular to Frankfort plane	(mm)	0.4	0.4	0.0
Co-A	(mm)	87.3	89.2	90.5
Co-B	(mm)	106.2	113.9	116.9
Mandibular plane to Frankfort plane	(°)	23.6	22.1	22.2
Palatal plane to Frankfort plane	(°)	2.5	0.0	1.7
Upper 1 to Frankfort plane	(°)	126.7	123.9	117.7
Incisor mandibular plane angle	(°)	108.6	108.7	108.6
Overjet	(mm)	8.7	5.3	2.5
Overbite	(mm)	2.8	1.3	1.6

Table 2. Cephalometric data in case 2

		Before Treatment	After first phase treatment	After second phase treatment
SNA	(°)	79.6	79.2	80.3
SNB	(°)	74.1	75.7	76.6
ANB	(°)	5.5	3.4	3.6
A to N perpendicular to Frankfort plane	(mm)	5.3	5.3	5.3
Co-A	(mm)	96.0	96.6	101.1
Co-B	(mm)	116.5	124.1	128.8
Mandibular plane to Frankfort plane	(°)	18.0	19.5	18.0
Palatal plane to Frankfort plane	(°)	-6.1	-4.8	-4.0
Upper 1 to Frankfort plane	(°)	131.8	129.3	115.9
Incisor mandibular plane angle	(°)	99.7	99.1	105.4
Overjet	(mm)	12.3	6.4	3.5
Overbite	(mm)	4.2	3.1	2.3

악 치열과 상악골의 저항중심의 근치를 지나가므로, 구개평면의 변화를 요하지 않으면서 심한 수직 성장을 조절하기 위해 사용될 수 있다. 한편 액티베이터와 anterior high pull headgear의 병용은 정상 또는 수평적 성장 양상을 가진 하악 후퇴증, 또는 상악 전돌증을 동반한 하악 후퇴증에 많이 적용되며, 특히 gummy smile을 갖는 환자의 전방부 수직성장 조절에 유용하다<sup>5,14,16,17</sup>. 본 증례 1에서는 비록 초진 시 gummy smile은 보이지 않았으나, anterior high

pull headgear를 병용함으로써 액티베이터 사용에 따른 상악골과 하악골의 후방회전을 효과적으로 차단할 수 있었고, 오히려 약간의 반시계방향의 회전을 가져와 돌출감 개선에 많은 도움이 되었다고 생각된다. 증례 2는 수평성장 경향이 강하여 구외력을 사용하지 않았는데, 액티베이터 단독 사용에 따른 효과로 상악골과 하악골의 후방회전이 일어났고, 이런 결과는 깊은 이순구를 보이는 단안모 환자의 심미성 개선에 도움이 되었다고 생각한다.

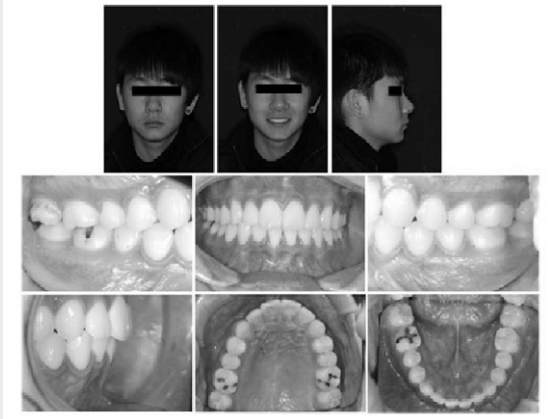


Fig. 11. 2차 치료 종료 24개월 후의 구강 외, 구강 내 사진

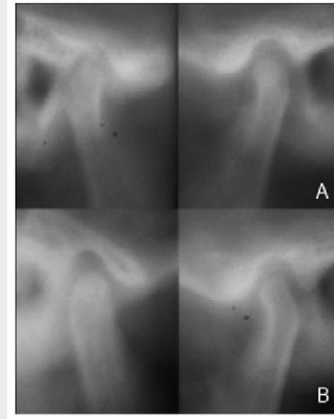


Fig. 12. 치료 전 (A)과 치료 후 (B)의 TMJ tomograms

II급 부정교합에서의 조기 치료는 총 치료기간은 다소 길어지는 단점은 있으나, 고정식 교정장치를 이용한 치료기간을 단축시킬 수 있고, 전치부 수평피개교합을 개선하여 상악 전치부 외상의 위험을 조기에 차단할 수 있으며, 심미성을 향상시켜 아동의 심리발달에도 긍정적인 효과를 보인다<sup>18)</sup>. 또 성장기 중에는 하악골의 성장량을 예측하기 어려우므로 발치 여부나 발치할 치아의 결정과 같은 중요한 진단에 오류가 발생할 가능성이 있는 만큼, 조기에 하악골을 성장시키는 것은 이러한 진단 오류를 줄일 수 있다.

액티베이터 치료는 치아치조성 이동만 야기할 뿐 하악 과두의 진성 성장을 일으키지 못한다는 주장도 있으나 증례 2의 TMJ 단층방사선사진에서 보듯이 우측 과두는 치료 후에 미약하게 전방이동 되었으나 여전히 관절와의 중앙에 위치하고 있다(Fig. 12). 이는 장치에 의해 치료 초기에는 하악 과두가 전하방으로 변위되지만 시간이 지나면서 하악 과두의 성장이 일어났음을 의미한다<sup>19)</sup>. 본 증례들에서 특이할 만한 TMD 증상은 없었다.

액티베이터에 의한 하악골의 성장 유도 후 간혹 재발되는 것을 경험하게 되는데, 따라서 1차 치료 후 잔여 성장기까지 적절한 유지장치의 중요성이 제기된다<sup>20)</sup>. 액티베이터를 사춘기 최대 성장기에 사용하는 것

은 성장호르몬 분비와 하악 과두 연골세포의 성장 잠재력이 최대로 클 때 치료를 시작한다는 생물학적 의미도 있지만, 다른 한편 향후 잔여성장이 얼마 남지 않아 유지기간이 짧아지고, 1차 치료 종료 후 2차 치료를 곧바로 시작할 수 있으므로 안정적인 교합을 신속히 이루어 회귀현상을 방지할 수 있다는 장점도 있다. 두 증례 모두 사춘기성 성장 가속기에 액티베이터를 사용함으로써 비교적 짧은 기간 동안에 상당히 많은 개선이 이루어졌다고 판단되고, 1차 치료 후 즉시 2차 치료를 시작하여 최대한 빨리 교합을 안정시키고자 노력 하였다. 한편 Pancherz와 Anehus-Pancherz(1980)<sup>21)</sup>는 액티베이터 치료 후의 장기적 안정성은 주변 근신경계의 균형에 달려 있으며, 근신경계가 조화되기까지는 상당한 시간이 걸린다고 하였다. II급 부정교합자는 교근의 근활성도가 측두근의 근활성도보다 작으나 액티베이터 치료 후 교근의 활성도가 증가하여 정상인에서의 측두근과 교근의 근활성도와 비슷하게 되는데<sup>21)</sup>, 증례 2에서 치료 전 최대교합시 전측두근과 교근의 근활성도는 각각 97.6 $\mu$ V, 62.7 $\mu$ V였으나, 모든 치료 종료 후 측정된 근활성도에서는 전측두근과 교근이 각각 97.9 $\mu$ V, 201.6 $\mu$ V였다. 두 증례 모두 액티베이터를 이용한 1차 치료 후 약 2년 가량의 고정식장치 치료를 받았고, 이 기간에는 2

급 고무줄을 사용하며 악간 관계를 유지하였다. 따라서 2차 치료 기간은 1차 악정형치료에 대한 유지기간으로 작용하여 짧은 1차 치료 기간 동안에는 달성되지 못했던 주변 저작근의 조화가 이루어졌다고 생각된다. 증례 2에서 보듯이 종료 2년 경과 후에도 교합과 상

하악의 관계는 잘 유지되고 있어, 각 증례에 맞게 적절한 장치의 선택과 사용, 최적의 치료 시기, 유지에 대한 고려 등이 따라 준다면, 하악 열성장의 골격성 II급 부정교합은 성공적으로 치료가 될 수 있음을 보여준다.

## 참 고 문 헌

1. 강 혜경, 유 영규. 1991학년도 연세대학교 학생을 대상으로 한 부정교합 빈도에 관한 연구. 대한치과교정학회지 1992;22(3):691-701
2. 경 희문, 권 오원, 김 유경, 성 재현. 한국인 성장기 아동에서 Angle씨 2급 1류 부정교합자의 골격 특징. 대한치과교정학회지 1989;19(3):67-78
3. Stockli PW, Willert HG. Tissue reactions in the temporomandibular joint resulting from anterior displacement of the mandible in the monkey. Am J Orthod 1971;60(2):142-155
4. Rabie AB, She TT, Hagg U. Functional appliance therapy accelerates and enhances condylar growth. Am J Orthod Dentofacial Orthop 2003;123(1):40-48
5. 차 봉근. 기능적 악정형장치를 이용한 2급 부정교합의 치료 : 생물학적, 생역학적 고려사항. 대한치과의사협회지 2001;39(5):353-361
6. Andresen V. The Norwegian system of functional gnatho-orthopedics. Acta Gnathol 1936;1(1):5-36
7. Petrovic AG, Stutzmann J, Oudet C. Orthopedic appliances modulate the bone formation in the mandible as a whole. Swed Dent J Suppl 1982;15:197-201
8. Voudouris JC, Kuftevec MM. Improved clinical use of Twin-block and Herbst as a result of radiating viscoelastic tissue forces on the condyle and fossa in treatment and long-term retention: growth relativity. Am J Orthod Dentofacial Orthop 2000;117(3):247-266
9. Woodside DG. The activator. Graber TM, Neumann B. Removable orthodontic appliances. Saunders, 1977
10. Harvold E. Some biologic aspects of orthodontic treatment in the transitional dentition. Am J Orthod 1963;49(1):1-14
11. 김 준현, 이 진우. 성장기 II급 부정교합자에서 골격 형태에 따른 액티베이터 사용 효과에 관한 연구. 대한치과교정학회지 2007;37(1):29-43
12. Pfeiffer JP, Grobety D. The class II malocclusion: differential diagnosis and clinical application of activators, extraoral traction, and fixed appliances. Am J Orthod 1975;68(5):499-544
13. Teuscher U. A growth-related concept for skeletal class II treatment. Am J Orthod 1978;74(3):258-275
14. 차 봉근, 주 상환, 조 형준, 민 선희. II급 부정교합의 치료(3): 액티베이터와 anterior high pull headgear를 이용한 II급 1류 부정교합 치료. 대한치과의사협회지 1997;35(5):276-278
15. Lehman R, Hulsink JH. Treatment of Class II malocclusion with a headgear-activator combination. J Clin Orthod 1989;23(6):430-433
16. 최 남기, 김 정란, 양 구호. Activator 와 Anterior high pull headgear를 이용한 골격성 II급 부정교합의 치험례. 대한소아치과학회지 1999;26(1):126-132
17. van Beek H. Combination headgear-activator. J Clin Orthod 1984;18(3):185-189

## 참 고 문 헌

18. Tulloch JF, Phillips C, Koch G, Proffit WR. The effect of early intervention on skeletal pattern in Class II malocclusion: A randomized clinical trial\*. *Am J Orthod Dentofacial Orthop* 1997;111(4):391-400
19. Croft RS, Buschang PH, English JD, Meyer R. A cephalometric and tomographic evaluation of Herbst treatment in the mixed dentition. *Am J Orthod Dentofacial Orthop* 1999;116(4):435-443
20. Wieslander L. Long-term effect of treatment with the headgear-Herbst appliance in the early mixed dentition. Stability or relapse? *Am J Orthod Dentofacial Orthop* 1993;104(4):319-329
21. Pancherz H, Anehus-Pancherz M. Muscle activity in Class II division 1 malocclusions treated by bite jumping with the Herbst appliance. An electromyographic study. *Am J Orthod* 1980;78(3):321-329