

투고일 : 2011. 2. 14

심사일 : 2011. 2. 17

게재확정일 : 2011. 2. 28

구강 전암병소 및 구강암 예방

연세대학교 치과대학 구강악안면외과학교실, 구강종양연구소
교수 차 인 호

ABSTRACT

Oral precancerous lesion and oral cancer prevention

Department of Oral and Maxillofacial Surgery, Oral Cancer Research Institute, College of Dentistry, Yonsei University
In-Ho Cha, DDS, MSD, PhD

Oral precancerous lesion is a morphologically altered tissue in which oral cancer is more likely to occur than is apparently normal counterpart. As dentists always do oral examination and dental treatment, with fundamental knowledge and attention of this lesion, it is relatively easy to find one. If followed by proper treatment and management, it is possible to minimize its oral cancer progression, or at least delay it. Even if it were to progress to oral cancer, very early detection is possible. However, no specific biomarkers are present at the moment that could reveal oral precancerous lesion that is high risk of oral cancer progression. Since early detection of oral cancer followed by treatment could show good prognosis with just a simple ablative surgery. Dentists should also instruct people to avoid risk factor related oral cancer progression and take natural compound having anticancer effect. Hereby, As a primary care givers, dentists play an important role in prevention of oral cancer.

Key words : precancerous lesion, cancer progression, cancer prevention

I. 서론

구강 전암병소(oral precancerous lesion)는 정상적인 구강 조직보다 구강암으로 진행될 수 있는 가능성이 명백하게 높은 형태학적으로 변화된 조직이라고 정의하고 있다¹⁾. 일반적으로 여기에 해당하는 구강 전암병소는 구강 백반증(oral leukoplakia), 홍반증(erythroplakia) 및 만성 과증식성 칸디다증

(chronic hyperplastic candidiasis) 등이 있다²⁾.

이러한 구강 전암병소는 일반적인 구강 검진이나 치료 시 육안적으로도 쉽게 발견할 수 있음에도 불구하고, 치과의사들의 무관심 속에 간과되고 있는 실정이다. 또한 구강 전암 병소 중 가장 많은 비율(85%)을 차지하고 비교적 우리에게 잘 알려진 구강 백반증은 약 4~15%가 구강암으로 이행되는 것으로 알려져 있다³⁾. 구강 전암병소를 발견하고 적절하게 치료하면

■ Acknowledgment

본 연구는 보건복지가족부 보건의료연구개발사업의 지원에 의하여 이루어진 것임. (과제고유번호: A100490)

서 관리 하는 것은 결국 구강암으로 진행 되는 것을 차단할 수 있고, 구강암으로 진행한다고 하더라도 조기에 발견할 가능성을 높여 주기 때문에 매우 중요한 일이다. 그러나 구강 전암병소의 치료에서 가장 어려운 점은 어떤 병소가 구강암으로 진행될 가능성이 높은지에 대한 명확한 기준이 없다는 것이다.

최근에는 화학적 암예방(chemoprevention)에 관한 임상적인 연구가 두경부암, 폐암, 대장암 및 유방암 분야에서 활발히 진행되고 있다. 이때 구강 백반증은 육안적으로 관찰이 가능하기 때문에, 각종 치료나 약물에 대한 반응을 비교하기 용이한 장점이 있어서 암예방 연구 모델로도 많이 이용된다⁴⁾.

이에 구강 전암병소를 조기에 발견하고 추적 관찰하면서 적절한 시기에 적극적인 치료를 하는 것이 구강암으로 진행되는 것을 예방할 수 있는 방법 중의 하나임을 인식하여, 치과의사들이 구강암 예방에 보다

적극적으로 참여할 수 있도록 구강 전암병소에 대한 진단, 치료, 관리 및 구강암 예방법 등에 관하여 고찰하고자 한다.

II. 본론

구강암 예방을 위해서는 구강암 발생 기전을 이해하고, 이를 바탕으로 구강 전암병소와 화학적 암예방의 개념을 이해해야 한다. 구강 상피세포암은 다단계 발암 과정(multistage carcinogenesis)과 구역 암 발생(field cancerization) 가설이 있으며, 이는 임상적 및 조직병리학적으로 설명되고 있다⁵⁾. 암 발생 과정은 유전자 수준에서 돌연변이가 유발되어 암이 발생될 수 있는 잠재력을 가진 암 개시 단계(initiation), 암 개시화 된 세포가 빠르게 증식하는 암 촉진 단계(promotion) 및 악성으로 이행되는 암

■ Multistage carcinogenesis

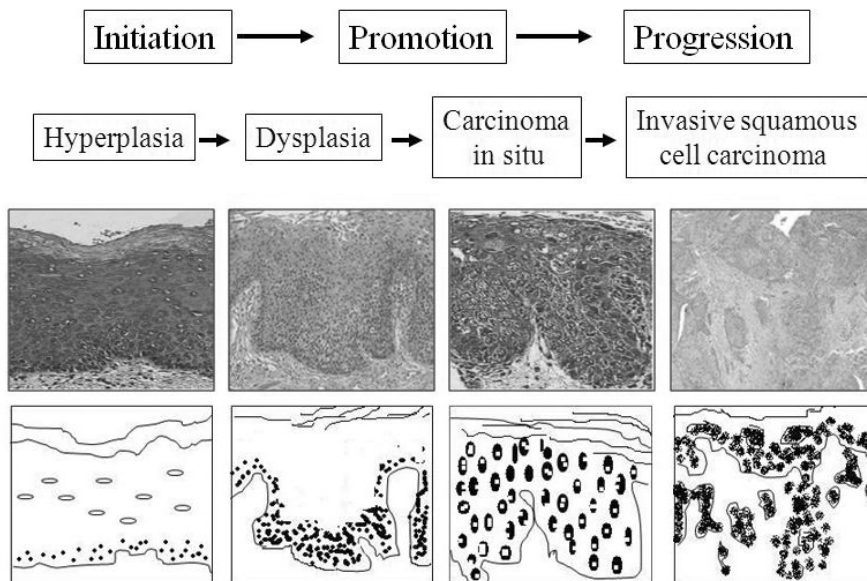


그림 1. 다단계 발암과정의 단계 및 조직병리학적 사진과 모식도

진행 단계(progression)등의 다단계로 진행되며, 조직병리학적으로는 상피 과증식, 상피 이형성, 상피 내암 및 침윤성 암 등의 단계로 나눌 수 있다(그림 1). 암 개시 단계에서 악성 암으로 진행되는 데는 상당한 시간이 걸리는 특성을 가지고 있기 때문에 여러 가지 화학물이나 적절한 치료를 통하여 각 단계의 진행을 억제하거나 지연시킬 수 있다⁶⁾.

Field cancerization 개념은 신체의 어떤 일정 부위의 조직이 전부 암화 되어 있으나 각 개체의 유전 변이 정도에 따라 어떤 것은 일찍 암으로 나타나고, 어떤 것은 아직 아무런 증상도 나타내지 않는 상태로 있다는 것을 의미한다. 즉 구강 상피세포가 임계 유전 변이(critical genetic event)에 의해 형질 전환이 되고, 구강 점막 전반에 걸쳐 확산된 상태에서 임계 병소(critical lesion)에서 부가적인 유전 변이가 일어나면 우리가 볼 수 있는 종양으로 된다. 그러나 아직 종양이 진행되지 않은 주변 조직도 분자생물학적 분석을 해보면 아직 완전히 형질 전환이 되지 않은 복제된 세포 집락이 있음을 확인할 수 있다. 이들도 시간이 가면서 병소 중 일부가 같은 환자 내에서 또 다른 전암병소나 침윤성 병소를 나타낼 수 있다^{5),6)}.

1. 구강 전암병소의 진단 방법

일차적으로 조직생검을 하기 전에 육안적으로 잠정적인 진단(tentative diagnosis)이 가능하다. 구강 백반증은 거즈 등으로 문질러도 벗겨지지 않으며 다른 질환으로 분류할 수 없는 백색 병소를 말한다(사진 1). 홍반증은 육안적으로 매끄럽고 밝은 적색을 띠는 구강 점막으로 다른 질환으로 분류할 수 없는 적색 병소를 말하며, 만성 과증식성 칸디다증은 영양결핍증, 면역 억제 복용, 광범위 항생제나 세포 독성이 있는 약제를 장기간 복용하거나 잘 맞지 않는 틀니를 계속 사용할 때 단단한 회백색의 프라그(plaque)가 형성되는 것을 말한다. 홍반증이나, 만성 과증식성 칸디다증을 조직 생검 하면 대부분 상피 이형성(epithelial dysplasia)를

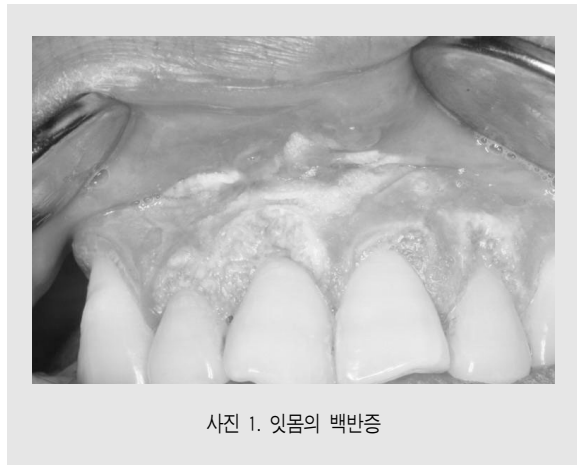

사진 1. 잇몸의 백반증

보인다^{2),7)}. 또한 구강 백반증의 육안적 진단에 도움을 줄 수 있는 방법으로는 Toluidine Blue나 ViziLite[®] system을 이용하는 방법이 있으나 민감도(sensitivity)와 특이도(specificity)에 문제가 제기되고 있는 실정이다. 즉 임상적인 진단 정도에 만족해야 하는 것이다⁸⁾. 이를 보완하기 위해서는 향후 광학단층영상(Optical Coherence Tomography, OCT) 시스템을 이용한 구강 전암병소 및 구강암 진단 기술의 개발이 필요하다.

구강 전암병소를 진단하는 표준 방법은 조직생검에 의한 조직병리학적 분석이다. 특히 구강 백반증의 경우에는 여러 가지 조직병리학적 소견을 보여 상피 과증식(epithelial hyperplasia), 표재성 각화증(superficial keratosis), 과증식과 각화증의 복합형 및 상피 이형성(epithelial dysplasia) 등으로 구분하기도 하였지만 상피 이형성 군이 악성 변화의 가능성과 관련이 있다^{2),8)}.

2. 구강 전암병소의 구강암 이행 가능성

구강 전암병소 중에서 악성 이행 가능성은 주로 조직병리학적으로 상피 이형성을 보이는 경우 중에서도 아주 적은 빈도로 악성으로 진행되는 것으로 알려졌다. 즉 상피 이형성 소견을 가진 홍반증, 만성 과증식성 칸디다증과 백반증 중에서도 극히 일부만이 악성

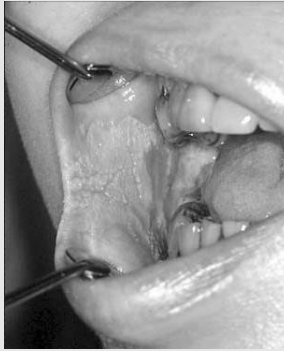

사진 2. 협점막의 백반증

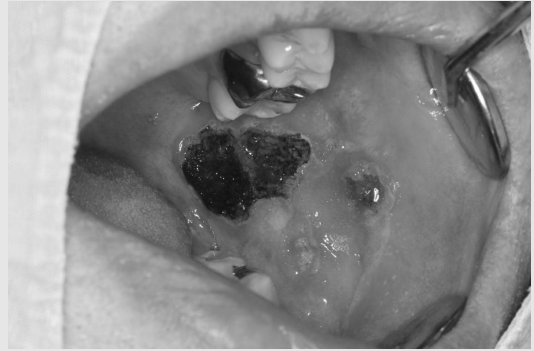

사진 3. 협점막의 백반증을 CO2 Laser Vaporization한 사진

병소로 이행될 가능성이 있다는 것이다. 구강 백반증을 조직병리학적으로 상피 과형성(epithelial hyperplasia), 경도(mild) 상피 이형성, 중등도(moderate) 상피 이형성, 고도(severe) 상피 이형성으로 분류 하며 악성 이행 위험도(cancer progression risk)를 결정하는 기준을 주로 상피 이형성의 정도에 기초한다.

구강 백반증을 가진 대부분의 환자들은 중년이나 노년이다. 가장 호발하는 부위는 협점막이며(사진 2), 구강 어느 부위에서도 발생할 수 있다. 구강 백반증이 발생한 위치에 따라서는 혀 혹은 구강저에 발생한 병소가 악성 이행 위험도가 높고, 병소의 특징에 따라서는 구강 백반증 중에서 적색 혹은 미란성 병소와 verrucoid hyperplastic pattern을 갖고, 상피 이형성을 보이는 경우 악성이행 위험도가 증가한다⁹⁾. 그러나 임상적 특징과 조직병리학적 평가만으로 악성 이행 위험도를 예측하기 어렵기 때문에, 보다 신뢰할 수 있는 생물학적 표지자(biomarker)를 찾는 노력이 필요했다. 구강암으로 이행되는 비정상 세포와 관련된 유전적 변화를 찾기 위해 array comparative genomic hybridization (aCGH), 단일 염기 다형성(single nucleotide polymorphism, SNP) array, copy number assay 등을 이용한다. 한국인에서 구강 백반증으로 진단 받고 2년 이상 추적 관

찰이 되었던 환자 군에서 cyclin D1이 발현된 군이 악성 이행 위험도가 높았으며¹⁰⁾, p53과 p63의 단백질 발현이 백반증에서 암 발생 위험도를 예측하는 표지자로서의 가능성은 있지만 상피 이형성 정도와 발현율이 비례하지는 않는다고 하였다¹¹⁾. 또한 4년 이상 추적 관찰한 한국인 구강 백반증 환자에서 유전적 이상에 대한 copy number variation(CNV) 분석을 시행하여 악성 이행 백반증 병소에서 더 많은 빈도(100%)와 위치(평균 3.3곳)에서 CNV가 나타났다. 여러 연구들을 통해 염색체 3p, 8p, 9p, 11q, 13q, 17p 등의 위치에서 유전적 이상이 나타날 경우 구강암으로 이행될 가능성이 높다는 것이 알려졌다²²⁾. 아직까지는 비용이 많이 들고, 예측 가능성에 대한 검증이 확실치 않아 임상에 적용하기에는 다소 제한적이기 때문에 앞으로 많은 연구가 필요한 부분이다.

3. 구강 전암병소의 치료

구강 전암병소는 아주 일부만이 악성 이행 위험도를 가지며, 구강암으로 진행 된다고 하더라도 아주 오랜 시간에 걸쳐 서서히 진행되고, 특별한 치료를 하지 않아도 스스로 소멸되는 경우가 있다. 그래서 환자나 치과의사 모두에게 적극적으로 치료를 해야 할 동기를 유발시키기 어렵다. 구강 전암병소는 임상적으로 병

의 진행 정도를 나누는 기준이 없고, 치료가 표준화 되어있지 않으므로 어떤 치료 방법의 효용성을 확인하기도 어렵다.

일반적인 구강 전암병소의 치료법은 병소의 외과적 절제, Nd:YAG Laser를 이용한 절제나 CO₂ laser를 이용한 증발화법(vaporization)이다(사진 3). 절제한 조직은 생검이 필요하며, Laser를 이용한 치료 전에 조직의 일부를 생검하여 조직병리학적인 증거를 확보하는 것이 향후 경과 관찰과 관리에 유리하다. 절제나 Laser를 이용한 치료시에도 병소의 경계가 불분명하기 때문에 Toluidine blue 등의 보조적인 진단방법을 이용하여 보다 쉽게 병소 경계부위를 찾아낼 수도 있어 완전한 절제에 도움이 되기도 한다.

구강 전암병소는 재발 가능성이 있으므로 지속적인 추적 관찰이 필요하다. 특히 흡연이나 음주를 하는 환자, 혀와 구강저에 발생한 백반증, 조직병리학적으로 고도의 상피 이행성 소견이 있는 경우에는 악성 이행 위험도가 높은 것으로 알려져 있으므로 적극적인 치료 및 추적 관찰이 요구된다.

4. 구강암의 예방

구강암을 예방할 수 있는 가장 좋은 방법은 구강 전암병소를 조기에 발견하여 악성 이행 위험도가 높은 병소에 대하여 적극적인 치료를 하고, 지속적인 추적 관찰을 하는 것이다. 구강암을 초기 단계에서 진단할 경우에는 덜 침습적으로 치료가 가능하며, 따라서 삶의 질(quality of life)이 높아지고 구강암의 생존율도 높아진다. 따라서 그 무엇보다 일차 진료를 담당하는 치과의사의 관심과 역할이 중요하다.

구강암 예방을 위해 일반인들에게 권고할 수 있는 것은 구강암 발생 가능성을 높이는 위험 요소를 피하는 것과 항암 효과를 지닌 음식을 섭취하도록 돕는 방법이 있다.

흡연과 음주는 구강 전암병소와 구강암의 발생 및 진행과 밀접한 관계가 있다^{2,4)}. 구강 백반증 환자 가운

데 73%, 그리고 구강암 환자 가운데 80%는 흡연 습관을 갖고 있다. 흡연자는 비흡연자에 비해 구강암이 발생할 확률이 4배 정도 증가한다. 음주도 이와 비슷한 경향을 보이며, 특히 흡연과 음주를 함께 할 경우 구강암 발생 위험이 현저하게 증가한다. 그러므로 환자의 구강 보건에 일차적인 책임이 있는 치과의사는 환자에게 금연과 금주의 필요성에 대해 지속적으로 홍보해야 한다. 또한 국소적인 원인으로 입안에 잘 맞지 않는 틀니나 수복물에 의해서 만성적으로 정상적인 구강 점막을 자극하는 것과 만성적인 치주염과 같이 구강 위생이 좋지 않은 사람들도 구강암의 원인이 될 수 있으므로 정기적인 치과 검진을 통해서 청결한 구강위생을 유지하는 것도 매우 중요하다.

화학적 암예방(chemoprevention)은 발암 억제 효과를 나타내는 단계나 작용기전에 따라서 procarcinogens을 차단하는 활성을 갖는 물질들, 산소 유리기를 제거할 수 있는 항산화제 활성을 갖는 암예방 물질 및 세포 항증식(antiproliferation)활성이나antiprogession작용을 갖는 물질들을 이용하여 암 예방을 시도하는 것이다. 화학적 암예방 적용 대상은 암발생이 일반인에서 보다 높을 것이라 예상되는 경우에 적용할 수 있다. 화학적 암예방제의 조건은 인체에 독성이 없고, 대량으로 공급이 가능하고, 쉽게 복용할 수 있어야 하며, 경제적이어야 한다. 이러한 개념의 화학적 암예방제로 β-carotene, 비타민 C, α-tocopherol 및 retinoic acid 등이 있다. 이런 물질을 이용하여 구강 백반증이나 이차성 구강암 예방을 위한 많은 임상 연구가 시도 되고 있으며, 임상적 효과도 보고 되고 있다⁴⁾.

이 외에도 현재 많은 연구들을 통해 민간요법에서 치료 목적으로 사용되어 오던 자연 물질 중에서 항암 효과를 가지는 다양한 요소들이 입증되었다. 또한 항암 효과를 가진 음식 중 잘 알려진 것에는 녹차, 프로폴리스, 마늘, 알로에, 심황, 와인, 토마토, 아보카도 등이 있다. 녹차는 H₂O₂와 β-amyloid peptide에 의해 유발되는 세포 독성을 개선하는 효과가 있다. 미

래에는 자연 물질에 대한 지속적인 연구를 통해 안전하고 저렴하면서 식생활에 함께 섭취가 가능한 항암 후보 물질들에 대한 구체적인 연구가 필요하다¹³⁾.

Ⅲ. 결론

치과의사는 구강 전암병소에 대한 개념과 관심만 있으면 비교적 쉽게 병소를 발견할 수 있으며, 지속적으로 전암병소를 관리하고 적절하게 치료 함으로서 구강

암으로의 진행을 막거나 최소한 지연 시킬 수 있다. 그리고 구강암으로 이행 된다고 하여도 매우 초기에 구강암을 발견할 수 있다. 구강암을 조기 발견하여 치료를 한다면, 비교적 간단한 수술로 좋은 치료 결과를 기대할 수 있기 때문에 임상적으로 매우 중요하다. 그러나 아직까지 악성 이행 위험도가 높은 구강 전암병소를 밝힐 수 있는 정확한 biomarker가 없는 실정이다. 따라서 현재까지 알려진 임상적인 치료와 관리를 하면서 biomarker를 확립하기 위한 보다 체계적이고 전향적인 연구가 필요하다.

참 고 문 헌

1. Pindborg JJ, Reichart P, Smith CJ, van der Waal I. World Health Organization : histological typing of cancer and precancer of the oral mucosa. Springer-Verlag. 1997.
2. Langdon JD, Henk JM. Malignant tumours of the mouth, jaws & salivary glands. Secons edition. Edward Arnold. 1995.
3. Reibel J. Prognosis of oral pre-malignant lesions: significance of clinical, histopathological, and molecular biological characteristics. Crit Rev Oral Biol Med 2003;14(1): 47-62.
4. Lippman SM, Spitz MR. et al. Strategies for chemoprevention study of premalignancy and second primary tumors in the head and neck. Current Opinoin in Oncology 1995; 7:234-241.
5. Papadimitrakopoulou V, Shin DM, Hong WK. Molecular and cellular biomarkers for field cancerization and multistep process in head and neck tumorigenesis. Cancer and Metastasis Reviews. 1996;15:53-76.
6. 박광균. 구강생화학. 군자출판사. 1999.
7. Samaranyake LP, MacFarlane JW. A retrospective study of patients with recurrent chronic atrophic candidosis. Oral Surg. Oral Med. Oral Pathol. 1981;52:150-3.
8. Epstein JB, Gorsky M. et al. A survey of the current approaches to the diagnosis and management of oral premalignant lesions. JADA. 2007;138(12):1555-62.
9. Silverman, S., Jr., Gorsky, M., Lozada, F. Oral leukoplakia and malignant transformation. A follow-up study of 257 patients. Cancer 1984;53(3):563-568.
10. 백지영, 윤정훈 등. 구강전암병소에서 암발생 위험도 예측을 위한 cyclin D1 발현 분석. 대한구강악안면병리학회지 2001;25(1):1-15.
11. 황진하, 윤정훈 등. 구강전암병소에서 암발생 예측을 위한 p53과 p63의 발현 분석. 대한구강악안면병리학회지 2002;26(4):315-327.
12. 길태준. 구강 백반증의 유전적 이상과 구강암 이행과의 연관성. 연세대학교 대학원. 2011.
13. Gullett NP, Ruhul Amin ARM. et al. Cancer prevention with natural compounds. Semin Oncol. 2010 ;37(3):258-81.