

투고일 : 2011. 8. 12

심사일 : 2011. 8. 18

게재확정일 : 2011. 8. 25

레이저 우식진단기기 'DIAGNODent[®]'의 활용

조선대학교 치의학전문대학원 예방치학교실
이 병 진

ABSTRACT

Use of laser fluorescence device 'DIAGNODent[®]' for detecting caries

Department of Preventive and Public Health Dentistry, School of Dentistry, Chosun University
Byoung Jin Lee, D.D.S., Ph.D.

The detection of carious lesions is a key point to apply appropriate preventive measures or operative treatment of dental caries. A laser fluorescence device DIAGNODent[®] (KaVo, Biberach, Germany) has also been shown to be of additional clinical value in the detection of initial caries. This report focus on the DIAGNODent[®] for caries detection.

DIAGNODent[®] irradiate visible red light at a wavelength of 655 nm to elicit near-infrared fluorescence from caries lesion. This device is known as a reproducible method for caries detection, with good sensitivity and specificity especially for caries detection on occlusal and accessible smooth surfaces.

DIAGNODent[®] tended to be more sensitive method of detecting occlusal dentinal caries, however, showed more false-positive diagnoses than the visual inspection. So Clinician should not use the device as a clinician's primary diagnostic method and it is recommended that the device should be used in the decision-making process in relation to the diagnosis of caries as a second opinion in cases of doubt after visual inspection.

The trend of modern dentistry would be a preventive approach rather than invasive treatment of the disease. This is possible only with early detection and respective preventive measures, DIAGNODent[®] can help the changes.

Key words : caries prevention, dental caries, DIAGNODent, diagnosis, laser fluorescence, sensitivity and specificity

I. 정확한 우식 진단의 필요성

구강 내에 존재하는 치아의 표면은 항상 탈회와 재광화의 가역적인 반응이 일어나고 있다. 이러한 동적과정에 불균형이 생기게 되면 우리가 잘 아는 치아우식증으로 진행하게 된다. 즉 치아우식증은 넓게 보면 법랑질 표면에서 발생한 미세한 구조의 파괴를 시작으로 해서

법랑질, 상아질로 진행하여 와동을 형성(cavitation)하는 과정까지 연속적으로 길게 이어져있다. 임상적으로는 와동이 형성되고 불소와 같은 재광화 물질로는 원상회복이 되지 않으며 현저한 구조의 파괴가 일어나는 시점을 치아우식증이라고 정의할 수 있으나, 지금부터 우리가 관심을 가지고 관찰하여야 할 현상은 바로 와동 형성단계 이전의 초기우식증이다.

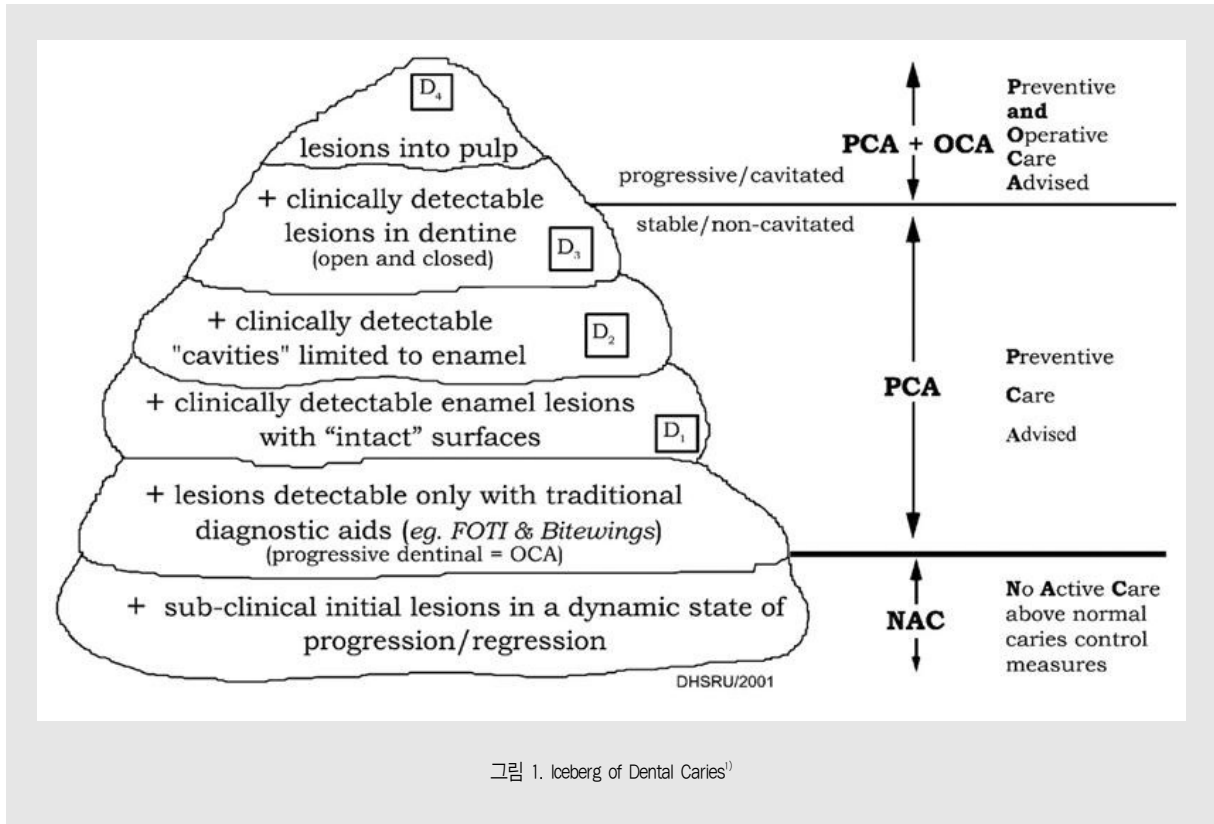


그림 1. Iceberg of Dental Caries¹⁾

치아우식증 진행단계를 빙하에 비유한 그림 1에서 보듯 치아 보통의 와동은 수면 위의 빙하처럼 육안으로 쉽게 관찰되고 치료할 수 있지만, 실제 우식와동으로 발전 가능한 치아 표면의 초기 변화는 쉽게 관찰하기 어렵다. 레이저와 형광을 이용한 최신의 치아우식증 진단기기는 법랑질의 형태변화 이전인 빙하의 가장 낮은 단계의 우식을 판별하는데 도움이 된다.

근대 치의학이 발전하면서 치아의 충전과 발거된 치아의 수복 및 보철학은 눈부시게 발전되어 왔지만, 치아 자체를 오랫동안 사용하고 보존하려는 기술과 노력은 그리 진전되지 않았다. 하지만 최근에는 점점 더 많은 치과 의사들이 치아를 온전한 형태로 유지하는데 관심을 가지게 되었고, 치료 방법도 과거의 삭제-충전 개념(drilling and filling)에서 최소침습적 치료(minimally invasive treatment)의 개념으로 옮겨지고 있다. 마찬가지로 과거에 치아우식증 병하의

윗부분을 차지하는 법랑질 혹은 상아질 표면의 결손부위도 와동형성 원칙에 충실하게 충전하는 것이 우선이었지만, 최근에는 여러 예방법, 특히 전색과 재광화법으로 보존하려는 경향이 더욱 강해지고 있다.

다만 초기우식증을 최소한의 삭제와 유지 방법으로 정상 치아로 환원하려면 몇 가지 선행되어야 할 조건이 있는데, 무엇보다도 치아 상태를 정확하게 진단하는 것이다. 치아 표면의 우식병소가 진행성인지 정지성인지 정확히 판단해야하고, 또한 숨어 있는 우식진행부위(와동)을 정확히 탐지해 내어야 한다. 그리고 진행중인 우식증이라도 와동이 크게 형성되어 있지 않다면 충전이 아닌 재광화 방법으로 보존 가능한지 정확히 판단하고 예측하여야 한다. 이때 시각적으로 쉽게 판단하기 힘든, 숨어있는 우식병소를 찾는 데에 도움이 되는 것이 바로 DIAGNOdent[®] 이다.

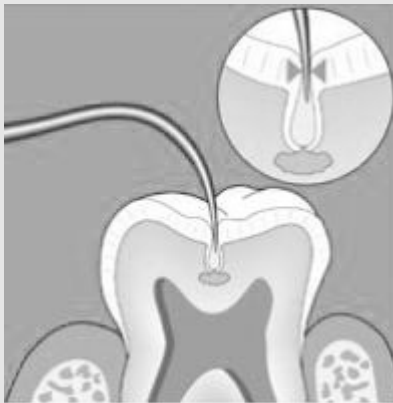

2) DIAGNODent® 2095

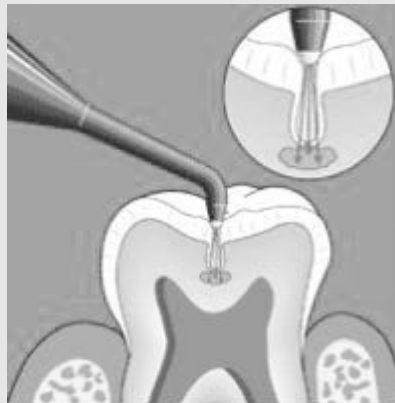

2) DIAGNODent® pen 2190

그림 2. DIAGNODent®의 형태³⁾



1) 탐침(explorer) 검사법



2) DIAGNODent® 검사법

그림 3. 탐침(explorer)를 이용한 검사방법과 DIAGNODent®를 이용한 검사방법의 비교³⁾

II. 레이저 우식진단의 원리

과거에는 우식 법랑질의 전기저항 변화 등을 이용하여 우식을 진단하려는 시도가 있었지만, 진단의 타당성과 신뢰도가 낮아 대중적으로 보급되지 않았다. DIAGNODent®는 우식 법랑질에 레이저광을 조사하여 건전 법랑질과 비교를 통해 우식증 발생여부를 탐지한다³⁾. 이 기구는 655nm 파장의 레이저를 생성하여 광섬유를 통해 측정탐침에서 치아표면에 직접 조사하며, 치아 표면의 탈회된 법랑질, 상아질 혹은 유기물이나 세

균의 표면에 흡수된 후 적외선 영역의 형광을 반사하는데, 이 형광은 다시 측정탐침의 광섬유를 통해 광전지(photocell)로 전해져 강도에 따라 0~99사이 숫자로 표현된다³⁾(그림 2).

DIAGNODent®를 이용하여 치아우식증을 검사하면 일반적인 치아우식증 검사방법인 탐침(explorer)을 이용한 방법에 비하여 탐침이 도달할 수 없는 깊은 부위의 우식병소를 쉽게 탐지할 수 있다(그림 3). 그리고 시각적으로도 정확히 판단할 수 없는 표면의 미세구조도 어느 정도 탐지가 가능하다. 아울러 탐침이 법랑질 표면에

손상을 주어 초기우식 부위에 불필요한 손상을 주는 것을 방지할 수 있다. 다만 탐침이 우식부위에 닿았을 때 느껴지는 촉각을 이용한 진단은 하기가 어렵다.

Ⅲ. 국내외 관련 연구현황

1) DIAGNODent® 검사 대상 법랑질 표면 특성에 관한 연구

레이저 진단 기기의 개발 과정에서부터 치아우식증의 초기 증상과 육안으로 관찰되지 않는 법랑질 결손 부위에 대한 탐지 가능성에 대한 연구가 지속되었다. 일반적으로 DIAGNODent®는 유치와 영구치의 교합면과 인접면의 치아우식증을 탐지하는 데 어느 정도 타당도와 신뢰도가 있다는 연구보고가 많이 발표되었다^{4~6)}. 병소의 깊이를 나타내는 기기의 수치가 신뢰도가 있으며⁷⁾, 기기의 수치가 법랑질의 탈회 정도와 비례하거나⁸⁾, 표면 단백질 혹은 세균 대사산물의 양과도 관련이 있어 이를 이용해 근관 내의 감염여부를 평가할 수도 있다는 연구도 보고되어 있다^{9~11)}.

반면에 형성된 와동의 깊이와 이와 관련된 병소의 깊이를 판단하는 데에는 도움이 되지 않으며 정량화하기 어렵다는 보고도 있다^{2~15)}. 아울러 기기의 측정값과 전색재의 침투깊이와 관련이 없으며, 초기의 법랑질 탈회는 잘 탐지하지 못하는 단점이 있다^{6~17)}. 특히 치아 표면 조직의 특성에 따라 기기의 수치가 차이가 나며⁸⁾, 보이지 않는 이물질이나 수복재료에 의해 위양성반응(false-positive)이 나타나기 때문에⁹⁾, 검사 시에 치아 표면이 완벽하게 건조되어야 한다고 알려져 있다²⁰⁾.

2) DIAGNODent®를 이용한 초기우식증 진단 능력에 대한 연구

다양한 연구를 통해 일반적인 시각 검사에 비하여

DIAGNODent®는 법랑질의 초기 우식병소를 판별하는 민감도와 특이도가 전통적인 진단법에 비하여 높은 수준이며, 신뢰도도 높다고 알려져 있다^{21~23)}. 다만 몇몇 연구에서는 위양성반응(false-positive)이 높아 특이도가 낮다고 주장하였다. 또한 인접면 우식증 등을 판별할 때에는 교의 혹은 표준 방사선사진 판독에 비하여 우식 판별률이 높았다^{24~30)}. 그리고 검사방법의 재현성이 높으며³¹⁾, 교합면의 경우 신뢰도가 시진과 거의 흡사한 정도라고 알려져 있다^{32~40)}.

반면에 일부 연구에서는 재현성이 떨어지고⁴¹⁾, 초기 우식증 영역의 진단의 신뢰도가 낮아 사용하는 치과의사에게 교육이 필요하다고 주장하였다^{42~44)}.

3) 검사결과에 대한 해석

대부분의 DIAGNODent®에 대한 초기 연구에서는 제조사가 제시한 측정결과를 통한 진료지침을 뒷받침하고 있지만, 제조사에서 제시한 기준에 비하여 측정치가 높아 기준 수치를 변경할 필요가 있다고 보고한 연구도 있다⁴⁴⁾. 여러 연구를 통하여 DIAGNODent®가 치아우식증을 진단하는 신뢰성 높은 기기이지만, 실제 진료시에는 시진 후 의심 소견에 대한 확진에 도움이 되는 정도로만 사용하는 것이 바람직하다는 견해가 많이 있다^{38,45~50)}. 또한 수치의 증감에 따라 우식위험 정도를 예측할 수 있는 것은 아니며⁵¹⁾, 역학연구와 일반 구강검사에서 시진을 단독으로 했을 경우와 비교했을 때에 추가적인 데이터를 제공하지는 못한다는 검사의 한계점을 지적한 연구도 있었다^{52~53)}.

IV. 사용법과 주의사항

DIAGNODent®는 본체에 측정부위가 유선으로 연결된 형태와 무선의 펜 형태인 두 가지가 존재하는데, 두 형태 모두 펜 모양의 측정부위 끝부분에 부착된 레이저가 조사되는 광섬유부위로 치아 표면을 검사한다.

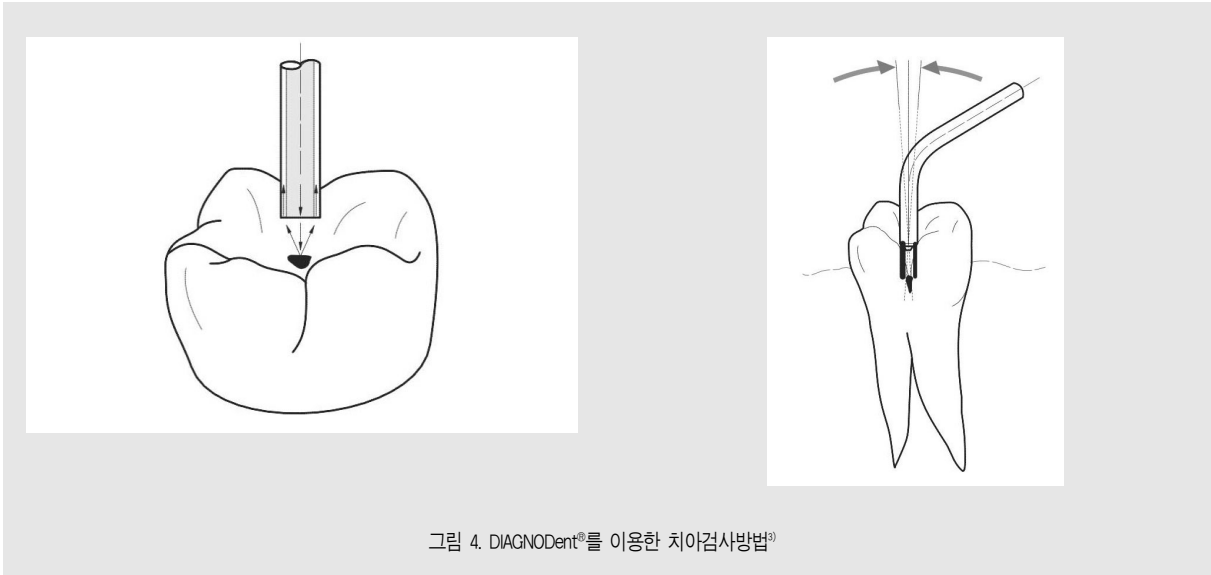

그림 4. DIAGNODent®를 이용한 치아검사방법³⁾

치아 표면을 검사하기 전에는 수분을 비롯한 이물질이 비정상적으로 측정수치를 높일 수 있으므로 반드시 깨끗하게 제거하여야 한다.

그림 4에서와 같이 측정할 부위에 측정탐침(probe)을 수직으로 대고 디지털 표시창에 표시되는 숫자를 측정결과로 읽으면 되며, 정확하게 측정하기 위해 측정부위를 중심으로 양옆으로 조금씩 움직여서 측정한다(그림 4). 측정탐침을 양옆으로 움직이는 이유는 열구부위의 법랑질 돌기 등에 의해 깊은 병소가 가려질 수도 있기 때문이다. 앞서 언급하였듯이 비교적 재현성이 높기 때문에 1~2회 측정만으로도 정확한 값을 알 수 있다.

DIAGNODent®는 측정결과에 따라 저음에서 고음의 소리로도 측정결과를 알 수 있는데, 10 이상에서 소리가 나기 시작한다. 측정 결과는 그림 5에서처럼 액정표시판에 디지털 숫자로 표현되는데 하단의 큰 글씨가 최고값(peak value)이 되며 상단의 작은 글씨는 현재의 측정값이다. 초기 버튼을 누르기 전까지는 가장 높은 값이 계속 표시된다.

인접면을 검사할 때에는 인접면용 측정탐침을 사용한다. 교합면용 측정탐침은 끝부분이 원형으로 평평한 모양이지만, 인접면용 측정탐침은 사선으로 절단

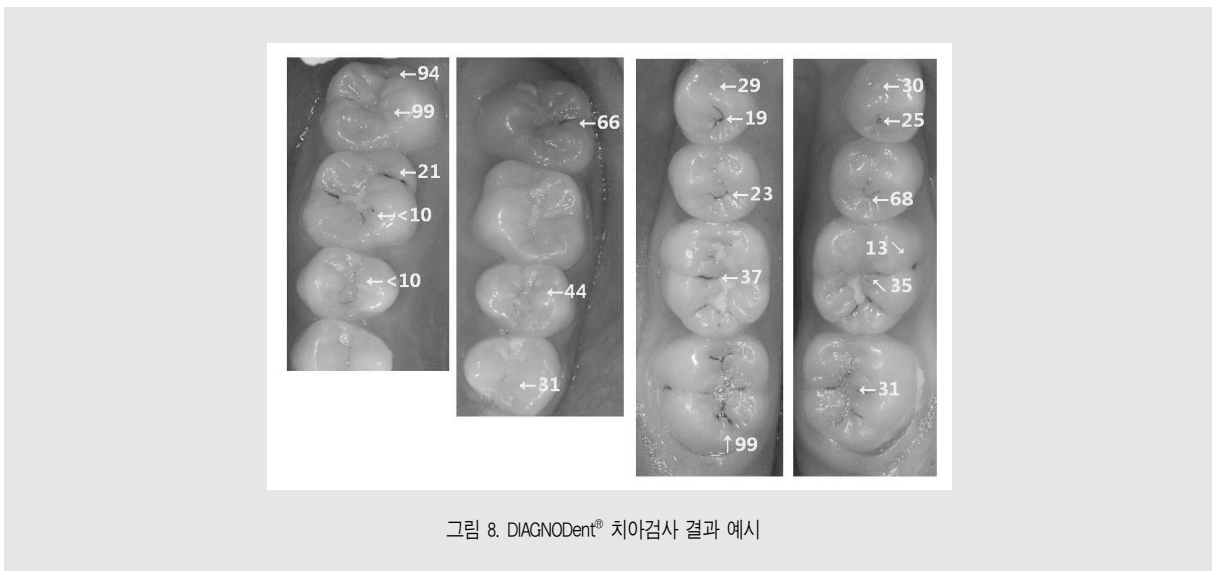
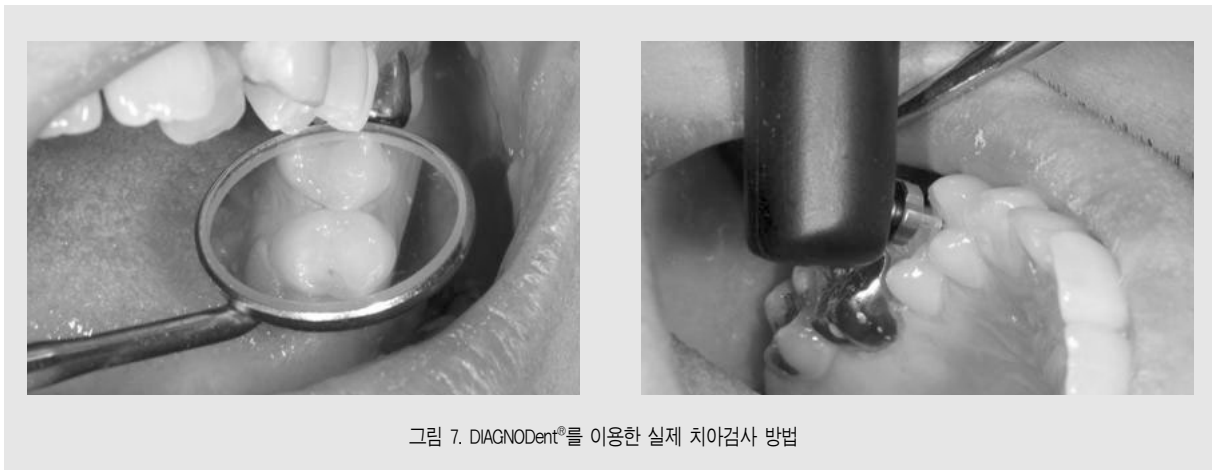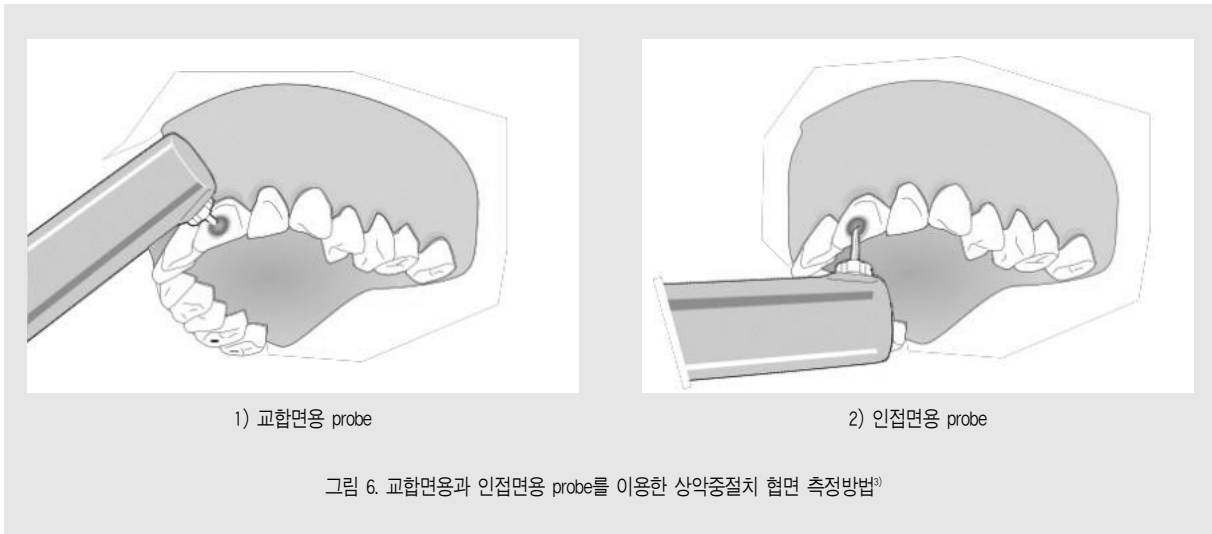


그림 5. DIAGNODent® Pen 측정결과 표시창

된 형태이어서 치아의 인접면 부위에 쉽게 들어갈 수 있다(그림 6).

실제 진료과정에서 모든 치아의 치면을 검사하는 것이 거의 불가능하므로, 육안으로 관찰하였을 때 명확히 우식을 판정하기 어려운 치면을 대상으로 검사하는 것이 좋다. 그림 7에서 보는 바와 같이 상악 좌측제2소구치(#24) 근심면은 소와에 치면세균막이 낀 상태로 착색이 되어있어 우식 진행여부를 정확하게 판단하기 어렵다. 따라서 표면에 치면세균막을 제거한 후 그림 7의 우측과 같이 측정하면 소와의 깊이와 병소 진행여부를 측정할 수 있다(우측 그

임상가를 위한 특집 3



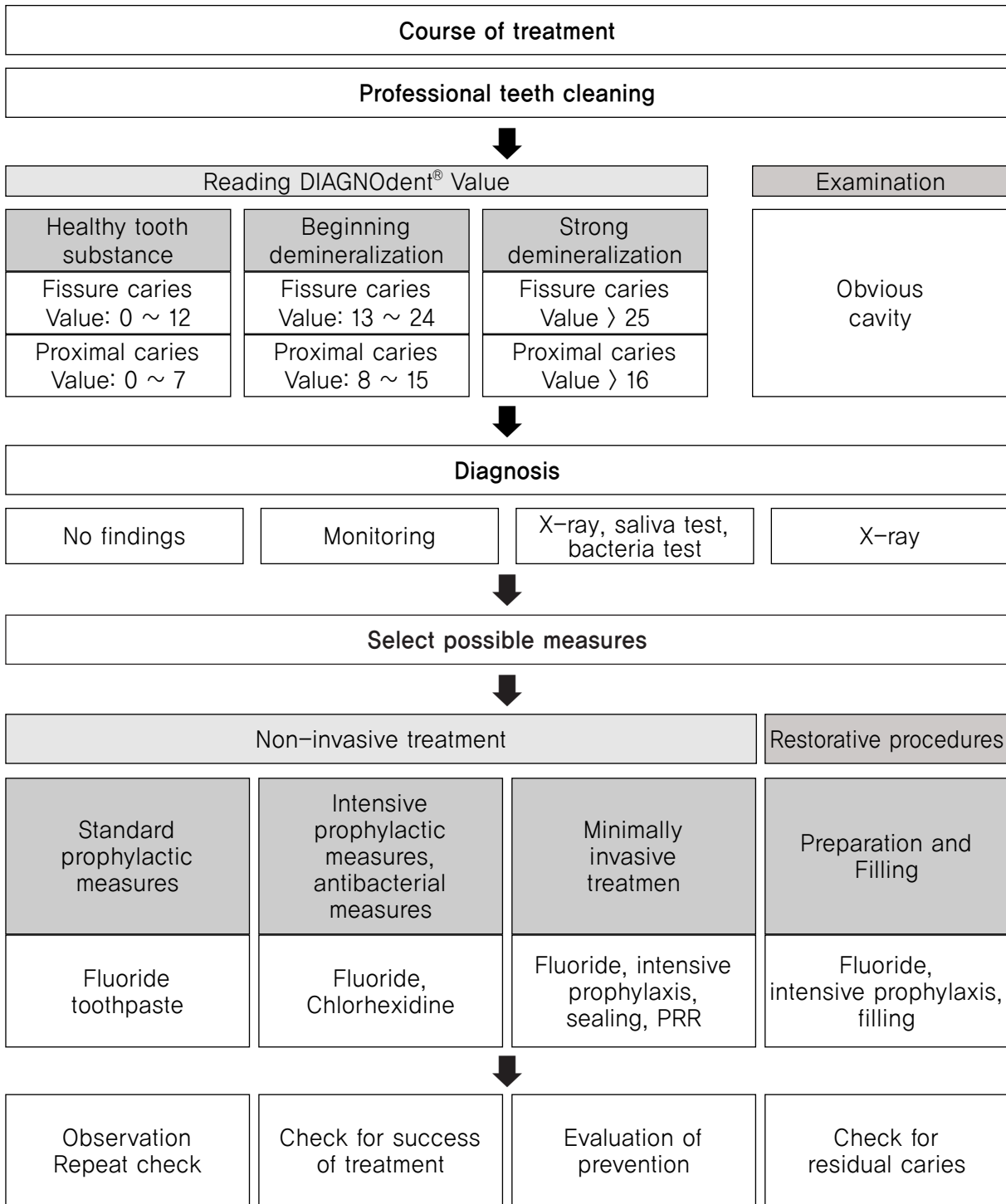


그림 9. DIAGNOdent® 검사 및 치료 과정 제안³⁾ (Operating Instructions KaVo DIAGNOdent 2095 as of Serial No. 1600000, KaVo Dental GmbH의 내용을 발췌하여 일부 수정함)

림은 상악우측소구치 측정 장면).

V. 측정결과의 활용

DIAGNODent[®]를 이용하여 그림 8과 같이 결과를 기록할 수 있다. 실제 육안으로 검은색 착색으로 보이는 병소도 10 이하의 결과를 나타내는 경우도 있는 반면에, 평범하게 보이는 소와 열구에 깊은 와동이 형성된 경우도 있다. 그러므로 육안으로 관찰된 판단하기 어려운 치아를 주로 대상으로 하되 시진 결과, 방사선 사진 및 DIAGNODent[®] 측정 결과를 종합적으로 활용하여 치아우식증 예방법을 결정하여야 한다. 다만 이전의 연구결과에서도 제안되었듯이 현재 제조사에서 제안하는 기준 수치와 권고 치료안의 수치가 상당히 낮은 것으로 판단된다. 따라서 측정수치가 일정 수준을 넘었다고 해서 바로 충전을 하기 보다는 최대한 보존적 방법으로 유지한 후 우식 진행여부에 따라 충전치료를 결정하는 것이 옳다. 그림 9에 제조사의 기준에 따라 제시된 검사 진단 및 진료과정

을 순서에 따라 구성하였다.

치아우식증의 가장 확실한 진단방법은 바로 육안으로 관찰하는 것이다. 육안으로 관찰되는 치아우식증은 의심의 여지없이 예방적 치료 혹은 보존적 치료가 필요한 상태이다. 육안으로 관찰해서 형태의 변화가 없다면 물론 어떠한 치료도 필요하지 않다.

DIAGNODent[®]는 육안으로 관찰되지 않거나 쉽게 판정하기 어려운 치아우식병소의 진행 상태를 결정하는 데에 도움을 줄 뿐 치아의 절대적인 상태를 결정시켜주는 최종진단의 역할을 하기는 어렵다. 또한 치아우식증 치료여부를 결정짓는 요인은 우식병소의 존재 여부만으로는 부족하며, 다양한 요인을 포함하여 결정되어야 한다. 따라서 진단의 참고자료로 사용할 뿐 최종의 진단자는 치과의사 자신임을 잊어야 한다. 아울러 이러한 진단 도구의 사용목적은 치아의 충전이 아니라 비침습적 보존적 방법을 이용한 치아의 유지이므로, 계속 구강건강 관리과정을 통해 병소의 상태를 지속적으로 관찰한 후 명백한 와동이 형성된 후에 충전을 하는 것이 바람직하다.

참 고 문 헌

- Pitt NB. Modern Concepts of Caries Measurement. *J Dent Res* 2004;83(Spec Iss C):C43-C47.
- Lussi A, Imwinkelried S, Pitts N, Longbottom C, Reich E. Performance and reproducibility of a laser fluorescence system for detection of occlusal caries in vitro. *Caries Res* 1999;33(4):261-266.
- KaVo Dental GmbH 인터넷 홈페이지 . <http://www.kavo.com/>(검색일자 2011.7.15)
- Iwami Y, Shimizu A, Yamamoto H, Hayashi M, Takeshige F, Ebisu S. In vitro study of caries detection through sound dentin using a laser fluorescence device, DIAGNOdent. *Eur J Oral Sci* 2003;111(1):7-11.
- Virajsilp V, Thearomontree A, Aryatawong S, Paiboonwarachat D. Comparison of proximal caries detection in primary teeth between laser fluorescence and bitewing radiography. *Pediatr Dent* 2005;27(6):493-499.
- Braga MM, Morais CC, Nakama RC, Leamari VM, Siqueira WL, Mendes FM. In vitro performance of methods of approximal caries detection in primary molars. *Oral Surg Oral Med Oral Pathol Oral Radiol Endod* 2009;108(4):e35-41.
- Ástvaldsdóttir A, Holbrook WP, Tranaeus S. Consistency of DIAGNOdent instruments for clinical assessment of fissure caries. *Acta Odontol Scand* 2004;62(4):193-198.
- Farah RA, Drummond BK, Swain MV, Williams S. Relationship between laser fluorescence and enamel hypomineralisation. *J Dent* 2008;36(11):915-921.
- Ástvaldsdóttir A, Tranaeus S, Karlsson L, Holbrook WP. DIAGNOdent measurements of cultures of selected oral bacteria and demineralized enamel. *Acta Odontologica Scandinavica* 2010;68(3):148-153.
- Yukiteru Iwami, Hiroko Yamamoto, Mikako Hayashi and Shigeyuki Ebisu. Relationship between laser fluorescence and bacterial invasion in arrested dentinal carious lesions. *Lasers Med Sci* 2011;26(4):439-444.
- Sainsbury AL, Bird PS, Walsh LJ. DIAGNOdent laser fluorescence assessment of endodontic infection. *J Endod* 2009;35(10):1404-1407.
- Hamilton JC, Gregory WA, Valentine JB. DIAGNOdent measurements and correlation with the depth and volume of minimally invasive cavity preparations. *Oper Dent* 2006;31(3):291-296.
- Ghaname ES, Ritter AV, Heymann HO, Vann WF Jr, Shugars DA, Bader JD. Correlation between Laser Fluorescence Readings and Volume of Tooth Preparation in Incipient Occlusal Caries In Vitro. *J Esthet Restor Dent* 2010;22(1):31-39.
- Khalife MA, Boynton JR, Dennison JB, Yaman P, Hamilton JC. In vivo evaluation of DIAGNOdent for the quantification of occlusal dental caries. *Oper Dent* 2009;34(2):136-141.
- Celiberti P, Leamari VM, Imperato JC, Braga MM, Mendes FM. In vitro ability of a laser fluorescence device in quantifying approximal caries lesions in primary molars. *J Dent* 2010;38(8):666-670.
- Rodrigues JA, Diniz MB, Hug I, Cordeiro RC, Lussi A. Relationship between DIAGNOdent values and sealant penetration depth on occlusal fissures. *Clin Oral Investig* 2010;14(6):707-711.
- 이영은, 김혜영, 배현숙, 최연희, 송근배. 레이저와 공초점주사현미경을 사용한 초기우식병소의 정량적 비교. *대한구강보건학회지* 2005;29(4):418-429.
- Sheehy EC, Brailsford SR, Kidd EA, Beighton D, Zoiopoulos L. Comparison between visual examination and a laser fluorescence system for in vivo diagnosis of occlusal caries. *Caries Res* 2001;35(6):421-426.
- Hitij T, Fidler A. Effect of dental material fluorescence on DIAGNOdent readings. *Acta Odontol Scand* 2008;66(1):13-17.
- Braga MM, de Benedetto MS, Imperato JCP, Mendes FM. New methodology to assess activity status of occlusal caries in primary teeth using laser fluorescence device. *J Biomed Opt* 15(4):047005.
- 김재곤, 김영진, 김영신, 백병주. 교합면 우식병소의 다양한 진단법에 관한 비교연구. *대한소아치과학회지* 2001;28(4):613-619.
- 이광희. Diagnodent를 사용한 우식진단법의 검사자 내 신뢰도에 관한 연구. *대한소아치과학회지* 2000;27(1):40-44.
- 박종석, 이광희, 김성형, 김대업. 레이저형광측정을 통한 DIAGNOdent의 우식진단에 관한 생체와 연구. *대한소아치과학회지* 2000;27(1):24-31.
- Shi XQ, Welander U, Angmar-Månsson B. Occlusal caries detection with KaVo DIAGNOdent and radiography: an in vitro comparison. *Caries Res* 2000;34(2):151-158.
- Burin C, Burin C, Loguercio AD, Grande RH, Reis A. Occlusal caries detection: a comparison of a laser

참 고 문 헌

- fluorescence system and conventional methods. *Pediatr Dent* 2005;27(4):307-312.
26. Lussi A, Hellwig E. Performance of a new laser fluorescence device for the detection of occlusal caries in vitro. *J Dent* 2006;34(7):467-471.
 27. Rodrigues JA, Diniz MB, Josgrilberg EB, Cordeiro RC. In vitro comparison of laser fluorescence performance with visual examination for detection of occlusal caries in permanent and primary molars. *Lasers Med Sci* 2009;24(4):501-506.
 28. Huth KC, Neuhaus KW, Gygax M, B?cher K, Crispin A, Paschos E, Hickel R, Lussi A. Clinical performance of a new laser fluorescence device for detection of occlusal caries lesions in permanent molars. *J Dent* 2008;36(12):1033-1040.
 29. Costa AM, Paula LM, Bezerra AC. Use of Diagnodent for diagnosis of non-cavitated occlusal dentin caries. *J Appl Oral Sci* 2008;16(1):18-23.
 30. de Paula AB, Campos JA, Diniz MB, Hebling J, Rodrigues JA. In situ and in vitro comparison of laser fluorescence with visual inspection in detecting occlusal caries lesions. *Lasers Med Sci* 2011;26(1):1-5.
 31. Lussi A, Imwinkelried S, Pitts N, Longbottom C, Reich E. Performance and reproducibility of a laser fluorescence system for detection of occlusal caries in vitro. *Caries Res* 1999;33(4):261-266.
 32. Anttonen V, Seppä L, Hausen H. Clinical study of the use of the laser fluorescence device DIAGNOdent for detection of occlusal caries in children. *Caries Res* 2003;37(1):17-23.
 33. Lussi A, Hibst R, Paulus R. DIAGNOdent: an optical method for caries detection. *J Dent Res* 2004;83(Spec No C):C80-83.
 34. Aljehani A, Bamzahim M, Yousif MA, Shi XQ. In vivo reliability of an infrared fluorescence method for quantification of carious lesions in orthodontic patients. *Oral Health Prev Dent* 2006;4(2):145-150.
 35. Olmez A, Tuna D, Oznurhan F. Clinical evaluation of diagnodent in detection of occlusal caries in children. *J Clin Pediatr Dent* 2006;30(4):287-291.
 36. Aleksejuniene J, Tranaeus S, Skudutyte-Rysstad R. DIAGNOdent--an adjunctive diagnostic method for caries diagnosis in epidemiology. *Community Dent Health* 2006;23(4):217-221.
 37. Aljehani A, Yang L, Shi XQ. In vitro quantification of smooth surface caries with DIAGNOdent and the DIAGNOdent pen. *Acta Odontol Scand* 2007;65(1):60-63.
 38. Costa AM, Bezzerra AC, Fuks AB. Assessment of the accuracy of visual examination, bite-wing radiographs and DIAGNOdent on the diagnosis of occlusal caries. *Eur Arch Paediatr Dent* 2007;8(2):118-122.
 39. Toraman Alkurt M, Peker I, Deniz Arisu H, Bala O, Altunkaynak B. In vivo comparison of laser fluorescence measurements with conventional methods for occlusal caries detection. *Lasers Med Sci* 2008;23(3):307-312.
 40. Tagtekin DA, Ozyoney G, Baseren M, Ando M, Hayran O, Alpar R, Gokalp S, Yanikoglu FC, Stookey GK. Caries detection with DIAGNOdent and ultrasound. *Oral Surg Oral Med Oral Pathol Oral Radiol Endod* 2008;106(5):729-735.
 41. Kühnisch J, Bücher K, Henschel V, Hickel R. Reproducibility of DIAGNOdent 2095 and DIAGNOdent Pen measurements: results from an in vitro study on occlusal sites. *Eur J Oral Sci* 2007;115(3):206-211.
 42. Kühnisch J, Ziehe A, Brandstädt A, Heinrich-Weltzien R. An in vitro study of the reliability of DIAGNOdent measurements. *J Oral Rehabil* 2004;31(9):895-899.
 43. Braga M, Nicolau J, Rodrigues CR, Imparato JC, Mendes FM. Laser fluorescence device does not perform well in detection of early caries lesions in primary teeth: an in vitro study. *Oral Health Prev Dent* 2008;6(2):165-169.
 44. Pereira AC, Eggertsson H, Martinez-Mier EA, Mialhe FL, Eckert GJ, Zero DT. Validity of caries detection on occlusal surfaces and treatment decisions based on results from multiple caries-detection methods. *Eur J Oral Sci* 2009;117(1):51-57.
 45. 신중현, 신승철, 서현석, 김은주. 우식진단기를 이용한 초기우식병소 진단에 관한 임상적 연구. *대한 구강보건학회지* 2002;26(4):609-617.
 46. Lussi A, Megert B, Longbottom C, Reich E, Francescut P. Clinical performance of a laser fluorescence device for detection of occlusal caries lesions. *Eur J Oral Sci* 2001;109(1):14-19.
 47. Bader JD, Shugars DA. A systematic review of the performance of a laser fluorescence device for detecting caries. *J Am Dent Assoc* 2004;135(10):1413-1426.
 48. Ricketts D. The eyes have it. How good is DIAGNOdent at detecting caries? *Evid Based Dent*

참 고 문 헌

- 2005;6(3):64-65.
49. Kühnisch J, Bücher K, Hickel R. The intra/inter-examiner reproducibility of the new DIAGNOdent Pen on occlusal sites. *J Dent* 2007;35(6):509-512.
 50. Neves AA, Coutinho E, De Munck J, Lambrechts P, Van Meerbeek B. Does DIAGNOdent provide a reliable caries-removal endpoint? *J Dent* 2011;39(5):351-360.
 51. Lundberg P, Morhed-Hultvall ML, Twetman S. Mutans streptococci colonization and longitudinal caries detection with laser fluorescence in fissures of newly erupted 1st permanent molars. *Acta Odontol Scand* 2007;65(4):189-193.
 52. Kühnisch J, Berger S, Goddon I, Senkel H, Pitts N, Heinrich-Weitzien R. Occlusal caries detection in permanent molars according to WHO basic methods, ICDAS II and laser fluorescence measurements. *Community Dent Oral Epidemiol* 2008;36(6):475-484.
 53. Rando-Meirelles MP, de Sousa Mda L. Using laser fluorescence (DIAGNOdent) in surveys for the detection of noncavitated occlusal dentine caries. *Community Dent Health* 2011;28(1):17-21.