

투고일 : 2011. 11. 1

심사일 : 2011. 11. 2

게재확정일 : 2011. 11. 24

# 치과 영역에서의 저출력레이저요법

전남대학교치과병원 구강내과<sup>1)</sup>, 서울보훈병원 치과<sup>2)</sup>, 전남대학교 치의학전문대학원 구강내과학교실<sup>3)</sup>  
 임 영 관<sup>1)</sup>, 김 지 연<sup>2)</sup>, 김 병 국<sup>3)</sup>

## ABSTRACT

### Low-Level Laser Therapy in Dentistry

Department of Oral Medicine, Chonnam National University Hospital<sup>1)</sup>, Department of Dentistry, Seoul Veterans Hospital<sup>2)</sup>,  
 Department of Oral Medicine, School of Dentistry, Chonnam National University<sup>3)</sup>  
 Yeong-Gwan Im, DDS, MS, PhD<sup>1)</sup>, Ji-Yeon Kim, DDS, MS<sup>2)</sup>, Byung-Gook Kim, DDS, MS, PhD<sup>3)</sup>

Low-level laser therapy (LLLT) is the application of light to pathology to promote tissue regeneration, reduce inflammation, and relieve pain. LLLT has a photochemical effect whereby the light is absorbed and exerts a chemical change. The clinical applications of LLLT include improvement in wound and bone healing processes, control of pain and tooth hypersensitivity, modulation of periodontal inflammation, the prevention and treatment of cancer therapy-induced oral mucositis, management of burning mouth syndrome, and improvement in temporomandibular disorder symptoms. Further research is needed to better elucidate the cellular mechanisms of LLLT and provide a solid scientific basis for the clinical application of LLLT in dentistry.

Key words : low-level laser therapy (LLLT), inflammation, pain, healing

## I. 저출력레이저요법의 개요(Overview of Low-Level Laser Therapy)

저출력레이저요법(low-level laser therapy (LLLT))은 일반적으로 1mW에서 500mW 범위의 저출력 레이저 빛을 병소에 적용함으로써 조직 재생을 촉진하고 염증을 감소시키며 통증을 경감하는 치료법이다. 조사되는 빛은 전형적으로 적색 또는 근적외선 영역의 좁은 스펙트럼 폭(600~1000nm)으로 1 mW/cm<sup>2</sup>에서 5W/cm<sup>2</sup>의 출력밀도(power density, irradiance)를 갖는다. 대개 1분 가량, 1주에 몇 차례,

수주 동안 손상 부위에 적용한다. 저출력레이저요법은 다른 레이저 술식에서와 같이 제거 기전(ablative mechanism) 또는 열적 기전(thermal mechanism)에 의해서가 아니라, 빛이 흡수되고 화학적인 변화를 야기하는 광화학 효과(photochemical effect)에 의해 작용한다. 가장 자주 사용되는 저출력레이저에는 HeNe(632.8nm), GaAs(870, 904nm), GaAlAs(670, 810, 830nm) 및 InGaAlP(670, 685nm) 레이저가 있다.

## II. 저출력레이저요법의 작용기전 (Mechanisms of Low-Level Laser Therapy)

저출력의 가시광선이 생체에서 어떠한 효과를 나타내기 위해서는 광자(photon)가 특정한 분자 광수용체 즉, 발색단(chromophore)에 포함되어 있는 전자 흡수대(electronic absorption band)에 흡수되어야 한다<sup>1)</sup>. 발색단은 화합물의 결정된 색상을 나타내는 분자 또는 분자의 일부분으로서 그 화합물의 한 성분이다. 발색단은 항상 conjugated pi electron system 또는 metal complexes의 두 가지 형태 중의 하나로 존재한다. 발색단의 예는 식물에서 광합성에 사용되는 chlorophyll을 포함하여 hemoglobin, cytochrome coxydase, myoglobin, flavin, porphyrin 등을 들 수 있다<sup>2)</sup>.

저출력레이저요법에서 중요한 고려사항으로 조직의 광학적인 특성이 있다. 조직에는 빛의 효과적인 조직 침투가 극대화되는 “광학적인 창(optical window)”

이 존재하며, 이것은 대략 650nm에서 1200nm 사이에 걸쳐 있다(그림 1). 조직에서의 빛의 흡수와 산란은 스펙트럼의 적색 영역보다 청색 영역에서 훨씬 높는데, 그 이유는 조직의 발색단(hemoglobin과 melanin)이 짧은 파장에서 높은 흡수 대역을 지니고 있고 조직에서의 빛의 산란이 짧은 파장에서 더 많기 때문이다. 또한 조직 내 수분은 1100nm보다 긴 파장의 적외선을 강하게 흡수한다. 이러한 이유로 사람과 동물에서의 저출력레이저요법은 거의 대부분 적색과 근적외 영역(600~1100nm)의 빛을 사용한다<sup>3)</sup>.

저출력레이저요법 연구에서는 이상성 반응(biphasic response) 현상이 거듭 증명되어 왔다<sup>4,5)</sup>. 이상성 곡선을 세포 하위 수준, 세포 수준, 조직 수준 및 임상 수준에서 빛의 기대된 용량 반응(dose response)을 설명하는데 사용할 수 있다. 충분하지 않은 에너지가 적용되면 최저 역치에 미치지 못하므로 아무런 반응이 없다. 만약 더 많은 에너지가 적용되면 역치를 넘어설 수 있고 생체자극(biostimulation)이 일어난다. 그러나 너무나 많은 에너지가 가해지면

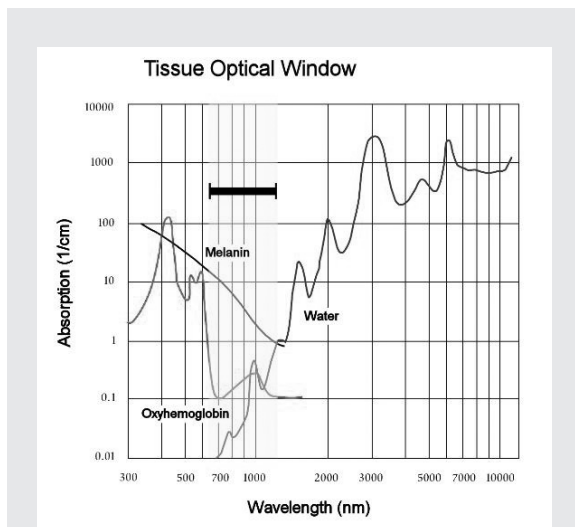


그림 1. 생체조직의 주된 발색단(chromophore)들의 흡수 스펙트럼. 가시광선과 근적외선이 조직 내로 가장 깊이 침투할 수 있는 광학적인 창(optical window)을 보여주고 있다.

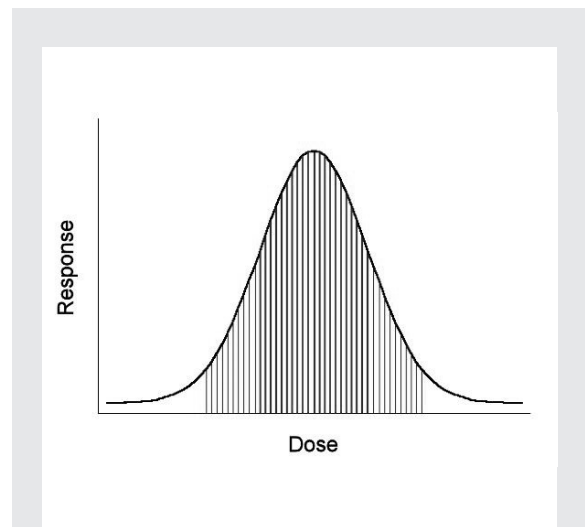


그림 2. 저출력레이저요법 연구에서 보고되는 전형적인 이상성 용량반응곡선(biphasic dose response curve)

자극 효과가 사라지고 생체억제(bioinhibition)가 대신하게 된다(그림 2).

실제로 적은 용량으로 조사한 저출력레이저는 동일한 과장에 높은 수준으로 투여한 것보다 보다 더 효과를 보인다. 일반적으로 생체에서 적색 또는 적외선 파장의  $3\text{J}/\text{cm}^2$  내지  $5\text{J}/\text{cm}^2$  정도의 낮은 선속이 유익하며,  $50\text{J}/\text{cm}^2$ 에서  $100\text{J}/\text{cm}^2$ 의 많은 용량은 유익한 효과를 상실하고 오히려 해로울 수 있다<sup>6)</sup>.

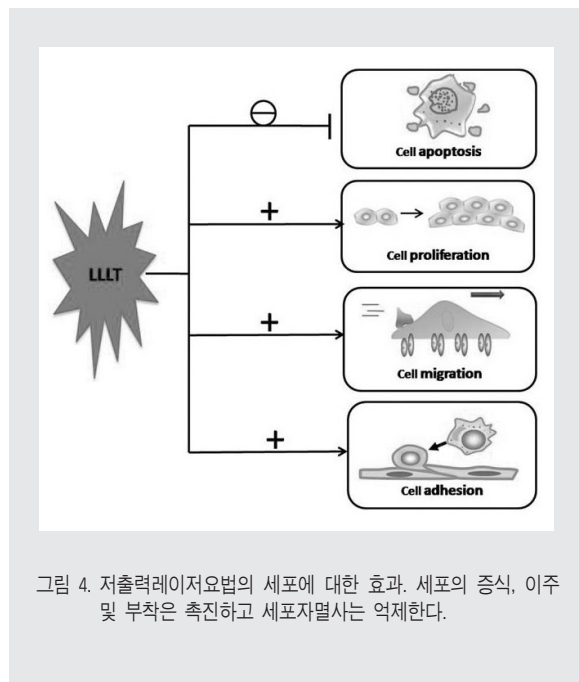
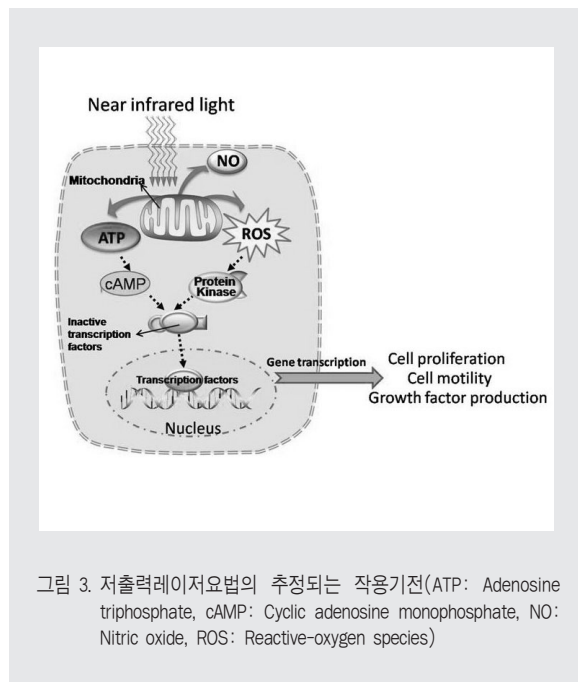
저출력레이저요법의 분자 및 세포 기전은 다음과 같이 설명할 수 있다<sup>6)</sup>. 광자는 mitochondria에 의해 흡수되고, mitochondria는 보다 많은 ATP의 생성을 촉진하고 활성산소종(reactive oxygen species, ROS)의 수준을 낮춘다. 그럼으로써 NF- $\kappa$ B와 같은 전사 요소를 활성화하고 저출력레이저요법의 효과와 관련된 많은 유전자 전사 산물을 유도하게 된다. ROS는 낮은 수준에서 세포의 증식을 촉진하는 것으로 알려져 있으나 높은 수준에서는 세포의 증식을 억제하고 죽일 수 있다. 두 번째로 일산화질소(nitric oxide, NO) 역시 저출력레이저요법에 관련되어 있으며 호흡연쇄(respiratory chain) 등에서

결합 부위로부터 광방출(photo-release) 될 수 있다. 적은 양의 빛에 의해 방출된 적은 양의 NO는 유익할 수 있으나, 과도한 저출력레이저에 의한 많은 양의 NO는 세포에 손상을 줄 수 있다. 세 번째로 저출력레이저요법이 세포자멸사(apoptosis)를 방지하는 보호 단백질을 상향조절하는 전사 인자를 활성화하고 전반적으로 세포의 생존을 증진할 가능성이 있다. 그와 반대로 많은 광조사 후에 세포자멸사를 촉진하는 또다른 전사요소와 세포 신호 전달경로가 활성화될 수도 있다(그림 3, 4).

### III. 저출력레이저요법의 임상적 응용 (Clinical Applications of Low-Level Laser Therapy)

#### 1. 통증 감소(Analgesia/Pain Reduction)

많은 연구 결과를 종합한 최근의 문헌고찰에서는 대체로 저출력레이저가 통증을 유의하게 감소시킨다는 점을 지지한다. 저출력레이저요법은 용량에 의존적인



방식으로 염증 과정을 변경할 수 있으며, 적절히 조절 하면 임상적인 상황에서 급성 염증성 통증을 현저히 감소시킬 수 있다. 다양한 말초신경 모델에서 레이저 유도 억제효과는 말초신경 유해수용기를 직접적으로 억제해서 급성통증을 감소시키고, 만성통증에서는 레이저 조사에 의해 유도된 척수의 변화가 장기간 통증의 억제를 야기하는 것으로 이해되고 있다<sup>7)</sup>.

## 2. 창상 치유(Wound Healing)

저출력레이저 연구 문헌을 종합해보면 레이저에 의해 매개되는 생체자극 효과 즉, 섬유아세포, 내피세포 및 상피세포의 증식, 콜라겐 합성 증가, 섬유아세포의 분화, 백혈구, 섬유아세포 및 상피세포의 이주, 그리고 대식세포의 포식작용의 증가와 같은 세포 수준의 효과들 및 혈관확장과 혈관신생과 같은 혈관 관련 효과들을 명확하게 보여준다. 이러한 생체자극 효과는 손상된 조직의 수복 과정을 가속화하는데 중요한 역할을 한다고 할 수 있다<sup>8)</sup>.

저출력레이저요법의 치주과적 응용 측면에서 실험실에서와 생체에서 모두 치주 창상 치유를 향상시키는 긍정적인 결과를 보여주었다<sup>9-17)</sup>. 특히 생체 연구로부터 근거는 저출력레이저요법이 치은절제술, 치석제거술, 치근활택술 및 골내결손수술 후 치주 치유를 증진할 수 있음을 뒷받침한다<sup>10,13,17-18)</sup>.

## 3. 골 치유(Bone Healing)

재생 치주 처치 (regenerative periodontal therapy)는 치아를 지지하는 치주조직을 예측가능하게 회복하는 것을 목표로 하며, 결과적으로 새로운 결합조직 부착과 새로운 치조골 형성이 이루어져야 한다. 최근 저출력레이저요법이 특정 골결손에서 골 수복을 자극하기 위하여 재생요법과 함께 또는 단독으로 사용될 수 있다고 제시되고 있다<sup>18)</sup>. 저출력레이저요법은 골결손의 치유에 긍정적인 생체조절 효과를 가지고 있으며<sup>18-21)</sup>, 그러한 효과는 시술 중에 직접 외과적 시술부에 조사할 때, 그리고 골재형성 초기에 조사할 때

보다 분명하다<sup>18)</sup>.

저출력레이저는 발치 후 치조골 수복에서도 골아세포(osteoblast)의 증식, 분화 및 석회화 과정에 영향을 미침으로써 중요한 역할을 할 수 있다<sup>22)</sup>. 저출력레이저는 발치 후 치유과정에서 여러 가지 Interleukin과 Cyclooxygenase-2의 증가를 억제하고 콜라겐의 증가를 야기함이 보고되었다<sup>23)</sup>.

## 4. 생체재료의 골유합(Biomaterial Osseointegration)

골 수복(bone repair)을 위한 생체자극 목적으로 저출력레이저의 사용이 점차 증가하고 있고 몇몇 연구에서는 골조직의 치유에 바람직한 결과가 증명되기도 하였으나<sup>24)</sup>, 저출력레이저요법과 매식된 생체재료와 관련성에 대한 보고는 아직까지 많은 편은 아니다<sup>25)</sup>. 또한 임플란트-조직 상호작용에 대한 저출력레이저요법의 작용기전에 대한 연구도 거의 없다. 그러나 저출력레이저요법이 골의 치유와 골조직의 광화를 촉진한다고 보고되고 있으며<sup>26)</sup>, 현재까지의 문헌에는 저출력레이저요법은 생체재료의 골유합을 촉진하고 골의 내성장(ingrowth)과 기능적 회복을 증진할 수 있다고 알려져 있다<sup>27)</sup>. 골 수복과 생체재료의 골유합에 대해서는 향후 보다 많은 연구가 필요하다.

## 5. 치주염(Periodontal Inflammation)

만성적인 치주조직의 염증 과정은 치주인대의 파괴를 유도하고 결국 치조골이 소실되게 된다. 저출력레이저요법은 특히 PGE<sub>2</sub>의 방출을 감소시킴으로써 치주염증 과정을 조절할 수 있다. 염증 조절의 서로 다른 여러 경로가 있으므로 저출력레이저요법이 염증을 조절할 수 있는 능력은 한 가지 기전으로 제한되는 것 같지는 않다. 저출력레이저요법은 MMP-8, PDGF, TGF- $\beta$ , bFGF, plasminogen 뿐만 아니라 COX<sub>2</sub>와 IL-1 $\beta$ 의 발현에도 영향을 준다<sup>10,13,28-29)</sup>. 그러나 저출력레이저요법은 종래의 치주치료에 보조적으로 활용되며, 단독으로 사용될 때는 유익한 효과가 없다는

점에 유의하여야 한다.

6. 항암요법 관련 구강점막염(Cancer Therapy-Induced Oral Mucositis)

구강점막염(oral mucositis)은 항암요법을 받고 있는 환자에게서 나타나는 구강 영역의 심각한 급성 부작용이다. 구강점막염의 조절을 위해서 매우 다양한

방법들이 사용되어 왔으나 치료 지침으로 권장할 만한 조절된 임상 시험에서 긍정적인 결과로서 충분한 과학적인 근거로 지지를 받는 것은 몇 가지 안 된다<sup>30,31</sup>. 권장되는 비약물요법에는 구강함수제<sup>32</sup>와 한랭요법<sup>33</sup>이 있으며, 저출력레이저요법은 MASCC 지침에서 치료 선택사항으로 권장되고 있다. 저출력레이저요법이 구강점막염의 발생을 예방하고 구강점막염 궤양의 심도,

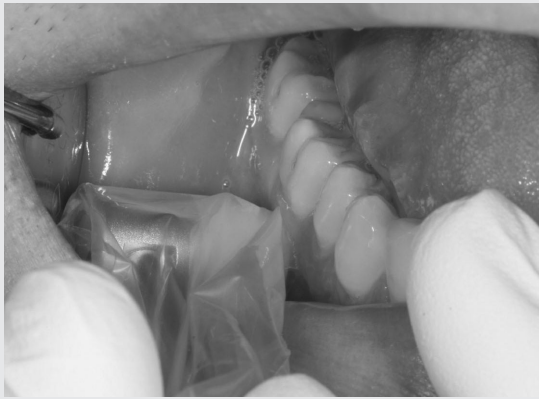

그림 5. 치근단 병소의 치유를 촉진하기 위하여 해당 치아의 치근단 위치에 다이오드 레이저 기기를 사용하여 저출력레이저를 조사하는 모습

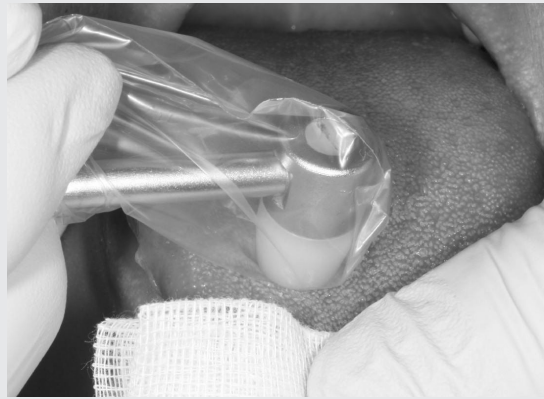

그림 6. 구강작열감증후군(실통) 환자에서 혀 배면에 다이오드 레이저 기기를 사용하여 저출력레이저를 조사하는 모습

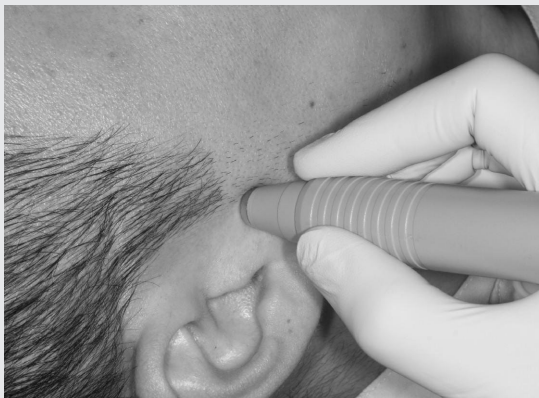

그림 7. 통증이 있는 악관절 부위에 다이오드 레이저 기기를 사용하여 저출력레이저를 조사하는 모습

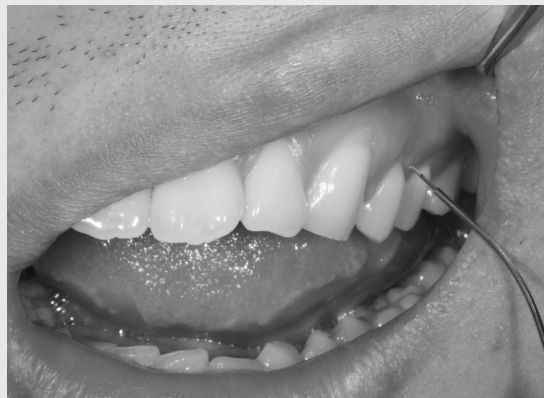

그림 8. 지각과민 치아에서 치은이 퇴축되어 노출된 치근면에 Nd:YAG 레이저 기기를 사용하여 비접촉식으로 레이저를 조사하는 모습

통증 및 지속기간을 줄이는데 도움이 된다는 데에 여러 연구가 일관된 결과를 보였다<sup>34)</sup>. 저출력레이저요법의 작용기전에 대해서는 논란이 있으나, 저출력레이저요법으로 전치치한 후 산화적 스트레스(oxidative stress)를 받기 전과 받는 동안의 세포보호 효과가 관찰되었다<sup>35)</sup>. 구강점막염에 대한 저출력레이저요법은 사용된 레이저 변수가 제각각 다르고 용량에 대한 통일된 기준이 없다는 한계를 가지고 있다<sup>34)</sup>.

#### 7. 구강작열감증후군(Burning Mouth Syndrome)

구강작열감증후군은 특별한 점막의 이상이 없음에도 불구하고 구강, 특히 혀 부분에 작열감과 통증 감각이 나타나는 것이 특징이다. 구강작열감증후군은 상대적으로 흔한 질환 상태이지만 원인과 병태 생리에 대해서는 명확하게 밝혀지지 않고 있으며 효과적인 치료법도 없다. 저출력레이저요법이 이러한 상태에 대한 치료법으로 잠재적인 효용성이 주목받고 있다. 최근 몇몇 연구에서 저출력레이저요법은 구강작열감증후군의 증상 완화에 효과적이며 연구 관찰 기간인 수주 내지 수개월간 효과가 지속됨을 보고하였다<sup>36,37)</sup>. 다른 연구에서는 구강작열감증후군 환자에서 레이저 조사 후 나타나는 치료효과가 단지 위약효과라고 하였다<sup>38,39)</sup>. 이와 같이 여러 연구의 결과가 일치하지 못하는 것은 구강작열감증후군의 원인이 매우 다양하며 레이저 치료의 영향을 받는 요인이 이와 관련되기 때문일 것으로 추정된다. 구강작열감증후군에 대한 잘 설계된 추가적인 많은 연구가 필요하다.

#### 8. 상아질 지각과민(Dentinal Hypersensitivity)

레이저요법은 상아질 지각과민 관련 통증을 감소시킬 수 있다. 중간 정도의 출력을 내는 레이저(Nd:YAG, Er:YAG 및 CO<sub>2</sub>)의 지각과민 감소 효과는 상아세관의 폐쇄와 관련이 있을 것으로 생각된다. 1064nm의 파장을 지닌 Nd:YAG 레이저만이 부가적인 진통효과를 가지고 있는 것으로 보이는데, 그 기전은 레이저를 조사하면 한시적으로 감각신경 축삭의

종말을 변화시키고<sup>40)</sup> C섬유와 Aβ섬유 모두를 차단하기 때문인 것으로 추정된다<sup>41)</sup>.

체계적인 문헌 고찰에서 레이저요법이 국소 약물 도포를 하는 것에 비해 약간의 더 나은 지각과민 감소 효과를 가지고 있을 가능성을 보여준다. 국소 도포 지각과민 치료제와 GaAlAs 레이저를 비교한 연구들은 결과가 서로 일치하지 않았으나, Nd:YAG 레이저, Er:YAG 레이저 및 CO<sub>2</sub> 레이저를 사용한 연구에서는 모두 국소 도포 지각과민 치료제보다 더 나은 결과를 보였다. 다만 그 차이는 레이저요법이 국소도포 약물에 비해 약간 더 나은 정도였다<sup>42)</sup>.

이상과 같이 레이저요법이 상아질 지각과민에 대해 대체로 효과가 있다고 알려져 있으나 유효성에 대한 근거는 약한 편이며 위약효과도 고려하여야 한다<sup>43)</sup>. 상아질 지각과민 요법에서 레이저의 유효성을 평가하기 위해서는 잘 설계되고 장기간 효과를 추적하는 무작위 위약 조절 임상연구가 필요하다.

#### 9. 측두하악장애(Temporomandibular Disorders)

잘 설계된 수준높은 연구들에서 저출력레이저의 악관절질환과 근육질환에 대한 효과를 보고하고 있다. 한 연구는 레이저요법으로 능동적, 수동적 개구량과 측방운동량을 포함한 운동범위의 현저한 개선을 보고하였다<sup>44)</sup>. 또다른 연구에서는 측두하악장애 근육통에 대해서 저출력레이저요법이 통증 감소와 하악 운동 범위의 개선이 교합장치만큼이나 효과적임을 보여주었다<sup>45)</sup>. 측두하악장애 환자에서 저출력레이저 조사와 비스테로이드 소염진통제 투여의 효과를 비교한 연구에서 저출력레이저요법은 진통제 투약보다 통증 수준이 더 낮았고 하악의 기능이 향상되었으며, 비정복성관절원판변위와 골관절염 환자의 증상과 징후가 현저히 개선되었다<sup>46)</sup>. 이러한 연구 결과들은 저출력레이저요법이 악관절 및 저작근 통증 질환에 대해서도 다른 보존적인 치료법들에 대한 유효한 대안이 될 수 있음을 제시한다.

## IV. 결론(Conclusion)

저출력레이저요법은 통증 감소, 치주 염증 조절, 창상 치유, 골 치유 과정의 촉진, 치아 지각과민 치료, 항암요법 관련 구강점막염의 치료, 구강작열감증후군 통증 감소, 측두하악장애 증상 개선 등을 포함하여 다양한 목적으로 활용되고 있다. 아직까지 저출력레이저요법의 효과에 대한 논란과 기전에 대한 의문이 없지 않

으나, 기존의 치료방법들을 보완하고 대체하는 목적으로 충분한 효용가치가 있다고 사료된다. 향후 저출력레이저요법의 세포 수준에서의 작용기전을 보다 명확하게 밝히는 연구가 필요하다. 임상적인 응용 측면에서는 특정 목적에 대한 유효성을 입증할 수 있는 잘 설계된 무작위 임상실험 연구가 충분히 뒷받침되어야 하며, 레이저조사에서의 다양한 조건과 변수를 고려한 표준적인 레이저치료 조건의 확립이 필요하다.

## 참 고 문 헌

- Sutherland JC. Biological effects of polychromatic light. *Photochem Photobiol.* 2002;76:164-170.
- Karu T. Primary and secondary mechanisms of action of visible to near-IR radiation on cells. *J Photochem Photobiol B.* 1999;49:1-17.
- Karu TI, Afanas'eva NI. Cytochrome c oxidase as the primary photoacceptor upon laser exposure of cultured cells to visible and near IR-range light. *Dokl Akad Nauk.* Jun1995;342:693-695.
- Lanzafame RJ, Stadler I, Kurtz AF, et al. Reciprocity of exposure time and irradiance on energy density during photoradiation on wound healing in a murine pressure ulcer model. *Lasers Surg Med.* 2007;39:534-542.
- Oron U, Yaakobi T, Oron A, et al. Attenuation of infarct size in rats and dogs after myocardial infarction by low-energy laser irradiation. *Lasers Surg Med.* 2001;28:204-211.
- Huang YY, Chen AC, Carroll JD, Hamblin MR. Biphasic dose response in low level light therapy. *Dose Response.* 2009;7:358-383.
- Chow R, Armati P, Laakso EL, Bjordal JM, Baxter GD. Inhibitory effects of laser irradiation on peripheral mammalian nerves and relevance to analgesic effects: a systematic review. *Photomed Laser Surg.* 2011;29:365-381.
- Lins RD, Dantas EM, Lucena KC, Catao MH, Granville-Garcia AF, Carvalho Neto LG. Biostimulation effects of low-power laser in the repair process. *An Bras Dermatol.* 2010;85:849-855.
- Kreisler M, Christoffers AB, Willershausen B, d'Hoedt B. Effect of low-level GaAlAs laser irradiation on the proliferation rate of human periodontal ligament fibroblasts: an in vitro study. *J Clin Periodontol.* 2003;30:353-358.
- Qadri T, Miranda L, Tuner J, Gustafsson A. The short-term effects of low-level lasers as adjunct therapy in the treatment of periodontal inflammation. *J Clin Periodontol.* 2005;32:714-719.
- Amorim JC, de Sousa GR, de Barros Silveira L, Prates RA, Pinotti M, Ribeiro MS. Clinical study of the gingiva healing after gingivectomy and low-level laser therapy. *Photomed Laser Surg.* 2006;24:588-594.
- Saygun I, Karacay S, Serdar M, Ural AU, Sencimen M, Kurtis B. Effects of laser irradiation on the release of basic fibroblast growth factor (bFGF), insulin like growth factor-1 (IGF-1), and receptor of IGF-1 (IGFBP3) from gingival fibroblasts. *Lasers Med Sci.* 2008;23:211-215.
- Qadri T, Bohdanecka P, Tuner J, Miranda L, Altamash M, Gustafsson A. The importance of coherence length in laser phototherapy of gingival

## 참 고 문 헌

- inflammation: a pilot study. *Lasers Med Sci.* 2007;22:245-251.
14. Safavi SM, Kazemi B, Esmaeili M, Fallah A, Modarresi A, Mir M. Effects of low-level He-Ne laser irradiation on the gene expression of IL-1beta, TNF-alpha, IFN-gamma, TGF-beta, bFGF, and PDGF in rat's gingiva. *Lasers Med Sci.* 2008;23:331-335.
  15. Azevedo LH, de Paula Eduardo F, Moreira MS, de Paula Eduardo C, Marques MM. Influence of different power densities of LILT on cultured human fibroblast growth : a pilot study. *Lasers Med Sci.* 2006;21:86-89.
  16. Pourzarandian A, Watanabe H, Ruwanpura SM, Aoki A, Ishikawa I. Effect of low-level Er:YAG laser irradiation on cultured human gingival fibroblasts. *J Periodontol.* 2005;76:187-193.
  17. Ozcelik O, Cenk Haytac M, Kunin A, Seydaoglu G. Improved wound healing by low-level laser irradiation after gingivectomy operations: a controlled clinical pilot study. *J Clin Periodontol.* 2008;35:250-254.
  18. Torres CS, dos Santos JN, Monteiro JS, Amorim PG, Pinheiro AL. Does the use of laser photobiomodulation, bone morphogenetic proteins, and guided bone regeneration improve the outcome of autologous bone grafts? An in vivo study in a rodent model. *Photomed Laser Surg.* 2008;26:371-377.
  19. AboElsaad NS, Soory M, Gadalla LM, et al. Effect of soft laser and bioactive glass on bone regeneration in the treatment of infra-bony defects (a clinical study). *Lasers Med Sci.* 2009;24:387-395.
  20. Pinheiro AL, Martinez Gerbi ME, Carneiro Ponzi EA, et al. Infrared laser light further improves bone healing when associated with bone morphogenetic proteins and guided bone regeneration: an in vivo study in a rodent model. *Photomed Laser Surg.* 2008;26:167-174.
  21. Pinheiro AL, Martinez Gerbi ME, de Assis Limeira F, Jr., et al. Bone repair following bone grafting hydroxyapatite guided bone regeneration and infra-red laser photobiomodulation: a histological study in a rodent model. *Lasers Med Sci.* 2009;24:234-240.
  22. Walsh LJ. The current status of low level laser therapy in dentistry. Part 1. Soft tissue applications. *Aust Dent J.* 1997;42:247-254.
  23. Mozzati M, Martinasso G, Cocero N, et al. Influence of superpulsed laser therapy on healing processes following tooth extraction. *Photomed Laser Surg.* 2011;29:565-571.
  24. Pogrel MA, Chen JW, Zhang K. Effects of low-energy gallium-aluminum-arsenide laser irradiation on cultured fibroblasts and keratinocytes. *Lasers Surg Med.* 1997;20:426-432.
  25. Simonpietri CJ, Novaes AB, Jr., Batista EL, Jr., Filho EJ. Guided tissue regeneration associated with bovine-derived anorganic bone in mandibular class II furcation defects. 6-month results at re-entry. *J Periodontol.* 2000;71:904-911.
  26. Khadra M, Ronold HJ, Lyngstadaas SP, Ellingsen JE, Haanaes HR. Low-level laser therapy stimulates bone-implant interaction: an experimental study in rabbits. *Clin Oral Implants Res.* 2004;15:325-332.
  27. Obradovic RR, Kesic LG, Pesevska S. Influence of low-level laser therapy on biomaterial osseointegration: a mini-review. *Lasers Med Sci.* 2009;24:447-451.
  28. Yilmaz S, Kuru B, Kuru L, Noyan U, Argun D, Kadir T. Effect of gallium arsenide diode laser on human periodontal disease: a microbiological and clinical study. *Lasers Surg Med.* 2002;30:60-66.
  29. Ribeiro IW, Sbrana MC, Esper LA, Almeida AL. Evaluation of the effect of the GaAlAs laser on subgingival scaling and root planing. *Photomed Laser Surg.* 2008;26:387-391.
  30. Keefe DM, Schubert MM, Elting LS, et al. Updated clinical practice guidelines for the prevention and treatment of mucositis. *Cancer.* 2007;109:820-831.
  31. Worthington HV, Clarkson JE, Eden OB. Interventions for preventing oral mucositis for patients with cancer receiving treatment.

참 고 문 헌

- Cochrane Database Syst Rev. 2007:CD000978.
32. Lanzos I, Herrera D, Santos S, et al. Mucositis in irradiated cancer patients: effects of an antiseptic mouthrinse. *Med Oral Patol Oral Cir Bucal*. 2010;15:e732-738.
  33. Lilleby K, Garcia P, Gooley T, et al. A prospective, randomized study of cryotherapy during administration of high-dose melphalan to decrease the severity and duration of oral mucositis in patients with multiple myeloma undergoing autologous peripheral blood stem cell transplantation. *Bone Marrow Transplant*. 2006;37:1031-1035.
  34. Bjordal JM, Bensadoun RJ, Tuner J, Frigo L, Gjerde K, Lopes-Martins RA. A systematic review with meta-analysis of the effect of low-level laser therapy (LLLT) in cancer therapy-induced oral mucositis. *Support Care Cancer*. 2011;19:1069-1077.
  35. Lubart R, Eichler M, Lavi R, Friedman H, Shainberg A. Low-energy laser irradiation promotes cellular redox activity. *Photomed Laser Surg*. 2005;23:3-9.
  36. Kato IT, Pellegrini VD, Prates RA, Ribeiro MS, Wetter NU, Sugaya NN. Low-level laser therapy in burning mouth syndrome patients: a pilot study. *Photomed Laser Surg*. 2010;28:835-839.
  37. Yang HW, Huang YF. Treatment of burning mouth syndrome with a low-level energy diode laser. *Photomed Laser Surg*. 2011;29:123-125.
  38. Hansen HJ, Thoroe U. Low power laser biostimulation of chronic oro-facial pain. A double-blind placebo controlled cross-over study in 40 patients. *Pain*. 1990;43:169-179.
  39. Vukoja D, Alajbeg I, Vucicevic Boras V, Brailo V, Alajbeg IZ, Andabak Rogulj A. Is effect of low-level laser therapy in patients with burning mouth syndrome result of a placebo? *Photomed Laser Surg*. 2011;29:647-648;discussion648,651.
  40. Myers TD, McDaniel JD. The pulsed Nd:YAG dental laser: review of clinical applications. *J Calif Dent Assoc*. 1991;19:25-30.
  41. Orchardson R, Peacock JM, Whitters CJ. Effect of pulsed Nd:YAG laser radiation on action potential conduction in isolated mammalian spinal nerves. *Lasers Surg Med*. 1997;21:142-148.
  42. He S, Wang Y, Li X, Hu D. Effectiveness of laser therapy and topical desensitising agents in treating dentine hypersensitivity: a systematic review. *J Oral Rehabil*. 2011;38:348-358.
  43. Sgolastra F, Petrucci A, Gatto R, Monaco A. Effectiveness of laser in dentinal hypersensitivity treatment: a systematic review. *J Endod*. 2011;37:297-303.
  44. Kulekcioglu S, Sivrioglu K, Ozcan O, Parlak M. Effectiveness of low-level laser therapy in temporomandibular disorder. *Scand J Rheumatol*. 2003;32:114-118.
  45. Oz S, Gokcen-Rohlig B, Saruhanoglu A, Tuncer EB. Management of myofascial pain: low-level laser therapy versus occlusal splints. *J Craniofac Surg*. 2010;21:1722-1728.
  46. Marini I, Gatto MR, Bonetti GA. Effects of superpulsed low-level laser therapy on temporomandibular joint pain. *Clin J Pain*. 2010;26:611-616.