

투고일 : 2012. 5. 15

심사일 : 2012. 5. 17

게재확정일 : 2012. 5. 18

# 매복견치의 맹출유도

조선대학교 치의학전문대학원 소아치과학교실

이 난 영

## ABSTRACT

### Eruption guidance for impacted canine

Department of Pediatric dentistry School of Dentistry, Chosun University  
Nan-Young Lee, DDS, Ph D

Permanent canine are very important teeth in point of function as well as esthetic. Therefore impaction of canines is a frequently encountered clinical problems. The incidence of impaction ranges between 1-3%. The cause of canine impaction can be result of ectopic position of tooth germ, defect of dental follicle, early loss or delayed exfoliation primary canine, space problem, supernumerary teeth, cyst, odontoma. Impaction frequently involves further complication such as root resorption of adjacent teeth, cyst formation and migration of the neighboring teeth. Various treatment modalities include extraction of primary canine, surgical opening and orthodontic traction, autotransplantation, surgical extraction of impacted canine.

Key words : canine impaction, root resorption, orthodontic traction, autotransplantation

## I. 서론

상악 견치는 악궁에서 기능적 심미적 관점에서 매우 중요한 치아이며 소아청소년에서 이의 정상적인 맹출여부가 정상적인 영구치열의 형성에 큰 영향을 미치게 된다.

상악견치의 매복은 맹출지연과 연관된 전신질환에 의해 나타나기도 하지만 일반적으로 국소적 원인이 많으며 치배의 위치 이상이나 치낭 및 치주인대의 결함, 유치의 조기상실이나 만기잔존, 맹출공간의 부족, 맹출경로에 존재하는 과잉치, 낭종, 치아중 등을

주요 원인으로 들 수 있다. 인구의 1~3%정도에서 관찰되며<sup>1)</sup> 동양인에서는 구개측보다는 협측매복이 더 많으며 여자에서 2.5배정도 더 많이 관찰된다<sup>2)</sup>. 하악견치의 매복은 0.3% 전후로 상악에 비해 드물게 나타나는데 이는 상악견치가 긴 발육기간 및 맹출경로를 거치면서 주변요인의 영향을 많이 받기 때문으로 생각된다<sup>3)</sup>.

매복견치를 방지하게 되면 인접치의 경사로인한 공간상실 및 부정교합을 초래할 수 있고 정중선 변위와 같은 심미적인 문제, 인접치의 치근흡수, 낭종, 감염 및 연관통 등을 유발할 수 있으며 조기에 진단

하여 치료할수록 이러한 합병증의 발생 가능성을 줄일 수 있다.

## II. 치료전략

매복견치의 치료계획 수립은 발생원인, 치아의 발육 단계, 매복된 위치 및 맹출경로, 인접치와의 연관성, 환자의 협조도 등을 포괄적으로 고려해야하는 매우 복잡한 문제인데 크게 유견치 발거후 관찰, 교정적 견인, 자가치아이식, 매복치의 발거로 나눌 수 있다.

### 1. 유견치 발거 후 관찰

상악견치의 매복이나 이소맹출의 임상적 초기증상

은 10세 전후 협측 전정부에서 견치치관의 용기가 촉진되지 않거나 이상 위치에서 관찰되는 것을 통해 의심할 수 있다. 또한 상악측절치 치관이 협측 및 원심으로 경사져 맹출하는 것도 견치의 협측매복의 임상증상 중 하나이다(Fig.1).

영구견치의 매복이 조기에 진단되었거나 예견될 경우 유견치의 발거는 계승영구치의 맹출유도에 도움이 되는 것으로 알려져 있는데 유견치 발거 후 자발적인 맹출 여부는 이소맹출된 견치의 위치나 각도, 발육단계에 따라 달라질 수 있다. Ericson 등이 연구한 바에 따르면 견치의 tip이 sector 1, 2의 위치에 있을 때 (Fig. 2) 견치치축각도가 중심선과 이루는 각도가 55도 미만일때(Fig. 3) 자발적 맹출이 가능하다고 하였다<sup>4)</sup>. 이러한 수치가 절대적인 기준이 될 수는 없지

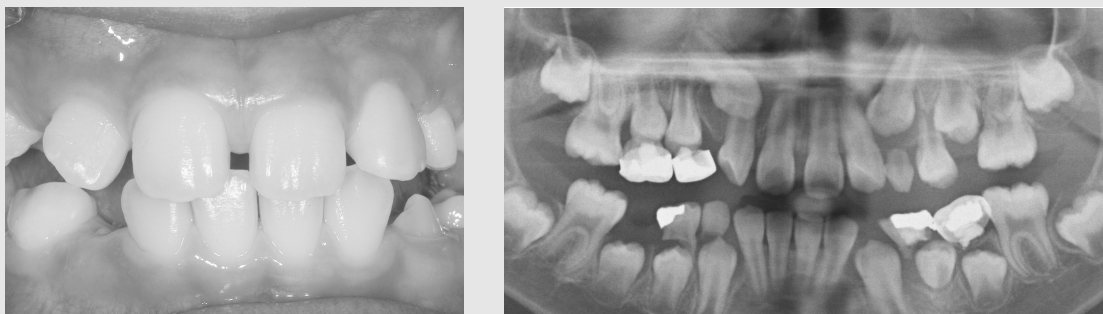

Fig. 1. 상악좌측측절치가 견치의 협측매복으로 인해 협측 및 원심으로 경사져 있으며 파노라마상 #13의 협측매복이 관찰된다.

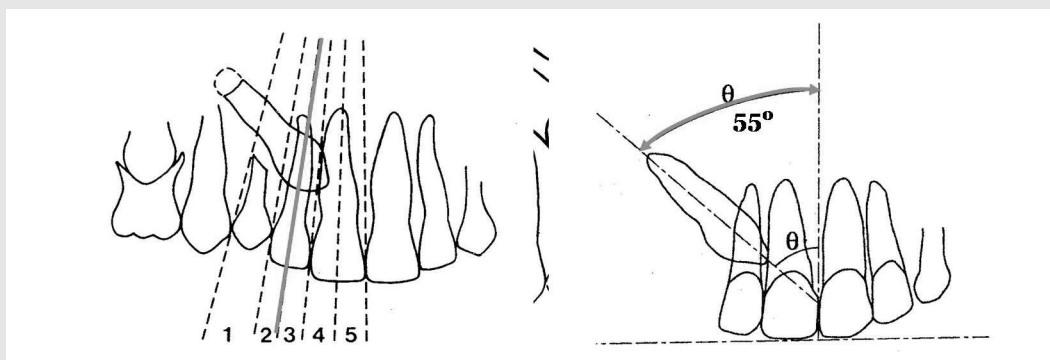


Fig. 2. 견치 tip의 위치를 sector로 구분

정중선과 견치 치축이 이루는 각

만 견치 이소맹출의 가능성과 예후를 진단할 때 참고할 만한 자료라고 생각되며 환자의 연령상 견치의 치근발육이 완료되지 않은 상태이고 tip의 위치가 심하게 변위되지 않은 상태라면 일차적으로 유견치의 발거 후 관찰이 1st choice가 될 수 있다(Fig. 4).

만약 유치발거 후 6개월 이상 경과후에도 치아이동이 없다면 다음 치료를 계획해야 한다.

2. 외과적 노출과 교정적 견인

초진시 자연맹출 가능성이 없다고 판단되었거나 인접치 치근흡수가 관찰되는 경우 또는 유치발거후 6개월 이상 관찰하였으나 맹출되지 않는 경우에는 교정적 견인을 고려해야 한다.

1) 외과적 노출

치아종이나 낭종, 과잉치 등 매복을 야기한 국소적인 원인을 제거함과 동시에 견인을 위한 치아노출 및 attachment 부착술이 병행되어야 한다. 치아를 노출시키는 방법에는 개방맹출법(open eruption technique)과 폐쇄맹출법(closed eruption technique)이 있는데 개방맹출법은 치아가 이동되는 상태를 직접 관찰하고 평가할 수 있으며 치아이동이 더 빠르다는 장점을 갖지만 치은퇴축이나 골소실과 같은 치주적인 합병증의 발생 가능성이 높다<sup>9)</sup>. 매복의 위치가 치조정에서 멀지 않을 경우 근단변위 판막술을 시행하여 치주적인 문제를 어느정도 극복할 수 있으나 이때 주의할 점은 매복치의 치관주위 골을 너무 광범위하게 제거하지 않아야 하며 치관은 2/3이상 노출시

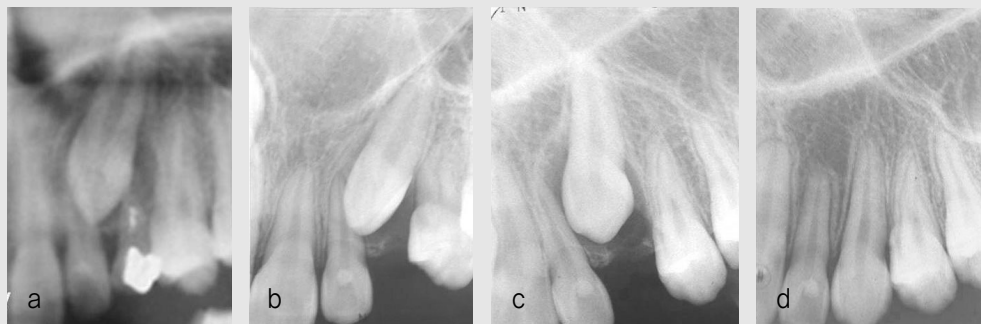

Fig. 3. 유견치 만기진존과 #23 맹출지연을 주소로 내원한 12세 여아  
a. 초진소견 b. 유견치발거 c. 2개월 후 d. 12개월후 #23이 정상맹출됨

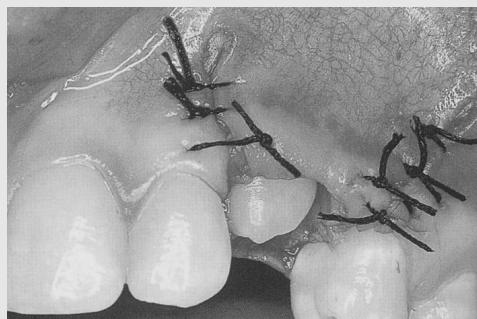


Fig. 4. 매복의 위치가 치조정에 멀지 않은 경우 근단변위판막술을 통해 치관노출을 시행할 수 있다.

키지 않는것이 좋다<sup>6)</sup>(Fig. 4).

폐쇄맹출법은 판막을 형성하여 매복치관을 노출시킨 후 교정장치를 부착한 후 판막을 원위치시켜 부착된 wire만 외부로 노출된 상태로 맹출을 유도하는 방법이며 주로 깊은 위치에 매복된 치아에서 사용되며 치아가 alveolar crest 상에 맹출하도록 유도함으로써 심미적인 치은형태를 얻을 수 있다는 장점을 갖지만 힘의 크기나 방향조절이 어렵고 치아이동이 느려서 치료기간이 더 길어지며 부착된 장치가 탈락될 경우 재수술의 부담이 존재한다<sup>7)</sup>(Fig. 5).

치관노출시 광범위한 골 삭제는 견치 맹출후 치경부 골 소실 및 치주조직 악화를 초래할 수 있으므로 장치부착에 필요한 최소한의 골삭제만을 하도록 주의해야 한다.

## 2) 교정적 견인

### (1) 맹출공간

견인전 견치가 맹출할 공간이 충분한지에 대해 가장

먼저 고려해야하며 만약 맹출공간이 충분하지 않다면 공간분석이 선행되어야 하는데 발치가 필요한 crowding case라면 매복견치를 발거할 것인지, 소구치를 발거하고 견치를 견인할 것인지에 대해 신중한 결정이 요구된다.

### (2) 견인위치

원래의 위치로 견인하는 것이 원칙이나 증절치나 측절치의 치근손상이 이미 심하게 진행되어 발거가 불가피한 경우 흡수된 치아를 발거하고 견치의 맹출을 유도할 수 있다(Fig. 6).

### (3) 견인방향

측절치 치근과의 위치관계를 평가하여 직접적인 하방견인시 치근흡수 위험성이 존재할 경우 후방견인 후 하방견인하는 two step traction을 시행해야 한다 (Fig. 7).

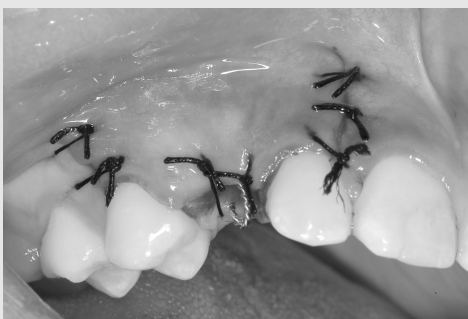
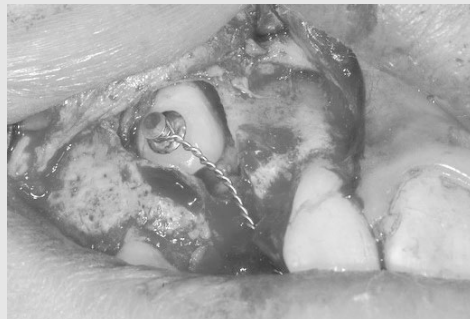
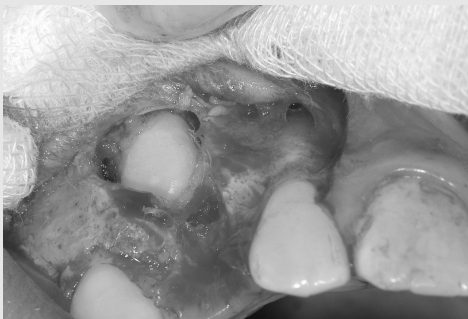Fig. 5. closed eruption technique으로 판막을 형성하여 매복 치에 lingual button을 부착한후 판막을 재위치 및 봉합하였다.

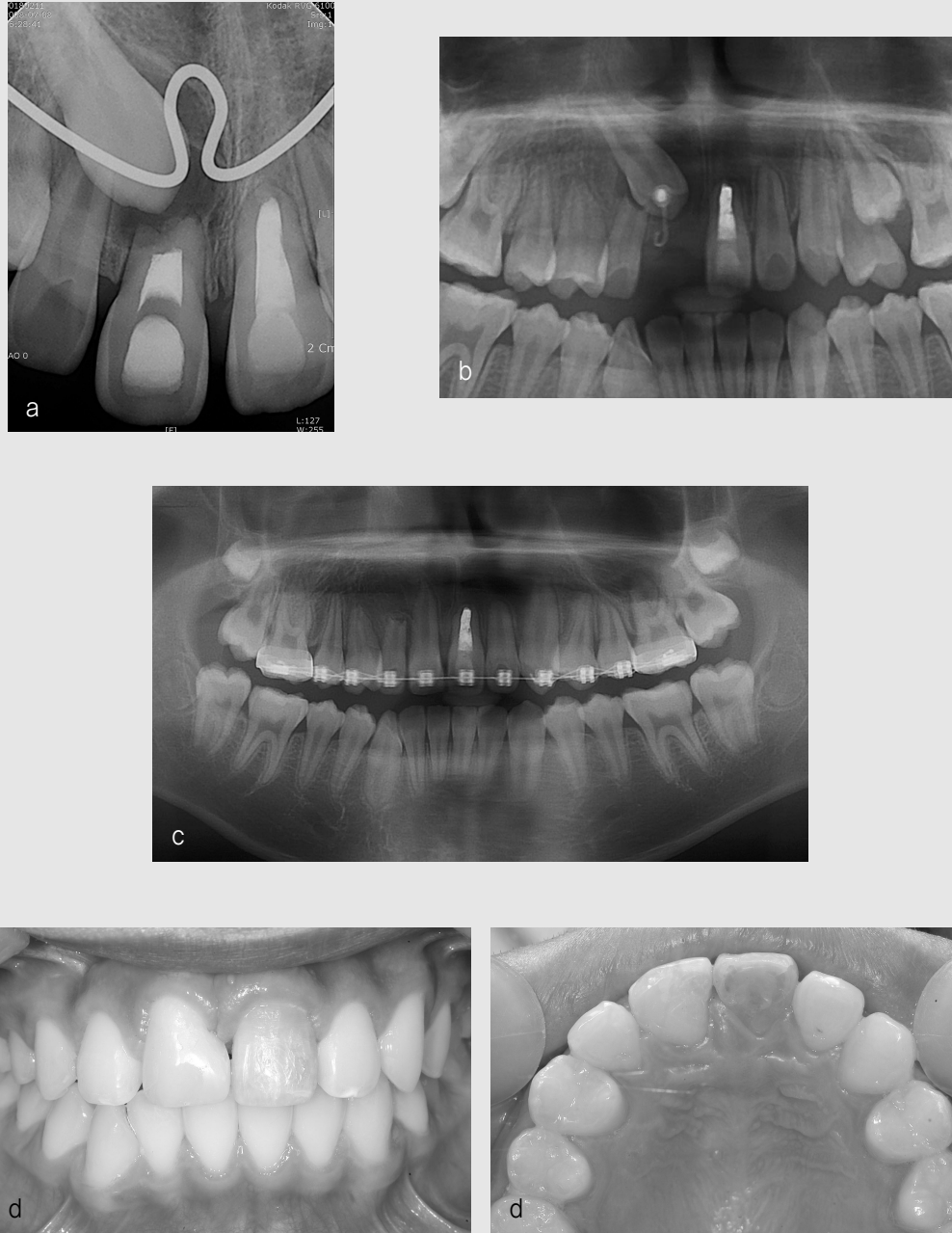


Fig. 6. a) #130이 #11의 치근을 흡수시키며 맹출중이다. #11, 21은 과거 외상으로 인해 근관치료가 되어있다.  
 b) #11 발거후 #13의 맹출을 유도하고 있다.  
 c) 15개월후 #13의 견인이 완료되었다. #13의 reshaping 및 resin build up을 시행하였으며 성장후 변색된 #21을 포함하여 심미보철수복을 시행할 예정이다. 치근흡수된 #12는 특별한 증상없이 유지되고 있다.  
 d) 견인완료후 임상사진



(4) 견인력과 고정원

완전한 영구치열이고 맹출공간확보나 인접치배열 등의 추가적인 교정치료가 필요하다면 고정성 장치를 이용할 수 있으나 고정원으로 사용되는 인접치에 무리한 힘이 가해지지 않도록 주의해야하며 충분히 강한 주호선이 사용되지 않을 경우 인접치의 경사나 교합평면의 기울어짐이 발생될 수 있다. 따라서 혼합치열기이거나 다른치아의 배열이 필요없는 경우라면 가철성 장치를 우선적으로 고려한다. 가철성 장치는 환자의 협조가 필요하다는 단점이 있지만 적절한 협조만 이루어진다면 견인력이나 방향의 조절이 더 용이하고 다른 치아에 불필요한 힘을 가하지 않으며 구강위생관리가 용이하다는 등의 장점을 갖는다.

견인력은 가볍고 연속적이어야 하며 보통 60~80g 정도가 추천된다. 견인의 속도는 평균 한달에 1mm 정도의 치아이동이 이상적이라고 알려져 있다<sup>9)</sup>.

3. 자가치아이식(Autotransplantation)

매복치의 맹출경로가 심하게 벗어나 있거나 주변 해부학적 구조물로 인해 교정적 견인이 어려운 경우, 견인을 시도하였으나 실패한 경우 또는 환자나 보호자가 장기간의 교정치료를 원하지 않을 경우 자가치아이식을 고려할 수 있다. 자가이식의 성공은 적절한 증례의

선택과 수용부 치조와의 적절한 형성, 수술 과정동안 공여치의 최소한의 손상 등의 요소에 의해 좌우된다. 일반적으로 이식될 치아는 치근의 3/4정도 형성되어 있는 개방된 치근단을 갖는 경우 가장 예후가 좋은 것으로 알려져 있으며<sup>9)</sup> 수용부 근원심 공간에 적합한 크기를 갖는 것이 좋으며 만약 공간이 부족하다면 교정적인 공간확보가 선행되어야 한다. 만약 교정치료가 어려운 상황이라면 이식치아를 삭제할 수 있으나 이는 이식치 예후에 나쁜 영향을 미칠 수 있다. 최근에는 CT 이미지를 이용하여 술전에 매복된 이식치의 정확한 형태를 재현한 복제모델을 제작하여 수용부에 적절한 와동을 형성함으로써 발치후 즉시 식립이 가능하여 구강의 시간을 최소화 할 수 있는 CARP(computer aided rapid prototyping)법이 적용되고 있다. CARP 모델을 이용하여 수용부 와동을 미리 형성하는 방법은 이식치 치주인대 세포의 생존율을 높일 수 있고 이식치와 수용부 사이의 양호한 적합을 얻을수 있어 초기 치유에 도움을 줄것으로 생각된다. 이식치의 고정은 지나치게 견고하지 않은 것이 좋으며<sup>10)</sup> suture와 치주포대만으로 충분할 수 있으나 때로 wire splint를 고려하기도 한다(Fig. 9).

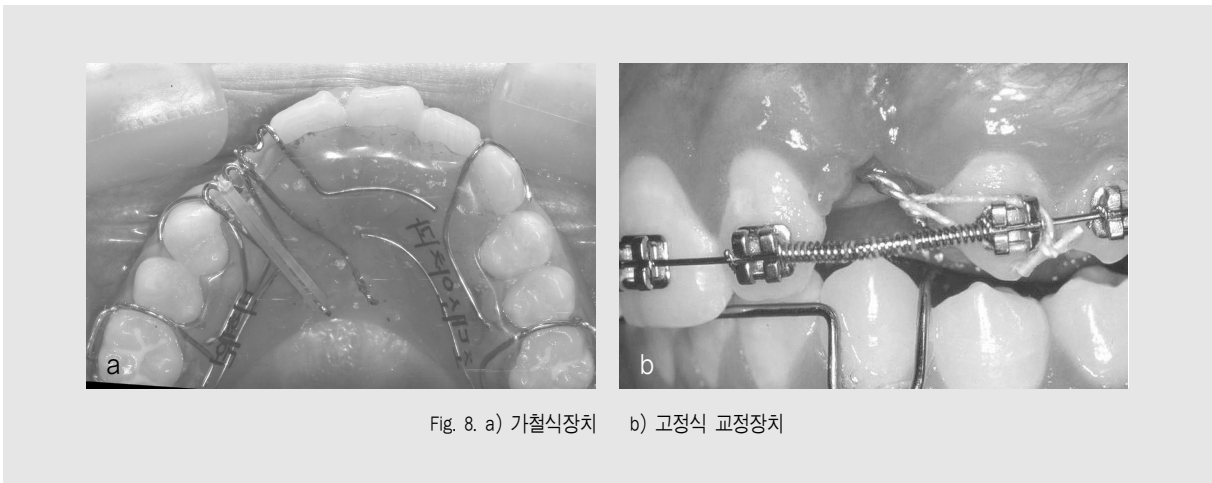


Fig. 8. a) 가철식장치 b) 고정식 교정장치

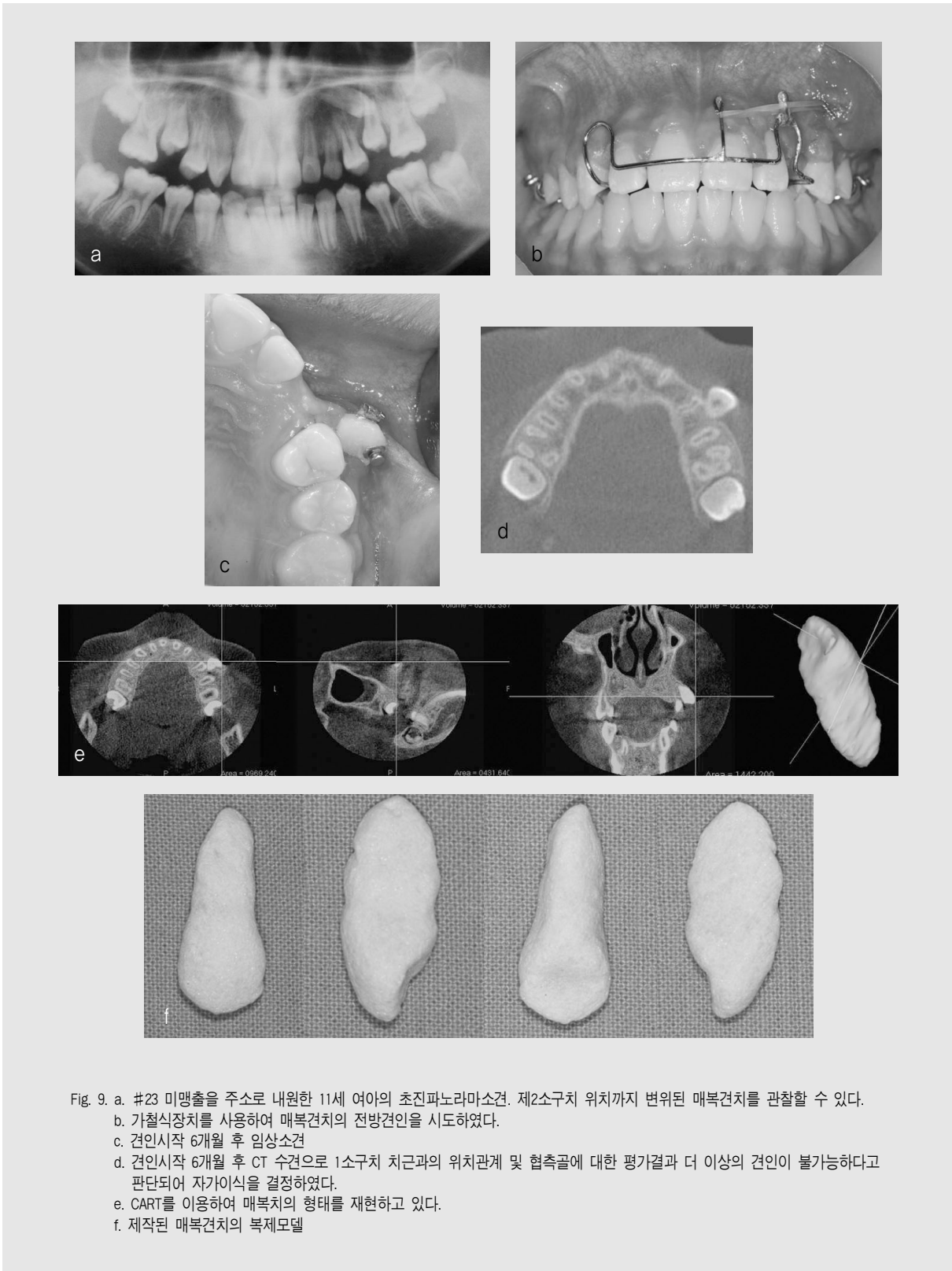


Fig. 9. a. #23 미맹출을 주소로 내원한 11세 여아의 초진파노라마소견. 제2소구치 위치까지 변위된 매복견치를 관찰할 수 있다.  
 b. 가철식장치를 사용하여 매복견치의 전방견인을 시도하였다.  
 c. 견인시작 6개월 후 임상소견  
 d. 견인시작 6개월 후 CT 수검으로 1소구치 치근과의 위치관계 및 협측골에 대한 평가결과 더 이상의 견인이 불가능하다고 판단되어 자가이식을 결정하였다.  
 e. CART를 이용하여 매복치의 형태를 재현하고 있다.  
 f. 제작된 매복견치의 복제모델

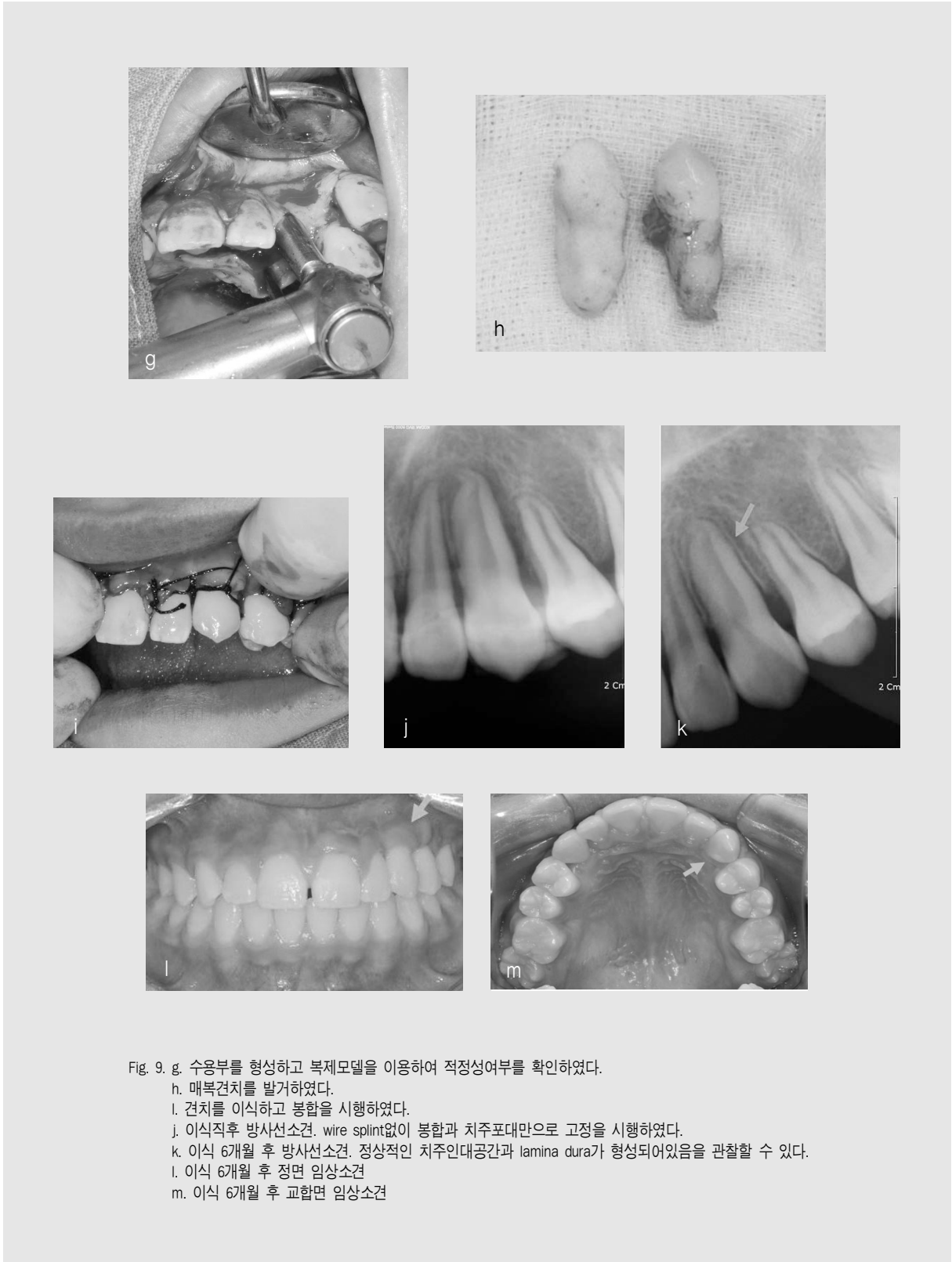


Fig. 9. g. 수옹부를 형성하고 복제모델을 이용하여 적정성여부를 확인하였다.  
 h. 매복견치를 발거하였다.  
 i. 견치를 이식하고 봉합을 시행하였다.  
 j. 이식직후 방사선소견. wire splint없이 봉합과 치주포대만으로 고정을 시행하였다.  
 k. 이식 6개월 후 방사선소견. 정상적인 치주인대공간과 lamina dura가 형성되어있음을 관찰할 수 있다.  
 l. 이식 6개월 후 정면 임상소견  
 m. 이식 6개월 후 교합면 임상소견

### Ⅲ. 결론

영구견치는 심미적 기능적 관점에서 매우 중요한 역할을 하는 치아이며 견치의 매복은 소아청소년에서 올바른 교합형성에 있어 결정적 영향을 미칠 수 있다. 그러나 매복견치를 보존하기 위해 시행하는 교정적 견인이나 자가 치아이식술은 공간확보에 따른 안모 돌출, 외과적 노출 및 견인 후 치주부착정도의 감소, 치은퇴

축, 치은염 등 치주적인 문제점과 이에 따른 심미적인 불만족이 발생될 수 있고 인접치의 치근흡수 또는 해당치아의 치근흡수, 치수 생활력 상실, 변색, 치아유착 등의 문제점이 야기될 수 있다. 이와 같이 정상적으로 맹출하지 못하고 매복되어있는 치아의 치료는 실패하거나 여러 가지 문제점을 남길 가능성이 많으므로 신중한 증례선택이 필요하며 사전에 이에 대한 고지 및 동의를 얻은 후 치료하는 것이 중요하다.

### 참 고 문 헌

1. Ericson S, Kurol J : Radiographic assessment of maxillary canine eruption in children with clinical signs of eruption disturbance. *Eur J Orthod*, 8:133-140,1986.
2. Oliver RG, Mannion JE, Robinson JM : Morphology of the maxillary lateral incisor in cases of unilateral impaction of the maxillary canine. *Br J Orthod*, 16:9-16, 1989.
3. Jacoby H : The etiology of maxillary canine impactions, *Am J Ortho*, 84 :125-132,1983.
4. Ericson S, Kurol J : Early treatment of palatally erupting maxillary canines by extraction of the primary canines. *Eur J Orthod*, 10:283-295,1988.
5. Kohavi D, Zilberman Y, Becker A : Periodontal status following the alignment of buccally ectopic maxillary canine teeth. *Am J Orthod*. 85:78-82,1984.
6. Kokich VG, Mathews DP : Surgical and orthodontic management of impacted teeth, *Dent Clin NorthAm*, 37:181-204,1993.
7. Tegsjo U, Valerius-Olsson H, Andersson L : Preiodontal conditions following surgical exposure of unerupted maxillary canines-a long term follow up study of two surgical techniques. *Swed Dent J*, 8:257-263,1984.
8. Bishara SE : Impacted maxillary canines : A review. *Am J Orthod Dentofacial Orthop*, 101:159-171,1992.
9. 김수경, 백병주, 김재곤 등 : 자가이식을 이용한 상악매복 견치의 치료. *대한소아치과학회지*, 34:481-488,2007.
10. Tsukiboshi M : Autotransplantation of teeth:requirement for predictable success. *Dent Traumatol*, 18:157-180,2002.