

투고일 : 2012. 9. 18

심사일 : 2012. 9. 20

게재확정일 : 2012. 9. 25

큰광대근과 작은광대근의 해부학적 연구

연세대학교 치과대학 구강생물학교실 해부 및 발생생물학 연구실

최 다 예, 허 경 석, 김 희 진

ABSTRACT

An anatomic study of the zygomaticus major and minor muscles

Division in Anatomy and Developmental Biology, Department of Oral Biology,
Yonsei University College of Dentistry, Seoul, South Korea
Da-Yae Choi, Kyung-Seok Hu, DDS, Ph.D, Hee-Jin Kim, DDS, Ph.D

The aim of this study was to clarify the arrangement of the zygomaticus major muscle, and to describe morphology of zygomaticus minor muscle. After a detailed dissection, the zygomaticus muscles were observed in 66 embalmed cadavers. It was found that the insertion of zygomaticus major was divided into superficial and deep bands(42/70, 60%). Zygomaticus minor was inserted not only upper lip also alar portion(5/54, 9.2%). The arrangement and insertion patterns of the zygomaticus muscles in this study are expected to provide critical information for understanding of smile pattern and treatment of fold.

Key words : zygomaticus major muscle, zygomaticus minor muscle, facial expression, nasolabial fold

I. 서론

심미적 욕구가 증가함에 따라 얼굴 표정과 주름에 대한 관심이 높아지고 있다. 이를 위한 임상적 술기의 발전과 환자의 만족감을 위해, 얼굴 표정과 관련된 해부학적 지식은 임상자에게 매우 중요하다. 감정을 표현하는 표정의 변화는 특히 입 주위에서 두드러지는데, 입꼬리에 위치한 4개의 올림근(elevator), 4개의 내림근(depressor), 2개의 가쪽근육(lateral)이 이러한 역할을 담당한다. 이 중 4개의 올림근이 위입술과 입꼬리를 올려 웃는 표정을 나타내는데 주로 작용

하며, 이 중 큰광대근(zygomaticus major)의 형태에 따라 여러 형태의 웃음(smile pattern)이 만들어진다¹⁾.

작은광대근(zygomaticus minor)은 웃는 표정뿐만 아니라, 우쭐함, 경멸, 무시(smugness, contempt, disdain) 등의 표정을 짓는 데도 관여하며 이러한 표정을 지을 때 위입술을 올리는 작용뿐만 아니라 콧방울을 위가쪽으로 움직이는 작용도 한다. 또한 큰광대근과 함께 작용하여 코입술주름(nasolabial fold)을 깊게하는 역할을 하기도 한다.

큰광대근과 작은광대근은 얼굴에서 여러가지 표정

을 짓는데 관여할 뿐 아니라 주름의 형성에도 관여한다. 따라서 두 근육의 닿는곳과 주변 근육들과의 위치 관계 등의 해부학적 자료는 심미교정, 성형, 재건 환자를 평가할 때 중요한 자료가 될 것이다. 따라서 본 연구의 목적은 미세해부를 통해 입주위부위(perioral region)에서 큰광대근의 배열을 명확히 하고, 작은광대근의 닿는곳의 위치를 파악하여, 얼굴 표정과 관련된 기능적 이해와 심미적으로 주름을 개선하기 위한 자료를 제공하는 것이다.

II. 연구방법

재료로는 성인 시신 66구에서 중간얼굴부위가 손상된 표본을 제외하고 124쪽의 얼굴을 사용하였다. 얼굴의 피부와 피부밑조직(subcutaneous tissue)을 제거한 후, 근육과 신경, 혈관의 손상이 없도록 해부를 시행하였다. 큰광대근과 작은광대근의 이는곳과

주행 형태, 입주위근육에 붙는 양상이 잘 나타날 수 있도록 최대한 주의를 기울였으며, 수술용 현미경(OPMI-FC; Carl Zeiss Co, Germany)을 이용해 미세 해부하였다.

III. 연구성적

1) 큰광대근 (Zygomaticus major)

큰광대근이 닿는곳에서 입둘레근(OOr), 입꼬리올림근(LAO)과의 관계에 따라 4가지로 분류하였다. 큰광대근이 두 부분으로 나뉘어서, 얇은층의 다발이 입꼬리올림근과 섞이고, 깊은층의 다발은 입꼬리올림근의 깊은 곳에서 볼근(Buc)과 섞이는 유형이 가장 많았다(그림 1, Type I). 이렇게 닿는곳에서 얇은층(superficial)과 깊은층(deep)의 두 부분으로 나뉘는 형태는 전체의 60%를 차지했으며(Type I, VI), 얇은층(superficial), 중간층(middle), 깊은층

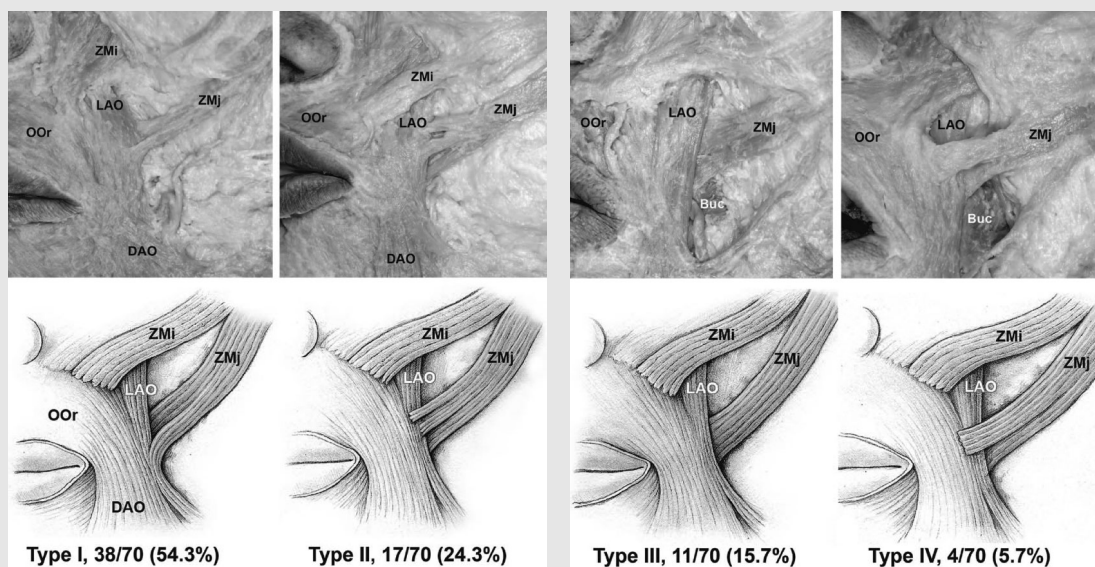


그림 1. 큰광대근의 부착에 따른 네가지 분류. 입꼬리올림근보다 깊은곳으로 부착되는 양상을 확인할 수 있다. ZMj, zygomaticus major; ZMi, zygomaticus minor; LAO, levator anguli oris; OOr, orbicularis oris; DAO, depressor anguli oris; Buc, buccinators.

(deep)의 세 부분으로 나뉘는 형태는 24.3%였다 (Type II). 나머지 15.7%는 큰광대근이 나뉘지 않고 하나의 다발로 주행하여 입꼬리올림근의 깊은곳으로 닿는 형태였다(Type III).

2) 작은광대근(Zygomaticus minor)

작은광대근의 형태를 닿는곳에 따라 크게 3가지 유형으로 분류하였다. 작은광대근이 위입술로만 닿는 경우가 34쪽(63%)으로 가장 많았으며, 이 중 17쪽은 위입술을 향해 곧게 주행하였고(그림 2A-1), 나머지 17쪽은 안쪽으로 “ㄱ”자 모양의 형태로 꺾여 위입술로 주행하였다(그림 2A-2). 작은광대근이 위입술 뿐만 아니라, 콧방울 가쪽부위에 닿는 힘살을 갖고 있는 경우는 15쪽(27.8%)에서 관찰되었다(그림 2B). 그 외에 5쪽(9.2%)에서는 작은광대근의 힘살이 너무 작거나 얇게 퍼져 없어지는 양상을 보였다(그림 2C).

IV. 총괄 및 고안

얼굴 표정 근육은 개인별로 다양한 형태변이와 배열 양상을 가지고 있기 때문에 이러한 구조들에 대한 해부학적 지식과 변이 양상은 끊임없이 연구대상이 되곤

한다. 큰광대근이 웃음 모양(smile pattern)에 관여 하는 점과 관련하여 이중(double) 또는 두갈래(bifid) 형태의 큰광대근이 보고된 바 있다²⁾. 또한 큰광대근의 닿는곳은 두 부분으로 나뉘고, 입꼬리올림근이 두 갈래 사이를 지난다는 연구도 있다. 그러나 일반적인 교과서나 그림책에서는 입주위근육들의 닿는 곳의 상세한 패턴과 배열이 잘 묘사되어 있지 않으며, 큰광대근과 입꼬리올림근의 위치관계에 대한 그림들 역시 부정확하다. 이러한 이유들로, 입꼬리올림근과 큰광대근의 정확한 해부학적 관계에 대해 혼동이 있어 왔다. 작은광대근 역시 교과서마다 형태묘사가 다르며, 정확한 주행양상을 알기 어렵다.

본 연구 결과에 따르면, 큰광대근은 닿는곳에서 볼근, 입꼬리올림근, 입둘레근과 섞인다. 볼굴대 부위에는 여러 개의 근육들이 모이지만, 특히 큰광대근의 깊은 부분과 볼근의 관계는 얼굴의 움직임 이해하는데 중요하다. 모든 표본에서 큰광대근의 깊은 부분이 주로 닿는 부분은 볼근과 볼근을 덮는 근막의 앞모서리였다. 이러한 위치관계는 웃는 표정을 지을 때 볼근의 앞부분을 바깥쪽, 위쪽으로 동시에 올리는 것을 가능하게 한다.

작은광대근은 기준에 알려진 바와는 다르게 콧방울의 가쪽에 닿는 힘살을 가지고 있는 경우가 많았다. 이

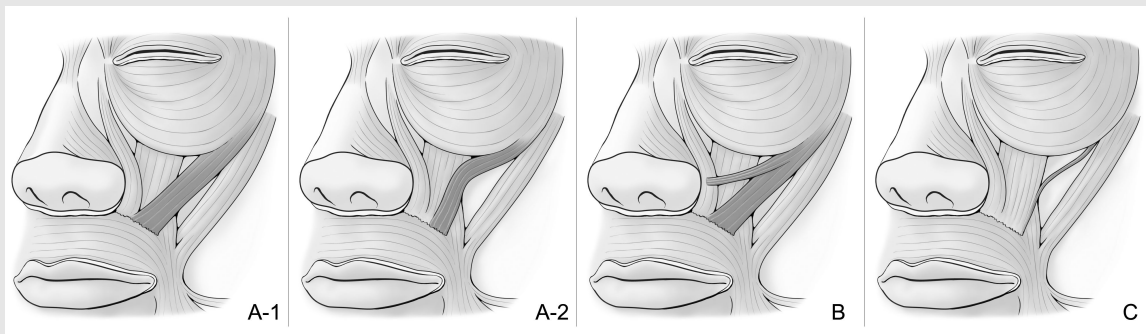


그림 2. 작은광대근의 주행형태와 부착부위. 일부에서 콧방울에 닿는 힘살을 가지고 있다.

러한 힘살은 코입술주름에서 콧방울로 연결되는 가로 주름을 형성하는데 관여한다고 여겨진다(그림 3). 이러한 작은광대근의 형태로 가로주름의 원인을 설명할 수 있으며, BTX-A를 이용한 주름 치료에 이용할 수 있을 것이다. 또한 이와 같은 양상을 고려해 볼 때 작은광대근은 위입술의 올림뿐만 아니라 콧방울의 움직임에도 관여할 것으로 여겨진다. 본 연구에서는 작은광대근의 표면의 형태만을 관찰 하였는데, 형태변이와 그에 따른 기능에 대해 더 정확한 결론을 얻기 위해서는 주변 근육들과의 관계에 대한 추후 연구가 필요할 것이다.

V. 결론

큰광대근의 깊은층 힘살은 입꼬리올림근, 볼근과 함께 얼굴 근육의 가장 깊은층을 형성하며, 작은광대근은 위입술의 올림뿐만 아니라 콧방울의 움직임에도 관여할 것으로 여겨진다. 이러한 결과는 중간얼굴부위의 해부학적 특징과 얼굴에 나타나는 표정의 관계에 대한 이해를 도울 것이며, 주름을 개선하기 위한 심미 치료에도 유용한 자료를 제공할 것이다.



참 고 문 헌

1. Shim KS, Hu KS, Kwak HH, et al. An anatomical study of the insertion of the zygomaticus major muscle in humans focused on the muscle arrangement at the corner of the mouth. *Plast Reconstr Surg* 2008; 121:466.
2. Hu KS, Jin GC, Youn KH, et al. An anatomic study of the bifid zygomaticus major muscle. *J Craniofac Surg* 2008; 19:534.