

투고일 : 2012. 10. 8

심사일 : 2012. 10. 17

게재확정일 : 2012. 10. 22

선천성 기형환자에서의 악교정수술 적용과 수술 증례 분석

연세대학교 치과대학 구강악안면외과학교실

정 휘 동, 정 영 수*

ABSTRACT

Department of Oral & Maxillofacial Surgery, Yonsei University College of Dentistry
Hwi-Dong Jung DDS, MSD, Young-Soo Jung DDS, MSD, PhD

Distraction osteogenesis and orthognathic surgery are the widely used surgical methods for treating hemifacial microsomia and cleft lip and palate, the representative forms of congenital deformity. Distraction osteogenesis is an outstanding treatment of choice when more traction is needed than what can be achieved by general orthognathic surgery. However, the stability of distraction osteogenesis has not yet been established, and in most of the cases, additional orthognathic surgery is mandatory. Moreover, the difficulty in precise control of the traction directions is another disadvantage of distraction osteogenesis. Therefore, it would be desirable not to conduct distraction osteogenesis when the patient is suitable for an orthognathic surgery. Also, distraction osteogenesis should be recognized as an accessorial method of treatment, and be used restrictively.

Key words : Congenital facial deformity, Cleft lip and palate, Hemifacial microsomia, Orthognathic surgery, Distraction osteogenesis

I. 서론

선천성 악안면기형 환자는 출생 이후부터 비정상적인 악골관계 및 악안면 영역의 부조화로 다양한 문제가 발생하며, 악골관계는 성장과정에서 출생 시보다 악화되는 것을 통상적으로 관찰할 수 있다. 구강악안면외과 의사는 이러한 선천성 기형 환자의 치료에 막중한 책임이 있으며, 정상적인 악골관계의 회복과 정상 교합의 회복을 통해 기능적, 심미적 회복을 도모하

고 정상적인 사회생활을 영유할 수 있도록 노력하고 있으며, 현재 전세계적으로 다양한 치료법을 개발하고 있다.

선천성 악안면기형의 대표적인 형태로 구순구개열과 반안면왜소증을 들 수 있다. 구순구개열은 안면부에 발생하는 기형 중 가장 많은 형태이며 전신에 발생하는 선천성 기형 중 네 번째로 많을 정도로 그 빈도가 높다. 구순구개열 환자는 태어난 직후부터 안면부 기형으로 인한 부모와의 유착관계 저하, 수유장애의 문

제가 있으며, 파열로 인한 발음의 저하와 이에 따른 언어발달의 장애가 발생한다. 또한 성장과정에서 상악의 성장 저하와 악골 관계 이상이 발생하는 문제가 있으므로 만족스러운 치료 결과를 위해서는 소아치과, 구강악안면외과, 치과교정과, 언어치료 분야 등의 여러 전문가의 협진이 필요한 환자이다. 반안면왜소증은 선천적으로 한쪽 얼굴이 정상 쪽보다 작아서 안면 비대칭이 발생하는 질환으로, 소이증, 편측 하악골 성장저하, 편측 안면골 성장 저하, 이부의 편위 등이 발생하는 것이 특징이다.

본 발표에서는 선천성 기형 중 가장 많은 빈도로 발생하는 구순구개열과 반안면왜소증의 치료에 있어서 시행하고 있는 술식을 증례와 함께 소개하고 치료 효과 및 특징에 대해 논하고자 한다.

II. 본론

A. 구순구개열 (Cleft Lip and Palate)

구순구개열(Cleft lip and palate)이란 입술과 구개부의 피부, 근육, 점막 및 그 하부 골격구조가 선천적으로 갈라진 기형 질환을 가리키며, 안면부 선천성 기형 중 가장 높은 발생빈도를 보이는데, 학자와 조사기관에 따라 다르지만 평균 500명에서 1000명당 1명 꼴로 발생하며 특히, 동양인에서 평균 800명 중 한명에서 발생하여 다른 인종에 비해 그 빈도가 높다.

구순구개열의 수술시기는 아직도 학자들 간 논란이 많고 부모와 가족들은 가급적 빨리 치료를 받고자 하지만 조기 수술로 인해 생길 수 있는 안면부 성장의 방해와 아기의 전신적 건강 상태 등을 고려하여 그 시기를 선택해야 하며, 현재 많은 학자들이 인정하는 치료 순서는 다음과 같다.

17세 이후에 시행되는 악교정수술이 필요한 환자의 경우 하악의 과성장이 원인인 경우도 있으나, 대부분의 경우는 상악의 열성장이 원인이 된다. 상악의 열성장이 심하게 관찰되는 경우는 구순열 또는 구개열이 단독으로 존재하는 경우보다는 구순열과 구개열을 모두 가진 환자에서 많이 관찰되는 것으로 알려져 있다¹⁾. 즉 구순구개열의 심한 정도에 따라 상악 수술의 필요한 정도가 달라진다고 할 수 있으며, 통계적으로 전체 구순구개열 환자 중 약 4%²⁾에서부터 25%³⁾까지의 환자에서 상악의 전방전인이 필요한 것으로 알려져 있다. 일부 학자는 입술접합술, 구개성형술 등의 기존 수술로 인한 강력한 반흔 조직(Scar)을 상악 열성장의 원인으로 제시하고 있으나^{4, 5)}, 환자가 선천적으로 갖고 있는 요소(Intrinsic dysmorphogenesis factor)가 보다 더 중요한 원인이라고 생각되기도 한다^{6, 7)}.

1970년대 전까지는 악간관계 개선을 위해 하악의 후방이동 술식만을 시행했으며, 이 때까지는 안모의 개선 효과와 적절한 악간관계의 회복에 한계가 있었다. 구순구개열 환자의 LeFort I 상악골 전방 이동은 1954년 Gillies와 Rowe에 의해 처음 보고된 후

표 1. 구순구개열의 수술 시기

출생 직후	악정형장치, 구개열 아기용 젓꼭지
생후 1-3 개월	입술 접합술, 치은골막성형술
생후 3-5 개월	입술-코 성형술, 예방적 치과치료의 시작
생후 12-18 개월	구개 성형술
생후 15-18 개월	발음검사, 언어치료의 시작
4-6 세	발음 개선을 위한 인두성형술, 입술-코 이차 성형술
9-12 세	치조열 골이식술
8-16 세	치과 교정치료 및 계속적 언어치료
17 세 이후	필요 시 악교정수술 및 이차 성형술

임상가를 위한 특집 2

1960년대에 Dr. Obwegeser에 의해 널리 보급되기 시작했다. 이후 1974년 Willmar[®]는 상악골 절단술을 통한 견인이 안전하고 효과적인 방법임을 보고하였고, 1979년 Drommer[®]는 구개동맥의 손상이 상악골의 생활력에 영향을 미치지 않는다고 보고한 후 구순 구개열 환자에서의 상악골 절단술이 널리 시행되게 되었다. 특히, 중안면부 함몰과 하악골 전돌증이 함께 나

타나는 경우에는 상하악의 discrepancy가 10mm 이상 발생하는 경우가 많으며 이러한 경우 현재는 양악 동시 악교정 수술법이 가장 많이 시행되고 있다⁴⁾.

통상의 악교정 수술 중 상악 수술 시 고려해야 할 사항은 1) 수술 후 상악골에 혈행(Blood supply)의 확보가 중요할 것이며, 2) 반흔 조직은 전방 견인의 방해 요소 및 재귀 요소임을 고려해야 하고, 3) 연인두 기

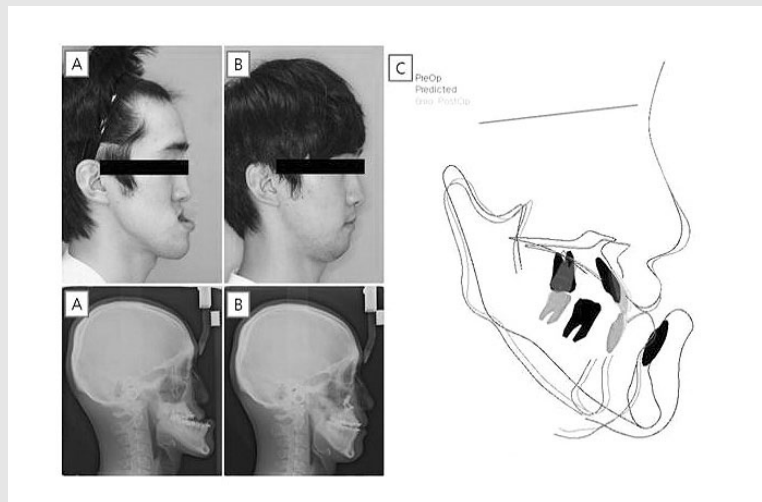


그림 1. 양악 동시 악교정수술을 통해 중안면부 함몰과 하악골전돌증을 해소한 증례. 술전 심한 상하악 부조화 관계를 확인할 수 있으며(A), 수술 6개월에 상악의 전방 이동 및 하악의 후방 이동을 통해 개선된 안모를 확인할 수 있다(B). 중첩된 사진을 통해 술전 계획했던 악골의 위치가 수술 6개월까지 잘 유지됨을 확인할 수 있다(C).

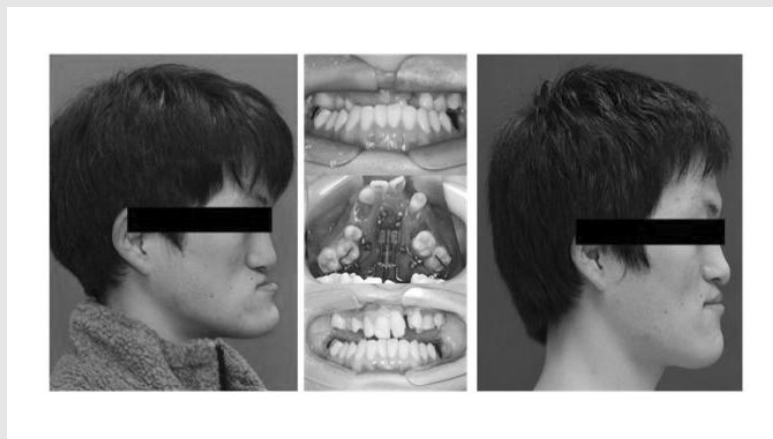


그림 2. 상악골 전방 분절 골신장술 증례. - 술전 중안면부 함몰을 구강내 골신장술을 통해 상악골의 전방견인을 시행함으로써 해소한 증례.

능(Velopharyngeal function)을 고려해야 하며, 4) 수술을 통해 입술과 비극 변위 등이 발생함을 고려해야 할 것이다¹⁰⁾. 그리고, 위 증례와 같이 충분한 양의 전방 견인을 위해서는 상악 후방부에 충분한 골막 박리를 시행하는 것이 중요한 요소이며, 충분하지 못한 박리가 시행될 경우 전방 이동에 한계가 존재하며 동시에 재귀 현상의 중요한 원인이 된다.

이러한 상악의 전방이동을 방해하는 반흔조직의 긴장을 극복하고, 보다 많은 상악골 전방 이동을 시행하고자 1996년 Molina F.에 의해 골신장술(Distract osteogenesis)이 소개되었다. 이후 다양한 연구가 진행되면서 현재 구강외 및 구강내 또는 복합적인 방법을 적용하는 방법까지 발전하여 왔고 현재도 다양한 치료법을 연구 중이다.

현재 통상적으로 시행되는 상악의 골신장술의 수술 시에는 통상의 상악 LeFort I 골절단술을 시행 후 골신장기를 부착하고 1주간 기다린다(Latency period). 이후 1mm/day의 속도로 원하는 위치까지 골신장기를 작동하여 상악골의 전방이동을 유도하며 (Distraction period), 골치유 및 안정적인 결과를 확보하기 위해 3개월간 기다린다(Consolidation period). 3개월간의 consolidation periods를 거친 후에는 장기간 안정적인 결과를 확보하기 위해 상악의 전방부에 금속성 고정판과 나사못을 이용한 강성고정을 시행하는 것이 현재 가장 효과적인 치료법으로 알려져 있다.

따라서, 골신장술의 방법상 LeFort I 골절단술이 반드시 필요하므로 통상의 양악동시 악교정수술에서 발생 가능한 합병증인 치수괴사, 비강과 구강의 개통, 치조골괴사, 골편괴사 등의 발생 가능성을 모두 포함한다. 이외에 장치 부착부의 추가 반흔 형성, 수술부의 열개 가능성, 감염 가능성의 증가, 골신장기의 파손 및 장기간 장치 장착으로 인한 불편감 증가 및 추가 비용 증가 등의 단점이 추가로 존재한다.

구순구개열 환자에 있어서 연인두 기능부전 (Velopharyngeal insufficiency)은 연구개인두

의 폐쇄가 진행되지 않아 구강음의 발음이 불가능한 상태를 지칭하며, 구순구개열 환자의 정상적인 생활에 매우 중요한 요소가 된다. Chua 등에 따르면 골신장술이 통상의 악교정수술과 비교할 때 연인두 기능의 측면에서 장점은 없으며, 연인두 기능 저하에 기여요소는 전방 견인량보다는 술전 환자의 원래의 연인두 기능이 가장 중요한 것으로 알려져 있다¹¹⁾. 이와 유사하게 McComb 등은 연인두 기능은 단순히 상악의 전방 이동량이 아니라 연구개의 길이가 미치는 영향이 가장 큰 것으로 최근 보고하였다¹²⁾. 즉 단순히 상악의 이동량이 아니라 이미 존재하는 연두개의 길이와 인두의 깊이가 중요한 요소임을 알 수 있고, 즉 상악의 전방이동에 따른 연인두 기능부전의 측면에서 골신장술은 통상의 LeFort I 골절단술을 통한 상악 전방 견인과 비교할 때 큰 장점이 없다는 결론을 내릴 수 있다.

술후 안정성(stability)의 측면에서 볼 때 통상의 악교정수술을 통한 상악의 전방 견인에 대한 보고가 더 많았는데, 현재까지의 보고에 따르면 수평적 재귀(horizontal relapse)가 없는 경우부터 약 20%까지의 재귀 현상이 보고되고 있다^{3, 14)}. 골신장술의 경우에도 3.1%에서부터 약 20%까지의 다양한 범위의 재귀 현상이 보고되고 있다. 골신장술과 통상의 악교정수술법을 비교한 Baek 등은 두 술식 사이에는 안정성에 차이가 없음을 보고하였다⁵⁾. 특히, 성장기의 환자의 경우 16세 이전에는 71%, 16세와 17세 사이에는 46%의 환자에서 골신장술을 통한 상악 전방견인 후 재귀 현상이 나타날 수 있으며, 이중 약 55%에서는 반드시 재수술이 필요한 것으로 알려져 있다⁶⁾. 따라서, 성장기의 골신장술은 추후 시행될 악교정수술의 이동량 감소를 목적으로 시행하는 것이 바람직하다고 할 수 있다¹⁷⁾.

상악의 전방 견인 골신장술의 또 다른 문제점은 견인 방향 조절의 어려움을 들 수 있다. 골신장술의 경우 악교정수술과 달리 정교한 견인 방향의 조절은 사실상 불가능하다. 현재 많이 시행되는 RED(Rigid External Distraction) system의 경우 대체로 후

임상가를 위한 특집 2

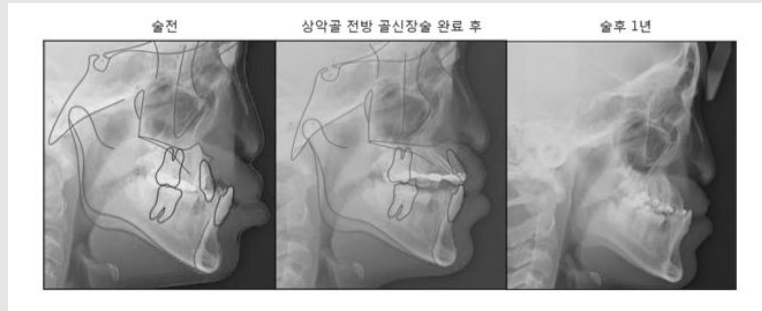


그림 3. 골신장술을 통한 상악골 전방 이동 후 재귀 현상이 관찰되는 증례.

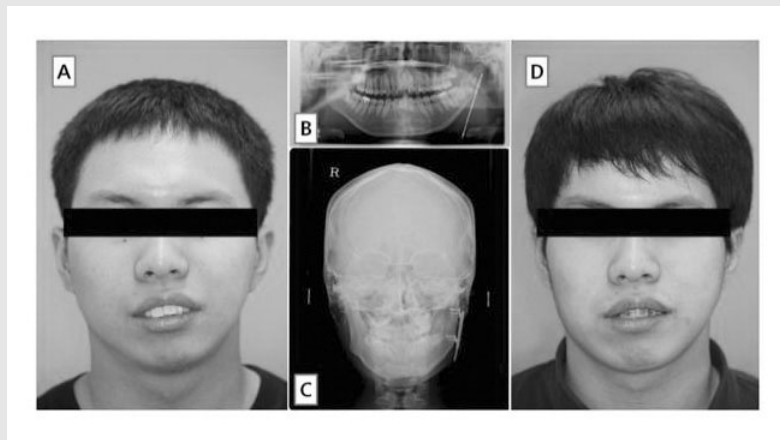


그림 4. Distraction을 통한 반안면왜소증 수술 증례 A) 반안면왜소증 술전 B) 골신장기 장착 후 panoramic view, C) 골신장술 완료 후 consolidation 기간의 Ceph. PA D) 골신장기 제거 후 6개월 경과

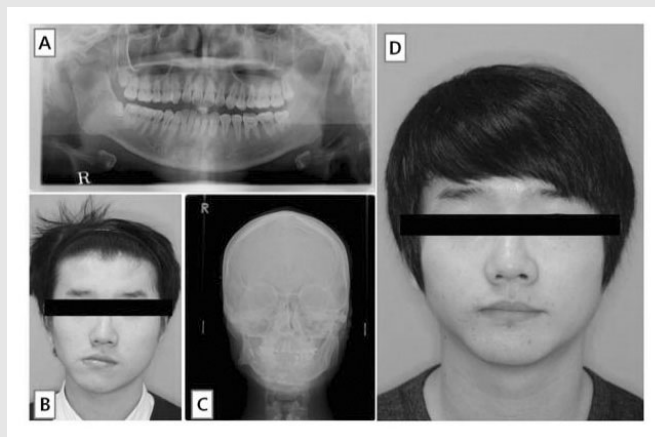


그림 5. 통상의 악교정수술을 통한 반안면왜소증 수술 증례 A) 술전 panoramic view: 그림 4의 증례와 달리 우측 상행지의 형태가 통상의 하악골 절단술 진행에 무리가 없는 형태임을 관찰할 수 있으며, 이러한 경우 골신장술을 생략하고 악교정 수술을 진행하는 것이 유리하다. B) 술전 임상사진: 술전 우측의 안면왜소증 양상을 확인할 수 있다. C,D) 상악 기울기 조절(Maxillary canting correction)을 포함한 상악 LeFort I 골절단술, 하악골 상행지와 이부 성형술을 포함한 양악 동시 악교정수술 6개월후 Ceph PA 및 임상사진

비극의 하방 이동이 관찰되며, 평균 3도 가량의 반시계방향(Counter-clockwise) 회전이 나타나는 것으로 알려져 있다⁸⁾. 따라서, 정교한 교합의 완성과 만족스러운 결과를 위해서는 반드시 악교정수술이 따라야 하는 경우가 많다.

위에서 살펴본 바와 같이 골신장술은 통상의 악교정수술과 비교 시 첫째, 상악에서 발생 가능한 합병증의 측면에서 장점이 없고, 둘째, 연인두 기능부전의 측면에서 큰 장점이 없으며, 셋째, 안정성 측면에서도 장점이 없을 뿐만 아니라, 넷째, 상악골 견인 방향의 정교한 제어가 어려운 경우가 많고, 다섯째, 따라서 대부분의 경우 추가적인 악교정수술이 반드시 필요하고, 여섯째, 비용 증가, 불편감 증가가 발생하고, 청소년기 환자의 경우 심적 부담감 증가 등의 단점이 존재한다. 따라서, 골신장술은 악교정 수술 전 이동량 감소를 위해 시행하는 것이 바람직하다고 생각된다.

B. 반안면왜소증 (Hemifacial microsomia)

반안면왜소증(Hemifacial microsomia)은 턱관절을 중심으로 하악골과 상악골, 관골 일부가 정상적으로 발육하지 못하여 한쪽 얼굴이 작고, 턱 끝이 이환측으로 편위되는 현상이 나타나는 선천성 질환이다. 기형이 주로 편측 얼굴로만 나타나기 때문에 반안면왜소증이라 명명되었지만 환자 중 10~15% 가량에서는 양측의 발육저하가 관찰된다. 드물게 귀의 기형, 입술의 기형 또는 안면부 파열 등의 증상이 같이 보고되는 경우도 있다. 평균 4000~5000명 중 1명 꼴로 발생하는 것으로 알려져 있으며, 유전질환이 아닌 자연적인 돌연변이가 원인인 것으로 알려져 있다. 환자별로 차이가 있으나 대부분 성장하면서 기형의 정도가 심해지며, 기형의 정도에 따라서 적절한 시기에 수술을 시행한다.

반안면왜소증의 경우도 구순구개열과 유사하게 골신장술과 악교정수술이 많이 시행되고 있다. 성장기 환자에서 간혹 증상의 완화를 목적으로 골신장술을 시

행할 수 있으나, 이후 성장하면서 비대칭 또는 발육저하가 다시 생기는 경우가 대부분이므로, 최종적인 수술은 골격의 성장이 완료되는 만 16~18세 이후가 추천되고 있다.

위 증례는 좌측 하악 과두, 상행지의 열성장을 보이는 환자에서 하악골 골신장술을 통해 치료를 진행한 증례이다. 증례와 같이 이동 범위가 악교정수술의 이동 범위를 벗어날 경우 골신장술을 통해 이후의 이동량을 감소시키는 효과를 도모할 수 있을 것이다. 그러므로, 골신장술은 그 자체로 충분한 치료효과를 보이는 좋은 수술법이지만, 안면비대칭의 개선 및 정확한 수술을 위해서는 통상의 악교정수술이 뒤따라야 하는 경우가 대부분이다.

따라서, 악교정 수술을 통해 골편의 이동이 가능한 범위에서는 악교정 수술을 통해 안면 비대칭을 해소하는 것이 환자의 수술 회수 감소, 치료기간 감소, 불편감 감소, 치료 만족도 증가에 도움이 될 것이다. 그림5에서는 골신장술을 시행하지 않고 악교정수술로만 잘 치료된 반안면왜소증 환의 증례를 보여준다.

III. 결론

선천성 기형 중 대표적인 형태인 구순구개열과 반안면왜소증에 있어서 현재 많이 시행되는 수술적 치료법으로 골신장술과 통상의 악교정수술을 들 수 있다. 골신장술은 통상의 악교정수술의 이동량을 넘어선 견인이 필요한 경우에 있어서 매우 좋은 치료법이다. 하지만, 정교한 견인 방향의 조절이 어렵고, 안정성이 아직까지 확립되지 않았으며, 대부분의 증례에서 추가적인 악교정수술이 반드시 필요하다는 단점이 있다. 따라서, 통상의 악교정수술이 가능한 환자라면 골신장술을 시행하지 않은 것이 바람직할 것이며, 골신장술은 악교정수술의 보조적인 치료법임을 인지하고 제한적으로 적용하는 것이 옳다고 생각된다.

참 고 문 헌

1. Good PM, Mulliken JB, Padwa BL: Frequency of Le Fort I osteotomy after repaired cleft lip and palate or cleft palate. *The cleft palate-craniofacial journal* 44:396, 2007
2. Bardach J, Bakowska J, McDermott Murray J, et al: Lip pressure changes following lip repair in infants with unilateral clefts of the lip and palate. *Plastic and reconstructive surgery* 74:476, 1984
3. DeLuke DM, Marchand A, Robles EC, et al: Facial growth and the need for orthognathic surgery after cleft palate repair: literature review and report of 28 cases. *Journal of oral and maxillofacial surgery* 55:694, 1997
4. Herber SC, Lehman JA: Orthognathic surgery in the cleft lip and palate patient. *Clinics in plastic surgery* 20:755, 1993
5. Vig KW, Turvey TA: Orthodontic-surgical interaction in the management of cleft lip and palate. *Clinics in plastic surgery* 12:735, 1985
6. Ross RB: Treatment variables affecting facial growth in complete unilateral cleft lip and palate. *The Cleft palate journal* 24:5, 1987
7. Shetye PR: Facial growth of adults with unoperated clefts. *Clinics in plastic surgery* 31:361, 2004
8. Willmar K: On Le Fort I osteotomy; A follow-up study of 106 operated patients with maxillo-facial deformity. *Scandinavian journal of plastic and reconstructive surgery* 12:suppl 1268, 1974
9. Drommer R: Selective angiographic studies prior to Le Fort I osteotomy in patients with cleft lip and palate. *Journal of maxillofacial surgery* 7:264, 1979
10. Precious DS: Treatment of retruded maxilla in cleft lip and palate--orthognathic surgery versus distraction osteogenesis: the case for orthognathic surgery. *Journal of oral and maxillofacial surgery* 65:758, 2007
11. Chua HD, Whitehill TL, Samman N, et al: Maxillary distraction versus orthognathic surgery in cleft lip and palate patients: effects on speech and velopharyngeal function. *International journal of oral & maxillofacial surgery* 39:633, 2010
12. McComb RW, Marrinan EM, Nuss RC, et al: Predictors of velopharyngeal insufficiency after Le Fort I maxillary advancement in patients with cleft palate. *Journal of oral and maxillofacial surgery* 69:2226, 2011
13. Macmillan AR, Tideman H: The stability of the downgrafted maxilla in the cleft lip and palate patient. *Ann R Australas Coll Dent Surg* 12:232, 1994
14. Heliövaara A, Hukki J, Ranta R, et al: Changes in soft tissue thickness after Le Fort I osteotomy in different cleft types. *The International journal of adult orthodontics and orthognathic surgery* 16:207, 2001
15. Baek S, Lee J, Kim M, et al: Comparison of treatment outcome and stability between distraction osteogenesis and LeFort I osteotomy in cleft patients with maxillary hypoplasia. *The Journal of craniofacial surgery* 18:1209, 2007
16. Freihofer HP: Results of osteotomies of the facial skeleton in adolescence. *Journal of maxillofacial surgery* 5:267, 1977
17. Chong DK, Portnof JE, Xu H, et al: Reviewing the orthognathic surgical care of the patient with cleft lip and palate: the single surgeon experience. *J Craniofac Surg* 20 Suppl 2:1895, 2009
18. Figueroa A, Polley JW, Friede H, et al: Long-term skeletal stability after maxillary advancement with distraction osteogenesis using a rigid external distraction device in cleft maxillary deformities. *Plastic and reconstructive surgery* 114:1382, 2004