

투고일 : 2012. 10. 11

심사일 : 2012. 10. 17

게재확정일 : 2012. 10. 18

# 턱교정수술에서 선수술접근 : 적응증과 한계

부산대학교 치의학 전문대학원 구강악안면외과  
황 대 석

## ABSTRACT

### Surgery First Approach in Orthognathic Surgery : Indication and limitation

Department of Oral and Maxillofacial Surgery, School of Dentistry, Pusan National University  
Dae-Seok Hwang, DDS, Ph.D,

Surgery first approach in orthognathic surgery is to proceed the orthognathic surgery without preoperative orthodontic treatment. This approach has many advantages, which include a shorter total treatment period, a high level of patient satisfaction due to immediate post-surgical facial improvement, easy postoperative orthodontic treatment due to early normalization of skeletal muscle, and the rapid tooth movement reflecting the regional accelerated phenomenon. However instability due to transient occlusal interference after surgery make worse of long-term skeletal stability. Especially increasing of vertical occlusion caused by interference of interbicupid and molar happen postsurgical skeletal change. Until now, there is no common consensus about treatment protocol of surgery first approach in orthognathic surgery. The purpose of this paper is to introduce our treatment protocol of the surgery first approach and to evaluate indication and limitation with case analysis.

Key words : Surgery First, Surgery First Othodontic Treatment, Orthognathic surgery, 2 Jaw surgery

## I. 서론

한국 사회의 가장 큰 특징 중 하나는 모든 시스템의 변화가 빠르다는 것이다. 이는 치열한 경쟁이 가져오는 피할 수 없는 현상이다. 의료시장 또한 공공의료보다는 민간의료 주도 움직임의 비중이 커짐에 따라 이런 현상이 더욱더 두드러진다. 주걱턱, 무턱, 비대칭, 돌출입 등의 치료에 사용되는 턱교정 수술은 전통적으로 수술 전 교정치료를 통해 치아의 탈보상(decompensation)을 시행한 뒤 턱수술을 시행하

고, 그 후 교정치료를 통해 치료를 마무리한다. 하지만, 수술 전 시행되는 교정치료 동안 치아의 탈보상으로 안모는 더욱 더 나빠지고, 환자의 불편감은 증가하게 되며, 교정치료 또한 근골격계에 역행하는 방향으로 진행되어 교정의는 술전 교정치료에 어려움을 겪는다. 최근 이런 불편감을 이유로 선수술 교정치료가 많이 소개되고 있다<sup>1-6)</sup>.

선수술 턱교정치료는 수술 전 교정치료없이 수술을 먼저 시행하고, 수술 후 교정치료로 교합부조화를 해결하는 방법이다. 이로 인해 정상적인 골격관계가 먼

저 이루어지므로, 수술 후 교정치료 방향이 근골격계에 순응하는 방향으로 이루어져서, 전체 치료기간이 단축된다. 또한 수술로 발생하는 RAP(regional acceleratory phenomenon)에 의해 수술 후 교정치료에서 빠른 치아이동이 일어난다<sup>7-8)</sup>. 환자는 선수술로 안모 개선을 조기에 얻을 수 있고, 그와 더불어 치료 협조도가 좋아지는 장점을 보인다<sup>6)</sup>. 하지만, 수술 후 나타나는 불안정한 교합(Occlusal instability)은 장기적인 골격적 안정성을 저해할 수 있다. 또한 수술 전 치아이동에 대한 정확한 예측과 수술양 설정의 어려움도 발생한다.

이번 논문에서는 현재 부산대학병원 턱교정 클리닉에서 적용하고 있는 선수술 치료 프롤토클을 소개하고, 골격성 3급 부정교합, 2급 부정교합, 비대칭환자의 증례와 함께 각 그룹별로 유의해야 할 사항을 살펴보고자한다.

## II. 본론

### 1. 술전준비

초진 내원 후 수술 시기까지의 여러 가지 이유로 시간이 소요되므로, 이 기간을 활용하여, 브라켓과 wire를 장착한다. 술후 교합 설정시 교합간섭을 최소화하는 방향으로 치아이동 진행하고 수술 1주일전 석고모형을 채득한다.

### 2. 교합설정

술후 교합 설정시 전후방적 위치는 제 1 대구치를 중심으로 설정하고(Class I key로 설정) 제 2 대구치 혹은 소구치부의 조기간섭으로 인한 수직 고경의 증가량은 하악과두를 중심으로 하악 제 1대구치의 회전에 따른 전방 이동양을 고려하여, 수술양에 추가하도록 설정한다<sup>9)</sup>. 전후방적 위치 설정 이후, 전치부의 수직 피개는 안모의 형태, 상악 전치의 위치, 하악 치열궁의 Curve of spee 그리고 총생의 정도를

고려해 설정한다.

### 3. 술후 관리

수술 후 약 5일 정도의 MMF(maxillomandibular fixation)를 적용한다. 수술스텐트는 약 4주에서 6주 정도 적용하고, 상악 소구치 발치 증례의 경우 스텐트 조정이후 약 10주까지 착용하여 골격적 안정성을 확보한다. 스텐트는 매주 치아 이동을 고려하여 조정하여야 한다.

### 4. 증례분석 및 그룹별 고려사항

#### 4-1. 3급부정교합(비발치증례, 그림 1)

##### 1) 수술

- Maxilla : 3mm advancement, 4mm posterior impaction(#16,26 기준)
- Mandible : Setback BSSO(8mm, 7mm)
- Both angle reduction

##### 2) 고려사항

턱교정수술을 위해 내원하는 한국인중 가장 많은 그룹으로, 폭경부조화나 crowding으로 인한 교합 간섭만 심하지 않다면 선수술 교정치료를 적용하기 가장 좋은 그룹이다. 선수술 접근으로 얻을 수 있는 장점이 가장 극대화 될 수 있는 그룹이다.

#### 4-2. 3급부정교합(발치증례, 그림 2)

##### 1) 수술

- Mandible : Setback BSSO(9mm, 12mm)
- Both angle reduction
- Extraction of #14, #24

##### 2) 고려사항

상악 소구치 발치여부는 구강외과의와 교정의가 결정해야 하는 가장 어려운 문제 중 하나이다. 상악 치열의 총생, 비상순각, 상악골의 돌출여부(A point), 교

임상가를 위한 특집 4

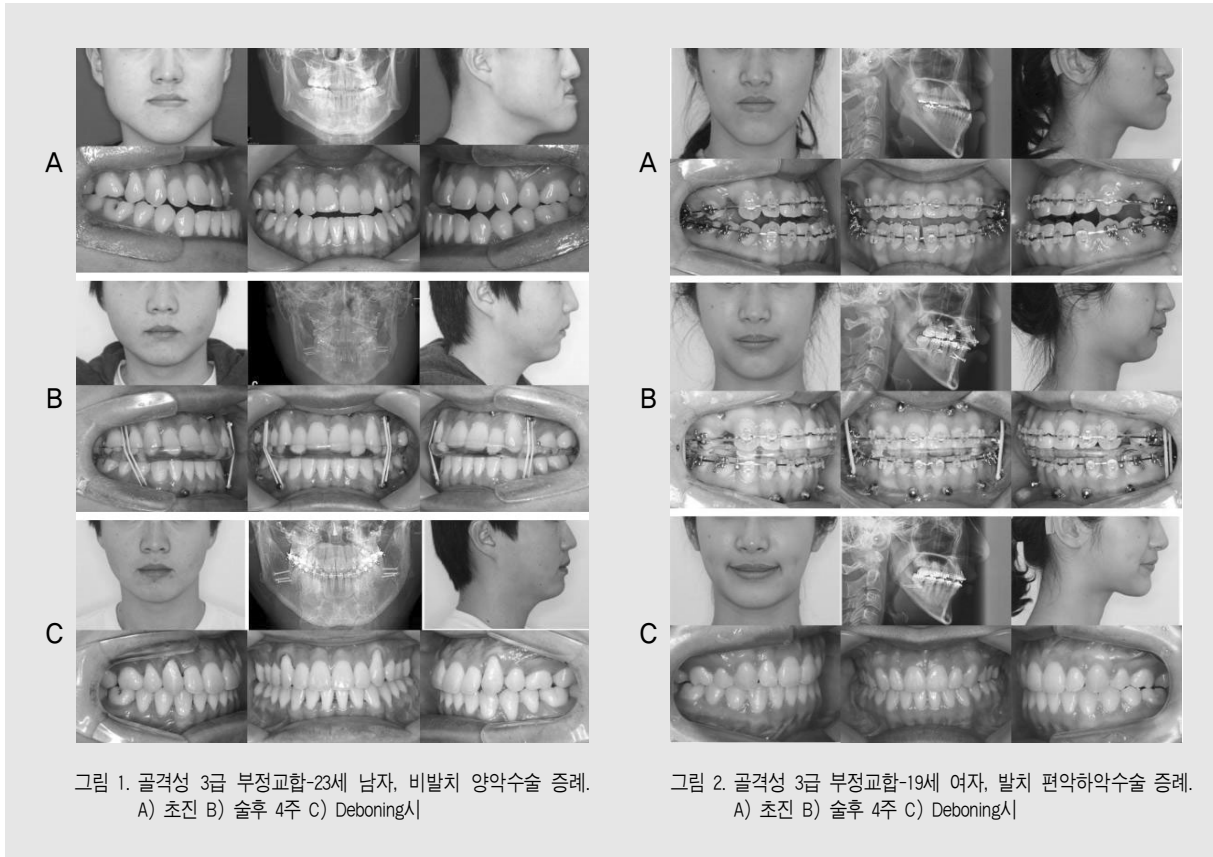


그림 1. 골격성 3급 부정교합-23세 남자, 비발치 양악수술 증례. A) 초진 B) 수술 후 4주 C) Deboning시

그림 2. 골격성 3급 부정교합-19세 여자, 발치 편악하악수술 증례. A) 초진 B) 수술 후 4주 C) Deboning시

합평면, 상악 절치의 위치와 각도 등을 종합적으로 판단해야 한다. 선수술을 적용함에 있어서 상악 소구치의 발치는 골격적 안정성을 떨어뜨리며, 이를 최소화하기 위한 방법이 적용되어야 한다. 조기 재발이 나타날 경우 공간폐쇄를 적절히 하지 못해, 결국 계획과 다른 비심미적 안모를 보이게 되며, 교정치료 기간 또한 길어진다. chin cap의 사용이 제안되기도 하나, 환자의 불편감 등을 고려한다면 좋은 방법은 아니다<sup>9)</sup>. 본원에서는 수술 스탠트의 조정과 함께 10주 이상의 장기적용을 통해 안정적인 골 치유를 보장하고, 동반해서 빠른 공간폐쇄를 얻고 있다. 하지만 증례마다 반응이 다르므로 교정의와 구강외과의의 긴밀한 협조가 필요한 그룹이다.

4-3. 2급부정교합(그림 3)

1) 수술

- Maxilla : 2mm Setback, 3mm Vertical reduction Le Fort I
- Mandible : Advancement(Right 6mm, Left 6mm)
- Both angle reduction

2) 고려사항

골격성 2급 부정교합으로 수술받는 환자는 상대적으로 적다. 3급 부정교합 환자와 동일한 방법으로 수술 준비 과정을 적용한다. 하지만, 안정적인 수술 후 교합을 위해 과교정(overcorrection)을 적용한 교합설정시 절단교합(edge to edge occlusion)이나 교차교합(crossbite)이 발생할 수도 있다. 이럴 경우 환자와 교정의의 협조도를 고려하여 수술 전 최소 교정치료를 통해 교차교합이 발생하지 않을 정도로 술전 교정을 적용하는 것이 유리하다.

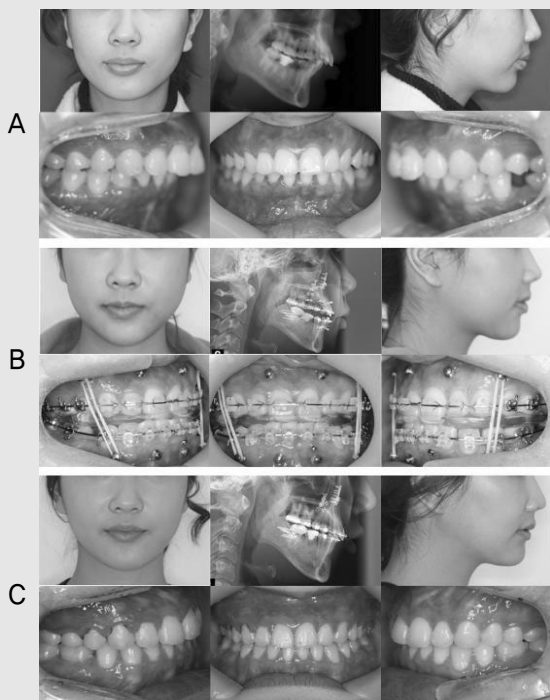


그림 3. 골격성 2급 부정교합-24세 여자, 하악 소구치발치 양악수술 증례. A) 초진 B) 수술 후 4주 C) Deboning시

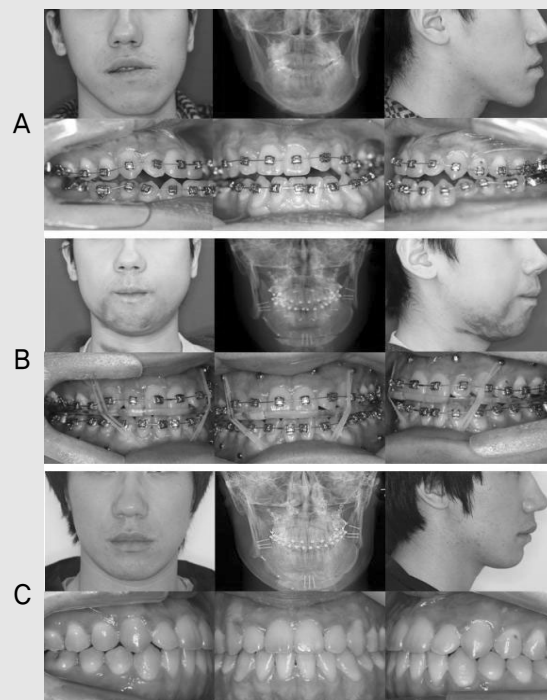


그림 4. 비대칭 골격성 3급 부정교합-21세 남자, 비발치 양악수술 증례. A) 초진 B) 수술 후 4주 C) Deboning시

#### 4-4. 비대칭(비발치증례, 그림4)

##### 1) 수술

- Maxilla : 1mm Setback, Leveling(Right 4mm), 3mm posterior impaction(#16 기준) Le Fort I
- Mandible : Setback (Right 10mm, Left 3mm)
- Both angle reduction
- Sliding(3mm to right) Genioplasty
- Right Body augmentation with Medpor®
- Extraction of #18,28,38,48

##### 2) 고려사항

비대칭을 동반한 골격성 3급 부정교합 환자에서 선수술 적용시 3급 부정교합 환자에서 나타나는 문제점 외에 또 다른 어려운 점이 있다. “수술양 설정시 치아 보상작용에 의한 수직적, 수평적 이동을 어떻게 고려

하는 가?” 이다. 치성 보상작용에 의한 좌우측 차이는 수술 후 교정치료를 통해 해결 될 수 있으므로, 수술양에 포함되어서는 안된다. 즉, 횡적 탈보상을 고려한 수술양 설정이 필요하다.

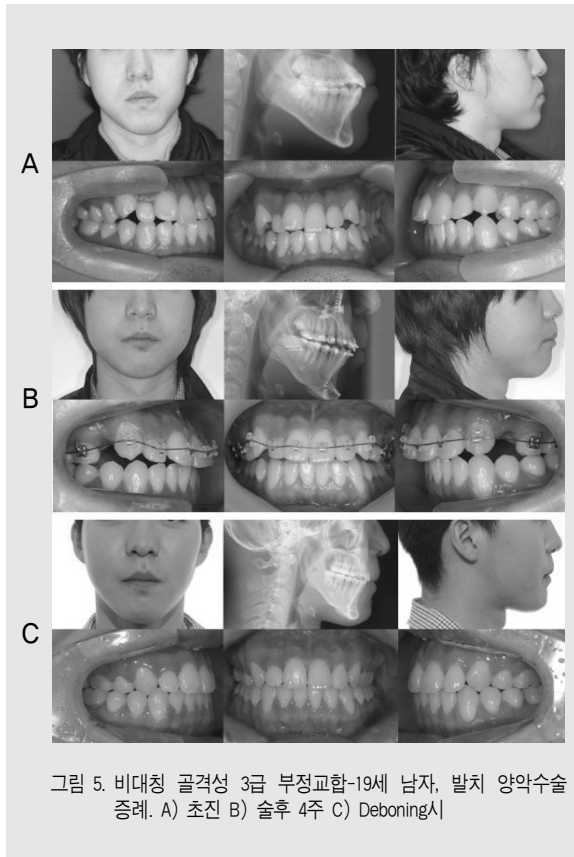#### 4-5. 비대칭(발치증례, 그림 5)

##### 1) 수술

- Maxilla : 2mm Advancement, differential leveling(Right 6mm, Left 2mm) Le Fort I
- Mandible : Setback(Right 3mm, Left 0mm)
- 3mm advancement Genioplasty
- Extraction of #14,24

##### 2) 고려사항

비대칭 3급 부정교합 환자에서 발치를 포함한 선수술적 접근은 상악골의 전후방적 위치설정, 발치 공간 폐



쇄, 골격적 안정성 등의 여러 문제점 뿐 아니라 비대칭 개선을 위한 수술양 설정, 수술 후 안모 예측 등 복합적인 어려움이 있다. 위 증례는 초기 수술 증례로 수술 후 골격적 재발 경향이 심하게 나타났다. 이것은 상악 소구치의 발치 공간을 적절히 폐쇄하지 못하게 만들므로, 수술 후 상악의 돌출감이 남아 비심미적인 결과를 보이는 원인이 된다. 이처럼, 비대칭을 동반한 3급 부정교합 환자에서 발치가 필요할 경우에는, 술전 교정치료를 통해 치아의 탈보상 이동을 얻고, 발치 공간폐쇄를 이룬 뒤 수술하는 것이 더욱 안정적일 것이다.

### Ⅲ. 토의

최근들어 턱교정 수술을 원하는 환자들은 단순히 골격적 부조화의 정상화와 기능개선 뿐만 아니라 아름다

워지고 싶어하는 심미적인 요구가 더욱 크다<sup>11, 12)</sup>. 특히 외모를 중시하는 사회적 풍토와 인터넷을 통한 과대광고의 영향으로 턱교정 수술을 원하는 환자의 수요가 증가하였다. 환자수의 증가뿐 아니라 환자들의 치료 결과에 대한 요구 수준 또한 높아졌다. 이런 바탕에서 선수술 교정치료는 새로이 조명되고 있다.

전통적인 수술 전 교정치료는 수술 후 안정적인 교합 형성, 수술 후 골격적 안정성 증대 그리고 수술 전 교정기간 동안 환자와의 협조도를 증진시킬 수 있다. 하지만, 대부분의 환자들은 수술 전 교정치료 동안 교정 장치로 인한 불편감과 저작 장애, 그리고 더욱 악화되는 안모변화, 긴 치료기간으로 많은 불편감을 호소한다.

선수술 교정치료는 이와 반대로, 수술을 먼저 시행함으로써 전체 치료기간이 단축되고, 수술 후 개선된 근골격 관계 하에서 교정치료를 진행함으로써 치아이동이 용이하다. 치료기간 단축은 단순히 수술 전 교정치료 기간을 줄이는 것 외에도 수술 후 나타나는 골대사 증진에 의해서도 이루어진다<sup>7, 8)</sup>.

선수술 적용시 가장 큰 어려움은 수술 후 나타나는 교합불안정과, 수술 후 치아이동과 안모변화의 예측이 어렵다는 것이다. 수술 후 교합의 불안정성을 최소화하기 위하여 수술 후 장기간 스텐트를 장착하고, 적극적인 스텐트 조정과 교합조정, 레진을 이용한 안정적인 occlusal stop 형성 등으로 해결 할 수 있다. Liou 등은 이런 교합 불안정성으로 인한 골격적 재발을 막기 위해 수술 후 악정형장치인 chin cap의 사용을 추천하였다<sup>10)</sup>. 황 등의 연구에 따르면, 골격성 3급 부정교합 환자 32명을 대상으로 선수술을 적용하여 수술 후 6개월 후 골격적 안정성을 평가한 연구결과 pogonion에서 11.6%의 회귀율을 관찰하였다<sup>9)</sup>. 이는 전통적인 턱교정수술을 시행한 연구의 결과와 유사하였다. 이 연구에서는 비발치 증례만을 포함시켰으며, 결국 비발치 3급 부정교합 환자는 선수술의 적용 증이라 하겠다. 하지만, 이는 수술 전 치아이동에 대한 예측이 경험있는 교정의와 구강외과의의 긴밀한 협

의에 의해 이루어진다는 가정 하에서다.

3급부정교합 환자에서, 상악 치열의 총생, 예각의 비순각, 평편한 교합평면, 개방교합 등 여러 가지 이유로 상악 제 1 소구치 발거를 시행한다. 상악 소구치 발거가 필요한 경우 선수술 적용할 경우, 수술 후 교합 불안정성은 더욱 증가한다. 상악 제 1 소구치 발거와 함께 양악 수술을 시행 한 환자 10명과 발치를 시행하지 않은 양악수술환자 11명을 대상으로 장기간의 골격적 안정성을 평가한 결과, pogonion을 기준으로 수술 18개월 후, 발치 그룹에서는 25.3%, 비발치 그룹에서는 14.6%를 보였다<sup>13)</sup>. 발치를 시행한 그룹에서 더욱 높은 재발율을 보였다. 결국 발치 증례의 경우, 골격적 안정성을 위해 스탠트의 장기간의 장착 등을 통한 보다 적극적인 수술 후 교합 관리가 필요하겠다.

골격성 2급 부정교합 환자는 충분한 하악 전돌의 효과를 얻기위해 대부분 하악 제 1소구치의 발치를 시행한다. 이런 경우 술전 교정없이 턱교정수술을 시행한다면, 술후 교합 설정시 교차교합(crossbite)이 발생해, 환자와 교정의에게 어려움을 줄수 있다. 이런 경우 최소 술전 교정을 통해, 최소한 edge to edge 교합까지 얻을 수 있도록 하는 것이 좋겠다.

비대칭환자에서는 골격성 3급 부정교합에서의 선수술 적용시 어려움 외에 수술양 설정과 치아이동을 고려한 정준선 예측이 어렵다. 교합기울기의 좌우측 차이가 3mm 이상인 비대칭 환자 30명을 기준으로 치아의 수직적 보상이동을 조사한 결과 상악 제 1대구치를

기준으로 치성 수직적 보상이동의 좌우측 차이가 1mm 이내로 나타났다<sup>14)</sup>. 이는 수술양 설정시 기저골의 좌우측 차이와 더불어 사용할 수 있으며, 특히 수술 중 참고자료로 유용하게 사용가능하다. 향후, Navigation surgery를 적극적으로 사용할 경우 이런 어려움은 줄어들 것이다.

비발치 3급 부정교합환자에서 상악 제 1소구치의 발치가 필요한 경우는 선수술의 적용에 많은 어려움이 있다. 그림 5의 증례처럼 수술 전 상악골의 위치 설정이 어렵고, 수술 전 예측한대로 발치공간의 폐쇄가 이루어지지 않을 경우 치료 종결후에 비심미적인 상악 전돌감이 남을 수 있다.

#### IV. 결론

선수술을 통한 턱교정치료는 비발치 3급 부정교합 환자를 중심으로 충분히 적용가능하며, 기타 부정교합자에서도 치아 이동에 대한 예측이 어렵고, 술후 관리가 어렵지만 적용이 불가능한 것은 아니다. 하지만, 가장 중요한 것은 초기 진단에서부터, 수술 그리고 최종 마무리기간 동안 구강외과의와 교정의의 긴밀한 협조가 필수적이다. 전통적인 방법이든, 최소 술전교정이든, 선수술이든 환자에게 가장 유리한 방법이 무엇 인지를 먼저 생각해야 할 것이다.

## 참 고 문 헌

1. Son HB. FOS(Functional orthognathic surgery). Korean J Clin Ortho. 2002;1:7-9
2. Hyon WS. Surgery-first orthognathic approach(SFOA) to prognathism:Indications and limitations.2008;66:39-40
3. Nagasaka H. "Surgery first" skeletal class III correction using the skeletal anchorage system. J Clin Orthod. 2009;43:97-105
4. Sugawara J. "Surgery first" orthognathics to correct a skeletal class II malocclusion with an impinging bite. J Clin Orthod. 2010;44:429-438
5. Yu CC. A surgery-first approach in surgical orthodontic treatment of mandibular prognathism - a case report.Chang Gung med J. 2010;33:669-705
6. Baek SH. Surgery-first approach in skeletal class III malocclusion treated with 2-jaw surgery:evaluation of surgical movement and postoperative orthodontic treatment.J Craniofac surg. 2010;21(2):332-338
7. Yaffe A. Regioal accerated phenomenon in the mandible following mucoperiosteal flap surgery. J periodontol. 1995;10:97-107
8. Liou EJ. Surgery-first accelecerated orthognathic surgery: postoperative rapid orthodontic tooth movement. J Oral Maxillofac Surg. 2011;69:781-5
9. Hwang DS. Evaluation of skeletal stability following two-jaw surgery via surgery first orthodontic treatment treatment in class III malocclusion. J Korean Assoc Maxillofac Plast Reconstr Surg;33(5):407-412
10. Liou EJ. Surgery-first accelerated orthognathic surgery: orthodontic guidelines and setup for model surgery. J Oral Maxillofac Surg. 2011;69:771-781
11. Juggins KJ. Patient- and clinician-perceived need for orthognathic surgery. Am J Orthod Detofacial Orthop. 2005;128:697-702
12. Bos A. Expectations of treatment and satisfaction with dentofacial apperance in orthodontic patients. Am J Orthod Dentofacial Orthod. 2003;123:127-132
13. Ahn KY. Skeletal Stability following 2-jaw surgery with and without Maxillary premolar extraction via surgery-first approach in Class III Malocclusion. J Korean Assoc Oral Maxillofac Surg. 2012;38:235
14. Lee JM. Correlation between Maxillary Cant and Dental Compensation in Facial Asymmetry using Cone-beam CT. The 21st annual meeting of the Japanese society for jaw deformities. 2012;17