

투고일 : 2013. 5. 1

심사일 : 2013. 5. 3

게재확정일 : 2013. 5. 7

성장기 아동에서 상하악 폭경 부조화와 하악과두의 비대칭 성장과의 관계

이지나 치과의원

이 지 나

ABSTRACT

The relationship between the transverse discrepancy of the jaws and asymmetric growth of the condyles in children

Private Practice, Seoul, Korea
Jina Lee Linton, DDS, MA, PhD

It has been established that disk displacement of the temporomandibular joint(TMJ) can cause mandibular asymmetry in growing subjects. One of the causes of internal derangement of TMJ seems to be the result of poor positioning of the joint structure in unilateral cross bite, and the subsequent occlusal trauma transferred to the functioning unit of the mandible, the joint and disc.

Transverse discrepancy of the maxillary and the mandibular posterior dentoalveolar units was often found in mandibular asymmetric subjects. Most of the asymmetry in growing subjects becomes worse with further growth if left untreated. However once sufficient posterior overjet is gained through orthodontic treatment, many cases have shown improvement in facial asymmetry. Furthermore, the position of condyles in computed tomogram(con-beam CT) changed from anatomically unfavorable position to more concentric position.

Key words : Transeverse discrepancy, TMJ disc displacement, Facial Asymmetry, CT evaluation

I. 서론

측두관절원반변위(disc displacement)는 디스크 천공, 유착 등의 여러 측두하악관절장애 중 한가지 병변이다. 측두관절원반변위는 자기 공명 영상(magnetic resonance imaging, MRI)에서 확진할 수 있고 과두의 삼차원적 위치 변화와 형태의 변화는 Computed Tomogram(CT) 상에서 관찰할 수 있다.

Schellhas 등은 비대칭의 안모를 보이거나 관절이

상이 있는 14세 이하의 아동 128명의 관절을 MRI로 관찰한 결과 112명에서 최소한 한쪽 관절에, 85명에서는 양쪽 관절에 측두하악관절장애가 있었다고 보고하였다¹⁾. 그 중 하악골 왜소증(retrognathia)으로 진단된 60명에서 56명이 양측성이며 상당히 진행된 측두하악관절장애를 보였다. 저자들은 측두하악관절장애가 임상적 증상이 없는 아동에서도 흔히 발견되며, 하악골 비대칭을 동반한 왜소증으로 발전될 수 있다고 하였다. 관절에 임상적 증상이 없는 청소년 교정환자의 5%~11.8%가 디스크 전위를 보인다는 보고

도 있고^{2, 3)}, 임상적 증상이 없는 자원자의 33%와 증상이 있는 그룹의 84%에서 측두관절원반변위가 일어나는 현상이 보고된 바도 있다^{4, 5)}.

현재까지의 학문적 접근법은 과두 형태의 변형과 그에 따른 개방교합 등의 부정교합, 하악골 왜소증이나 비대칭 등의 안모 변화가 관절 이상의 일차적 원인으로 보는 것이 통상적이다. 예를 들면 측두하악관절장애가 하악골의 형태를 변화시킬 수 있으며 안모의 변형까지 가져온다고 주장한다. 혹은 측두관절원반 변위가 여성의 전치부 개방교합과 긴밀한 관련이 있다고 보고하고 있다^{6~9)}.

II. 연구 방법

본 연구에 예시된 증례들은 상악 폭경 부조화와 하악과두의 비대칭 성장을 주소로 저자에게 내원하여 진료를 받았던 환자들이다. 통상적인 진료 자료와 CT 자료를 분석하여 보고하였다.

III. 임상적 고찰

증례 1.

관절과 디스크 병변에 여성이란 요소는 항상 밀접한 관계성이 있다고 보고되어 왔다¹⁰⁾. 그림 1의 여환은 12세이며 아직 초경을 시작하지 않았기 때문에 여성 호르몬의 영향은 배제된다. 그런데 환자는 9세였던 3년 전에 안면 비대칭을 주소로 교정치료를 받기 시작했다고 하는데, 비대칭이 점점 심해진다고 환자가 느끼고 있었다. 상악에는 고정성 장치와 가철성 확장기를 동시에 착용하고 있었다(그림 2). CT 단면 이미지에서는 구강 사진에서 보이는 것보다 훨씬 적은 좌측 구치부의 buccal overjet 을 확인할 수 있었다(그림 3). 이 환자의 상악 폭경 부조화는 7mm 였다. 관절 CT 와 MRI image에서 우측 관절와에 디스크는

존재하지만 정상적 두께의 디스크가 차지할 공간이 없었다(그림 4-1). 좌측 관절의 경우에는 전방으로 변위가 된 디스크를 볼 수 있다(그림 4-2).

증례 2.

그림 5 환자는 13세 남아로 여성 호르몬 요소가 없고, 안모의 비대칭이 관찰되었다. 구강 사진에서 상악 궁이 'V'자 형태로 좁기는 해도 상악 제1 대구치들의 협설 관계가 그리 나쁘게 보이지 않는다(그림 6). 그러나 CT 단면도에서는 좌측 구치의 buccal overjet이 부족하고, 상악 구치들이 협측으로 경사되어 있다. 이 환자의 CT 영상에서는 좌측 과두의 전내측면에 cystic change 로 보이는 함몰부위가 관찰되었다(그림 7).

증례 3.

그림 8의 여환은 아직 초경이 시작되지 않은 12.3세로 증례 1처럼 관절에 대한 여성 호르몬 영향은 아직 없는 상황이다(그림 8). 혼합치열기로 상악우측 측절치는 결손 되어있지만 구치부는 제일급의 정상적 전후방 관계를 보인다(그림 9).

또한 구치부의 buccal overjet도 적절해 보인다. 구강 사진에서 정상으로 보였던 상악 구치부 관계는 CT 단면에서 구치의 장축을 표시한 선을 그려봤을 때, 좌측 구치는 정상적 기울기를 가졌지만 상악 우측 대구치는 협측으로, 하악 우측 대구치는 설측 경사가 있음을 볼 수 있다(그림 10). 그 결과 좌측에 비해 우측 구치부의 윗선 곡선의 경사도가 완만하지 못하고, 하악 운동시 상악 구치의 구개측 교두에 의한 간섭이 일어날 확률이 커져 보인다. 뿐만 아니라 우측 상악 견치의 전방 맹출로 인해 견치 유도가 일어날 수 없었다. 우측 하악 구치가 치조골 내에서 직립되려면 상악 구치의 치근단은 4mm 협측 이동이 필요하게 된다. 즉 상악 폭경 부조화가 4mm 이상 된다는 것이다. 이 환자의 관절 CT 에서 우측 과두가 관절와에서 후방의 귀쪽으로 밀려 있는 듯 보이고, 입을 다문

임상가를 위한 특집 1

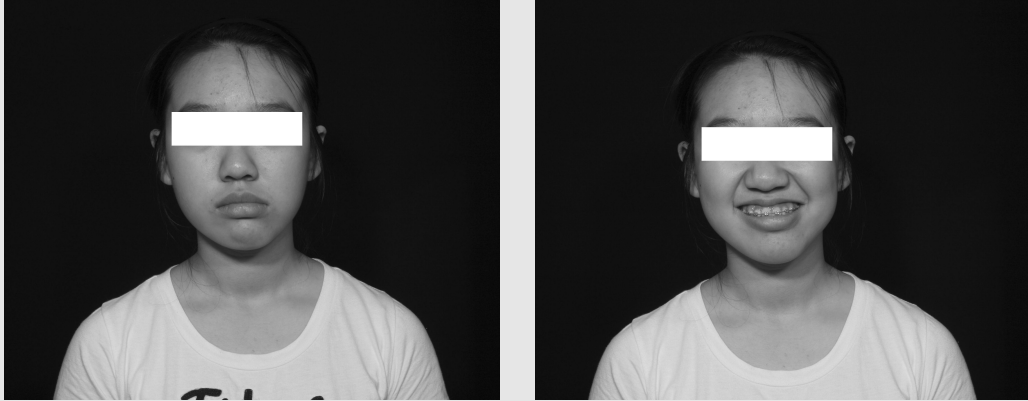

그림 1. 증례 1. 12세의 여환이 타 기관에서 3년 정도의 교정치료 받다가 본원에 내원했을 때의 모습. 정면 사진에서 하 안면이 좌측으로 심하게 편이되어 있다.

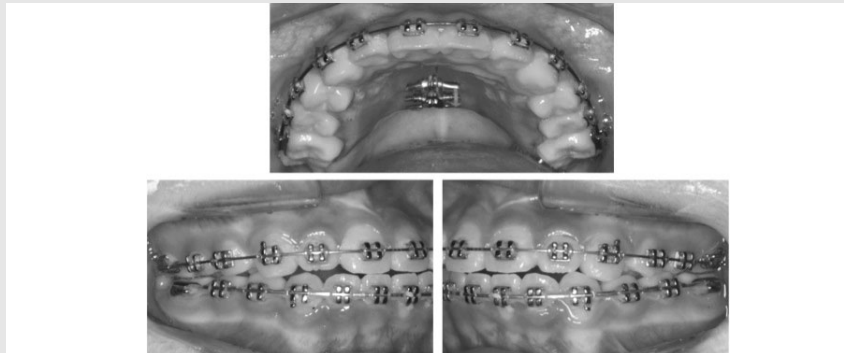


그림 2. 증례 1의 구강사진. 상악에 가철성 장치로 상악골 확장을 도모하고 있고, 상하악 협면에는 고정성 장치가 부착되어 있었다.

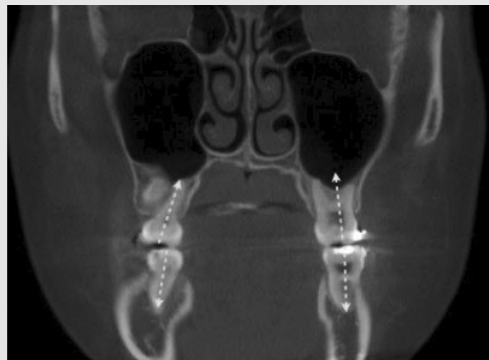

그림 3. 증례 1의 제일 대구치 위치에서 두개골의 CT 단면. 점선 화살표는 치아 장축, 실선은 윌슨 곡선을 나타낸다.

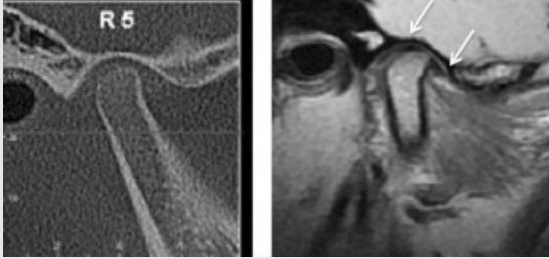


그림 4-1. 증례 1의 우측 관절. CT image와 closed mouth MRI (화살표가 관절판의 범위를 표시하고 있다.)

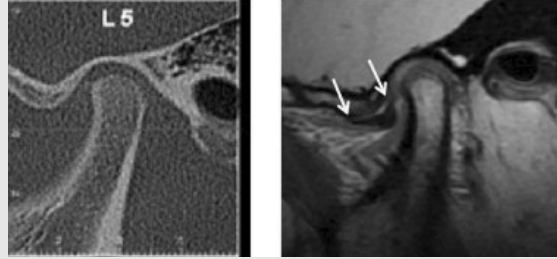


그림 4-2. 증례 1의 좌측 관절. CT image와 closed mouth MRI (화살표가 관절판의 범위를 표시하고 있다.)

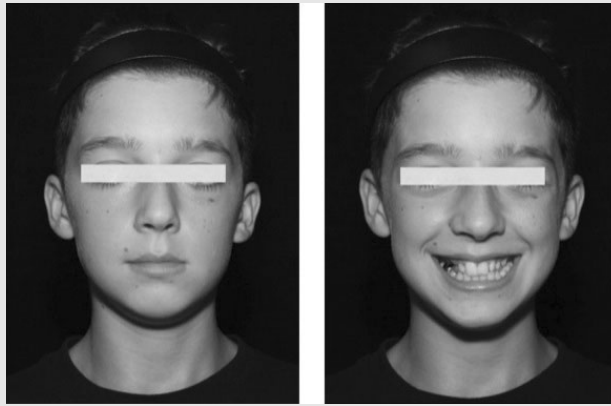


그림 5. 증례 2. 13세의 남환. 정면 사진에서 하 안면이 좌측으로 편이되어 있으며, 웃는 모습에서 교합평면과 턱의 편이된 정도가 더 잘 보인다.

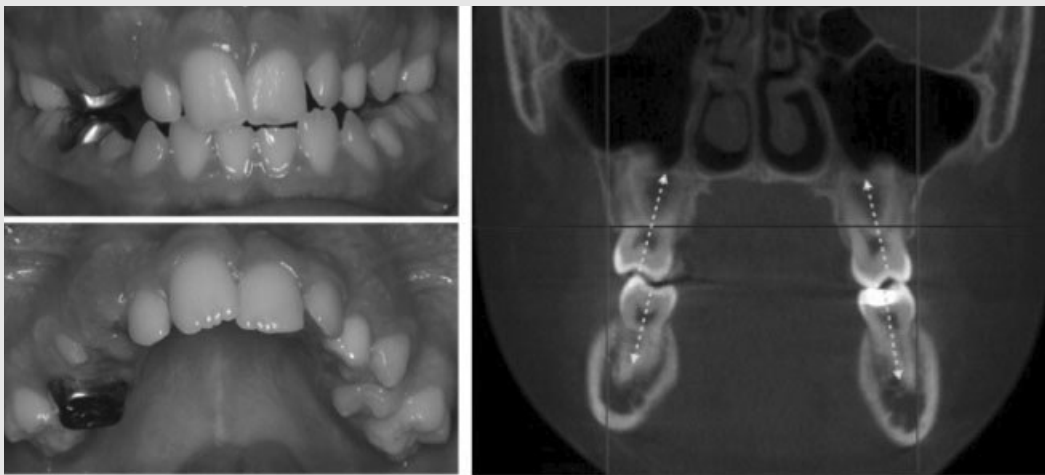


그림 6. 증례 2의 구강사진 과 CT 단면도

임상가를 위한 특집 1

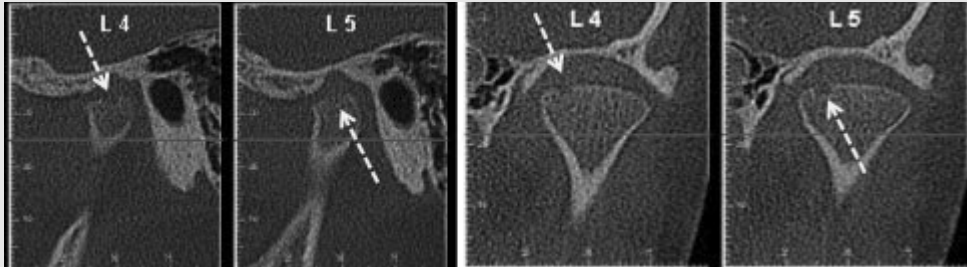


그림 7. 증례 2의 좌측 관절 CT Sagittal view, Coronal view (점선 화살표가 과두의 손상부위를 표시하고 있다.)



그림 8. 증례 3. 12.3세의 여환. 정면 사진에서 하 안면이 우측으로 편이되어 있으며, 웃는 모습에서 교합평면과 턱의 편이된 정도가 더 잘 보인다.

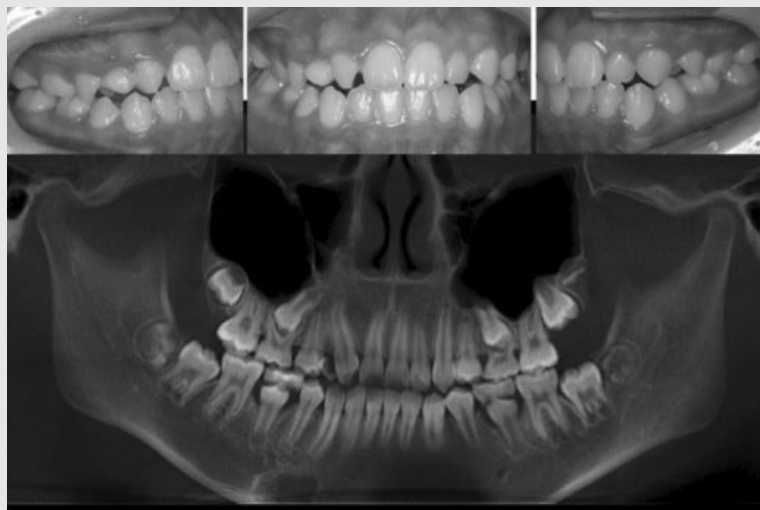


그림 9. 증례 3의 구강 사진과 파노라믹 X-ray. 상악 우측 측절치가 결손되어있고, 제1대구치는 제 1급 앵글씨 관계를 보이고있다.

MRI 상에서 디스크가 전방으로 밀려 나가있는 측두관절원반변위가 보이고, 입을 벌릴 때 디스크가 정복됨 관찰 된다(그림 11-1). 좌측 과두는 관절와에서 정상적 위치와 디스크 관계를 보이는데 그림 11-2에서 점선 화살표로 표시된 과두 상부에 골 파괴가 있었다.

증례 3의 상악 폭경 확장 후 하악과두와 안면 성장에 대한 고찰

상악 폭경이 하악에 비해 충분히 넓어지면 협측으로 경사졌던 상악 구치의 치근들이 치조골 중앙에 위치하면서도 교합평면에 수직으로 세워질 수 있다. 그렇게 되면 하악 구치들도 치조골 중앙에서 교합평면에 수직으로 상악 교합면에 접촉하게 된다(그림 12). 그러나 상악골의 폭경이 좁고 치료되지 않으면 환자의 하악골은 좌측이든 우측이든 저작을 하기에 용이한 쪽이나 접촉 점이 많은 어느 한쪽으로 기능적 변이(functional shift)를 하게 된다. 하악이 어느 한쪽

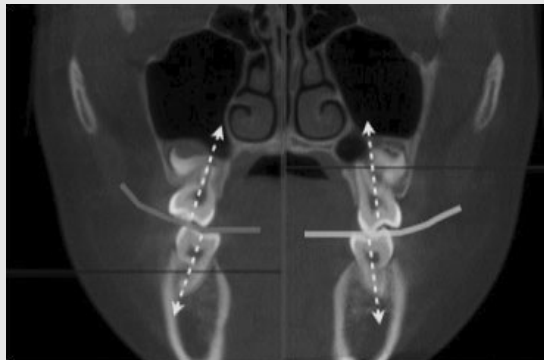


그림 10. 증례 3의 제일 대구치 위치에서 두개골의 CT 단면. 점선 화살표는 치아 장축, 실선은 윌슨 곡선을 나타낸다.

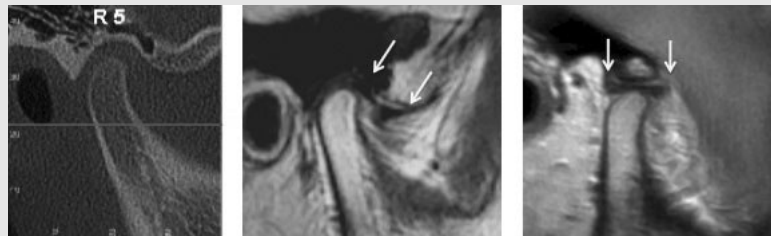


그림 11-1. 증례 3의 우측 관절. 좌측 부터 CT image, closed mouth MRI, open mouth MRI (화살표가 관절판의 범위를 표시하고 있다.)

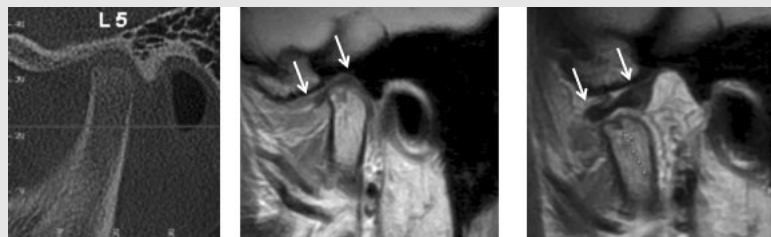


그림 11-2. 증례 3의 좌측 관절. 좌측 부터 CT image, closed mouth MRI, open mouth MRI (실선 화살표가 관절판의 범위를, 점선 화살표가 과두의 손상부위를 표시하고 있다.)

임상가를 위한 특집 1

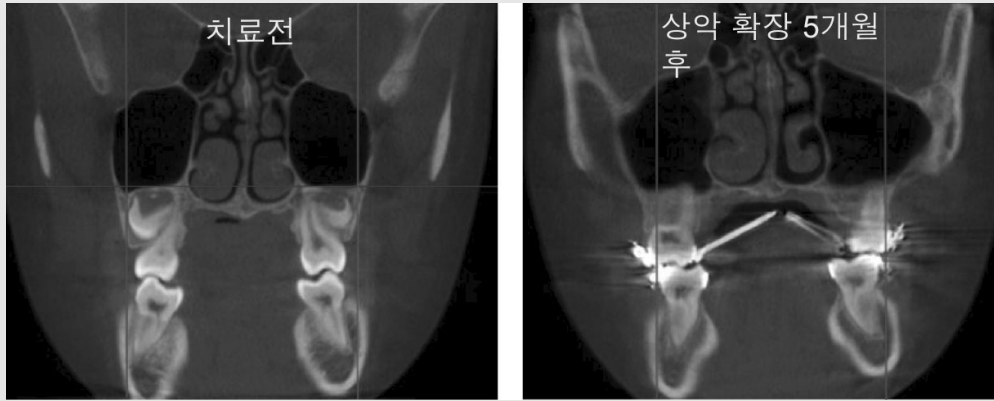


그림 12. 상악골 확장 치료 전, 후의 구치부 CT 절단면

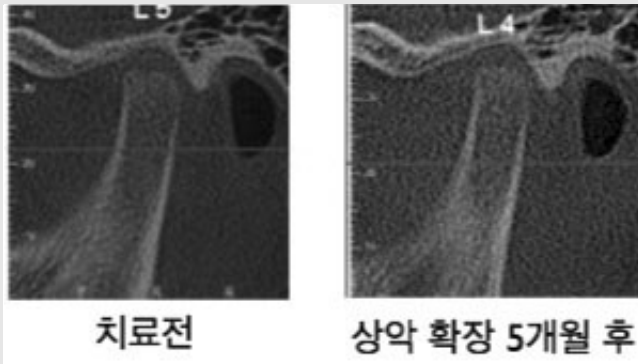


그림 13. 증례 3의 좌측 관절 CT sagittal view 치료 전, 후 비교

으로 치우쳐서 기능하게 되면 과두는 functional remodeling을 하게 되고, 반대편 정상 과두에 비해 크기와 모양이 다르게 된다. 나아가 측두하악관절장애 혹은 측두관절원반변위의 원인이 될 수도 있다. 증례 3의 상악골 확장 이후 그림 11-2에서 치료 전 손상되었던 과두가 치료 후 위치 변화와 함께 파였던 부분이 remodeling 되었다(그림 13). 치료 후 약 13개월 경과된 안면 사진을 보면 턱선의 비대칭이 개선된 것을 볼 수 있다(그림 14).

증례 4.

위에서 제시된 증례와는 다르게 성장이 완료된 38세 여성환자이다. 안모의 비대칭과 입술 전돌을 주소로 내원하였다. 측두관절 CT 영상에서 좌우 과두의 크기가 확연히 차이를 관찰되었다(그림 15). 상악골 확장이 요구되어 급속확장술을 시행하여 상악골 통합선이 열렸음을 확인하였다(그림 16). 확장 초기에는 치아의 과도한 확장(overexpansion)이 일어난다(그림 17). 이런 치아의 과도확장이 되돌아 가도록 허용한 후에 비로서 최종적인 확장 정도가 평가될 수 있다(그

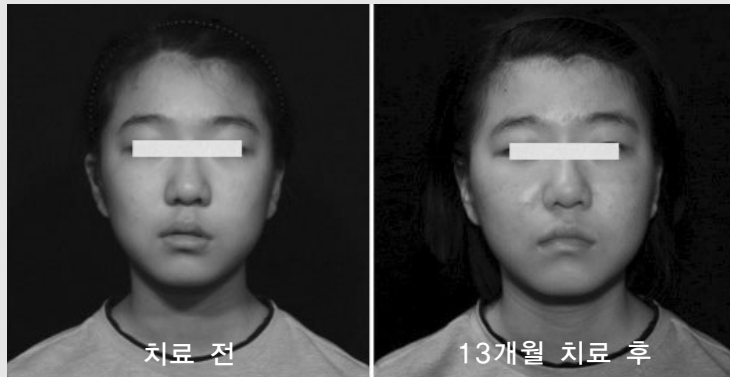


그림 14. 증례 3의 치료 전, 후 안면 사진

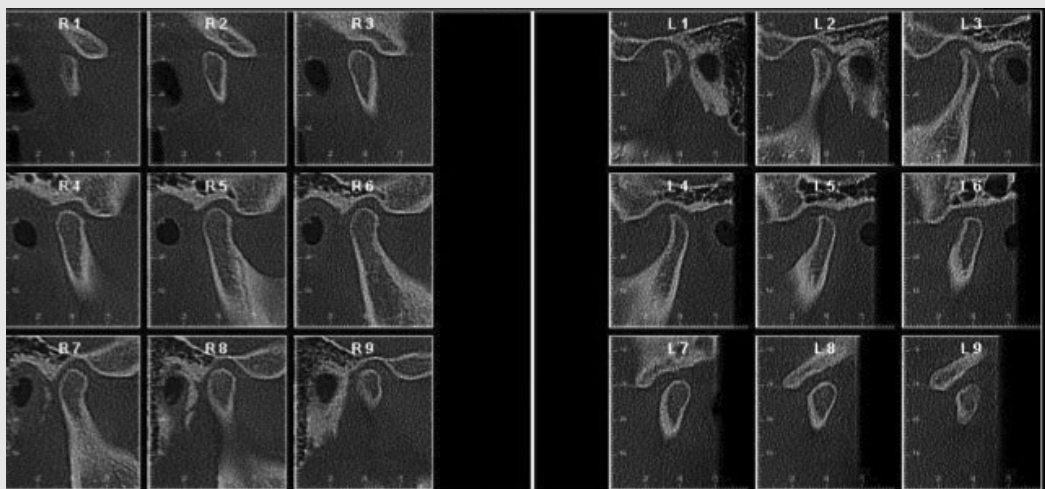
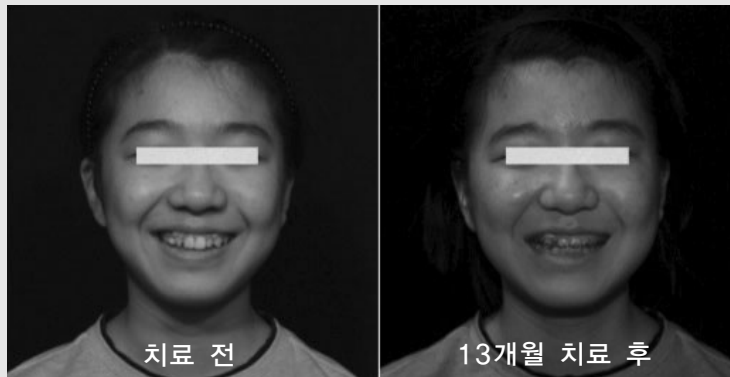


그림 15. 증례 4. 38세 여자의 좌 우 측두관절 CT 영상

임상가를 위한 특집 1

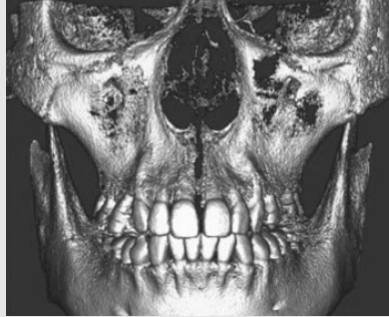

그림 16. 증례 4. 38세 여성의 상악골 확장 후 CT 영상

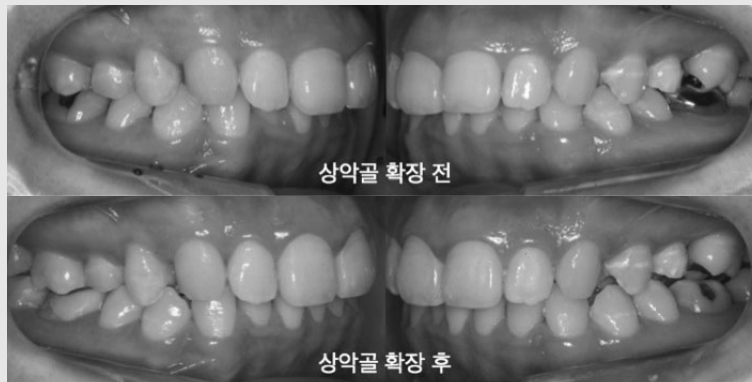

그림 17. 증례 4의 구상사진. 상악골 확장 전, 후

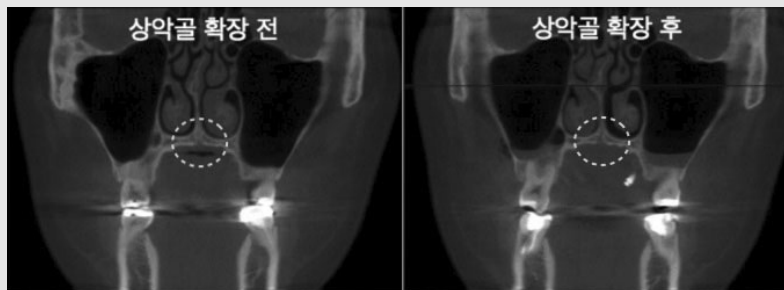


그림 18. 증례 4의 두개골 CT 단면. 점선으로 표시된 부분이 상악골 확장 전, 후의 구개융합선

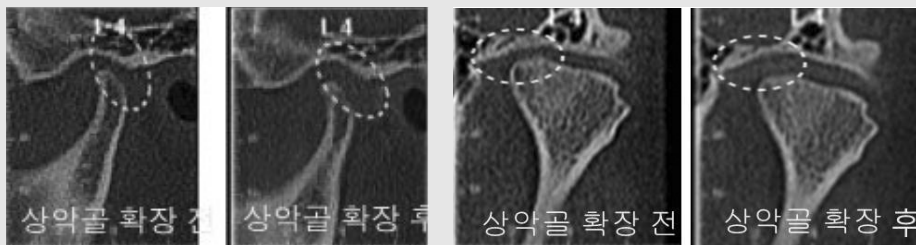


그림 19. 증례 4의 좌측 측두관절 CT . 상악골 확장 전, 후의 sagittal view, coronal view

림 18). 성장 완료된 환자의 경우에도 증례 3과 같이 성장중인 환자의 경우처럼 측두관절 위치가 확연히 달라졌음이 상악골 확장 2개월 경과 후 관찰되었다(그림 19).

IV. 총괄 및 고안

2010년 안과 김은12 MRI 촬영 결과 측두하악관절의 관절원반변위가 있는 환자에서 교정이나 교합치료를 받지 않은 환자를 일정 기간을 두고 측모두부계측 방사선 사진을 촬영하여 두 기간 사이의 골격적 위치 및 치열 변화를 연구하였다. 평균 36개월의 관찰 기간 동안 골격적인 변화가 거의 없는 환자의 비율은 36%였고, 뚜렷한 골격 변화를 보인 환자(FMA 변화량이 2° 이상이거나 SNB 변화량이 1° 이상)의 비율은 24%로 보고하였다.

성인 뿐만 아니라 성장기 아동에서 관절원반변위가 있을 때 지속적인 안모의 변화가 일어나며, 편측성 변위의 경우 하악골의 비대칭을 유발할 수 있다. 일단 관절원반변위가 발생하면 적응성 변화 혹은 퇴행성 변화가 하악골, 측두골 그리고 저작근에 나타난다^{4, 12)}.

비대칭의 경우 시간이 지나감에 따라 호전되는 경우는 극히 드물며 대부분은 심화되는 이유가 이러한 일련의 퇴행성 변화 때문이다.

관절원반변위가 지속되면 치성 변화도 나타나는데, 변화된 골격에 치아를 맞춰 기능하기 위한 보상 작용으로 치열이 변하기 때문이다. 만약 측두하악관절의 구조 및 안면골격 변화가 느리면 이환된 측의 구치부가 함입되는 방향으로 적응을 한다. 반면 빠른 측두하악관절의 변화는 부정 교합의 발생으로 나타난다¹⁾.

Arnett는 악교정 수술 결과로 과두가 비정상적 위치에 있게 되거나 정상의 위치에 있더라도 새로운 힘의 역학이 작용하면 과두에 변화가 일어나는 것을 관찰하고, 그 정도와 변화 양상에 따라 생리적 과두변형(physiologic condylar remodeling)과 병적 과두변형(pathologic condylar remodeling)으로 분류하였다^{13, 14)}. 증례 4의 경우뿐만 아니라 성장기 아동에서도 반대교합이나 불충분한 구치부 overjet을 상악골 확장으로 빠른 시간 내에 교합변화를 유도했을 때 측두하악관절 위치 변화가 일어나는데, 그 변화 양상은 대부분 관절강 내에서 어느 한쪽으로 치우쳐 있던 과두가 중심 쪽을 향해 이동하는 형태였다. 이는 병적 과두변형이 일어날 가능성이 있는 과두를 정상성장이 가능한 생리적 변형의 상태로 전환시키는 치료로 해석될 수 있다. 상악골 확장 후에 안면비대칭은 호전되는 양상이 이러한 설명을 뒷바침 한다.

V. 결론

안모 비대칭을 가진 성장기 환자에게서 비대칭을 유발하는 편측 측두관절병변과 상하악 폭경 부조화의 연관성을 배제할 수는 없다. 측두하악관절변위(disc displacement) 원인 중 하나인 부정교합, 그 중에서도 편측성 반대교합 때문에 관절의 구조물들이 변위될 수 있다.

상하악 구치부 치아 및 치조골 폭경의 부조화가 하악골 비대칭 환자에서 종종 발견된다. 성장기 아동들에서 발견되는 대부분의 비대칭은 치료 없이 방치할 경우, 성장하면서 점점 더 악화된다. 반면에 교정치료를 통해 충분한 구치부 수평피개가 얻어진다면 안면의 부조화

는 많은 경우에서 개선됨을 볼 수 있다. 뿐만 아니라 상악골 확장술 이후 Computed Tomogram 상에서 과두의 위치가 해부학적으로 부적합한 위치에서 좀더 적

합한 위치로 변화되는 것을 볼 수 있었다. 향후 상하악 폭경 부조화와 하악과두의 비대칭 성장의 관계를 밝히는 세밀한 연구가 이루어지는 것이 바람직하겠다.

참 고 문 헌

- Schellhas KP, Pollei SR, Wilkes CH. Pediatric internal derangements of the temporomandibular joint: effect on facial development. *Am J Orthod Dentofacial Orthop* 1993;104:51-9.
- Hans MG, Lieberman J, Goldberg J, Rosencweig G, Bellon E. A comparison of clinical examination, history, and magnetic resonance imaging for identifying orthodontic patients with temporomandibular joint disorders. *Am J Orthod Dentofacial Orthop* 1992;101:54-9.
- Lieberman JM, Hans MG, Rosencweig G, Goldberg HS, Bellon EM. MR Imaging of the juvenile temporomandibular joint: preliminary report. *Radiology* 1992;182:531-4.
- Katzberg RW, Westesson PL, Tallents RH, Drake CM. Anatomic disorders of the temporomandibular joint disk in asymptomatic subjects. *J Oral Maxillofac Surg* 1996;54:147-53.
- Tallents RH, Katzberg RW, Murphy W, Proskin H. Magnetic resonance imaging findings in asymptomatic volunteers and symptomatic patients with temporomandibular disorders. *J Prosthet Dent* 1996;75:529-33.
- Brand JW, Nielson KJ, Tallents RH, Nanda RS, Currier GF, Owen WL. Lateral cephalometric analysis of skeletal patterns in patients with and without internal derangement of the temporomandibular joint. *Am J Orthod Dentofacial Orthop* 1995;107:121-8.
- Gidakou IK, Tallents RH, Kyrkanides S, Stein S, Moss ME. Comparison of skeletal and dental morphology in asymptomatic volunteers and symptomatic patients with bilateral degenerative joint disease. *Angle Orthod* 2003;73:71-8.
- Tallents RH, Catania J, Sommers E. Temporomandibular joint findings in pediatric populations and young adults: a critical review. *Angle Orthod* 1991;61:7-16.
- Ahn SJ, Lee SP, Nahm DS. Relationship between temporomandibular joint internal derangement and facial asymmetry in women. *Am J Orthod Dentofacial Orthop*. 2005 Nov;128(5):583-91.
- Nebbe B, Major PW, Prasad NG. Female adolescent facial pattern associated with TMJ disk displacement and reduction in disk length: part I. *Am J Orthod Dentofacial Orthop* 1999;116: 168-76.
- Schellhas KP, Piper MA, Omlie MR. Facial skeleton remodeling due to temporomandibular joint degeneration: an imaging study of 100 patients. *AJNR Am J Neuroradiol* 1990;11: 541-51.
- Han JW, Kim TW. Dentofacial changes of non-orthodontically treated female patients with TMJ disk displacement: a longitudinal cephalometric study. *Korean J Orthod* 2010;40(6):398-410.
- Arnett GW, Milam SB, Gottesman L. Progressive mandibular retrusion-idiopathic condylar resorption. Part I. *Am J Orthod Dentofacial Orthop* 1996;110:8-15.
- Arnett GW, Milam SB, Gottesman L. Progressive mandibular retrusion-idiopathic condylar resorption. Part II. *Am J Orthod Dentofacial Orthop* 1996;110:117-27.