

1

Human immunodeficiency virus에 감염된 환자의 악교정수술 : 증례보고

¹⁾중앙대학교 치과학교실 교정과, ²⁾가톨릭대학교 성바오로병원 구강악안면외과
이진숙¹⁾, 최원철¹⁾, 윤경인²⁾

ABSTRACT

Orthognathic surgery of human immunodeficiency virus infected patient : A case report

¹⁾Department of Orthodontics, School of Dentistry, Chung-Ang University,

²⁾Department of Oral and Maxillofacial Surgery, The Catholic University of Korea St. Paul's Hospital
Jin-Sook Lee¹⁾, Won-Cheul Choi¹⁾, Kyoung-In Yun²⁾

Human immunodeficiency virus is a retrovirus that causes acquired immunodeficiency syndrome. Acquired immunodeficiency syndrome is defined in terms of "either the occurrence of specific diseases in association with a HIV infection or a CD4 cell count below 200cells/ul" by centers for disease control and prevention(CDC). When performing the surgery of human immunodeficiency virus infected patients, several factors should be considered. First, standard precautions should be performed to prevent infection. It is safe to treat human immunodeficiency virus infected patients if we follow the standard precautions. Second, when making a surgical plan, surgeons have to take account of delayed bone healing and postsurgical infection. This case report presents a case of orthognathic surgery of human immunodeficiency virus infected patient.

Key words : Human immunodeficiency virus, AIDS, Orthognathic surgery, Standard precautions, Disinfection, Sterilization

Corresponding Author

Kyoung-In Yun, DDS, MSD, PhD

Department of Oral and Maxillofacial Surgery, The Catholic University of Korea St. Paul's Hospital, Jeonong 1-dong, Dondaemun-gu, Seoul, Korea

Tel: 82-2-958-2418, Fax: 82-2-960-4568, E-mail: yun_ki@catholic.ac.kr

I. 서론

환자들의 심미에 대한 요구가 높아지면서 악교정수

술을 동반한 수술 교정 증례가 증가하고 있다. 악교정 수술 빈도가 증가함에 따라 상대적으로 전신질환자의 악교정수술 빈도도 늘어나고 있어 전신질환자의 처치

가 중요해지고 있다. 이번 증례에서는 전신질환 중에서 혈액매개 감염성 질환, 그 중에서도 Human immunodeficiency virus(HIV) 감염 질환에 대해 알아보았다.

2011년 12월 말 기준으로 HIV 내국인 감염인수는 8,542명이다. 남성이 7,860명(91.9%), 여성이 682명(8.1%)으로 남성이 여성보다 11배 높게 나타난다. 그러나 통계에 잡히지 않은 감염인수는 훨씬 많을 것으로 예상된다¹⁾. HIV는 인간의 면역체계를 파괴하는 레트로바이러스(retrovirus)의 일원이다. 레트로바이러스는 면역기능을 조절하는 CD4, T4 cell이라 알려진 보조 T 림프구(helper T lymphocytes)에 영향을 미친다. HIV에 감염되면 CD4를 가진 T cell의 개체 수가 현격히 감소하는데, 그 원인은 다음과 같다. 첫 번째, 감염된 세포의 바이러스성 괴사, 두 번째, 감염된 T cell의 세포자살(apoptosis), 세 번째, CD8 세포독성 림프구가 감염된 CD4 T cell을 인지하여 파괴. 대부분의 환자들은 감염 후 수주 내에 급성 바이러스 증후군을 겪는다. CD4 T cell의 수가 치명적인 수준 이하로 내려가면 세포매개성 면역이 상실되어 점차 기회감염에 쉽게 노출되고 기회감염으로 사망에 이를 정도로 인간의 면역체계를 무너뜨려 후천성 면역 결핍증(Acquired immune deficiency syndrome(AIDS))을 일으킨다²⁾. HIV는 수혈, 정액(semen), 애액(come), 쿠퍼액, 모유 등의 체액으로 전염된다. HIV의 가장 주요한 4가지 감염경로는 감염된 사람과의 성관계, 오염된 주사바늘, 모유로 인한 감염과 임신 중 모체에서 태아로의 감염, 감염된 혈액 제제 투여이다.

HIV 양성은 혈액 속의 CD4 수가 혈액의 mm^3 당 400 이하일 때를 말한다. 그러나 HIV에 감염된 환자라 하더라도 일반적으로 CD4 수가 mm^3 당 200 이하가 아니라면 합병증의 위험이 없다. CD4의 수가 감소하고 있다면 HIV가 진행되고 있는 것이다. 1993년 미국 질병관리센터(CDC)는 임상증상만을 기초로 하여 만든

기존의 분류법을 대폭 개정하여 임상증상은 물론 면역 결손의 정도도 함께 고려한 새로운 분류법을 만들었다. CD4+ T lymphocyte cell 수와 임상증상의 유무, 에이즈를 정의할 수 있는 질환의 유무에 따라서 9가지로 분류하고 있으며 AIDS는 “AIDS로 정의된 임상적 상태의 발견 혹은 CD4 cell count가 200cells/ul 미만”으로 정의하였다(Table 1)²⁻⁴⁾.

저자들은 HIV 감염환자에 대한 악교정수술 치험례를 보고하고, 이러한 환자의 진료 및 악교정수술 시 고려해야 할 점에 대해 문헌고찰 하였다.

II. 증례

1. 병력

환자는 2007년 12월 본원 감염내과에 9일 동안 열이 지속되며 6일째 되는 날 개인병원에서 약 처방을 받았으나 호전되지 않는다는 것을 주소로 내원하였다. 이때는 전립선염으로 진단되었으나 일주일 뒤 성형외과에서 성형수술을 받기 위한 검사에서 HIV 양성으로 나와 OO 대학병원 감염내과에 재내원 하였다. HIV에 감염된 것이 확인되자 성형수술은 미뤄졌다. 2008년 1월 발열이 지속되어 감염내과에 내원하였고 급성 HIV 증후군(acute HIV syndrome)으로 판명되어 입원치료 하였다. 이 때 아메바의 간농양(amoebic liver abscess)도 동반되었다. 2008년 6월 HIV RNA copy수가 증가하고 아메바성 감염(amebiasis)의 호전이 보이지 않아 항레트로바이러스 치료요법(antiretroviral therapy)을 시작하였다.

환자는 그 후 치과의원에서 AIDS임을 숨기고 교정 치료를 진행하였다. 2009년 3월 돌출입을 수술하기 위해 성형외과의원으로 의뢰되었으나, 술전 검사상 HIV 양성 반응이 나와서 수술을 거부당하고 OO 대학병원에 내원하였다.

2. 진단

27세 남성으로 돌출입을 주소로 치과의원에서 치료 중 OO 대학병원에 내원하였다. 내원 당시 환자 진술에 의하면 양측 하악 제1소구치 발치 후 상악 양측 제1소구치 발치 및 전방골분절술(anterior segmental osteotomy) 계획하에 교정치료 진행 중이었다고 한다. 그러나 술 전 검사상 HIV 양성 반응이 나온 후 해당 치과 및 악교정 수술을 담당하기로 한 성형외과에서 더 이상 진료가 어려울 것 같다 하여 장치 제거 후 본원에 내원하였다.

내원 당시 측모 두부 방사선 계측사진을 분석한 결과 SNA 84.5°, SNB 77.7°, ANB 6.8°로 상악 돌출과 하악 후퇴를 동반한 골격성 II급 부정교합으로

진단되었다. 상악 전치는 순측경사, 하악 전치는 설측경사 되어있었고 상악은 3mm의 총생(crowding)이 있었다. 수직피개량은 9.9mm로 과개교합이었고 수평피개량은 12.9mm이었다(Fig. 1, Table 2).

3. 치료 목표 및 계획

이미 하악 양측 제1소구치의 발치가 되어있는 상태였기 때문에 처음 진단하였던 치과의원의 계획대로 상악 양측 제1소구치를 발치한 후 전방골분절술을 시행하기로 하였다. 상악은 술전교정을 통해 전치부의 총생, 양측 견치의 치축을 수정하고 발치 공간을 이용하여 5mm의 후방이동(setback), 상악전치부 함입(intrusion)을 위한 2mm의 상방이동(superior

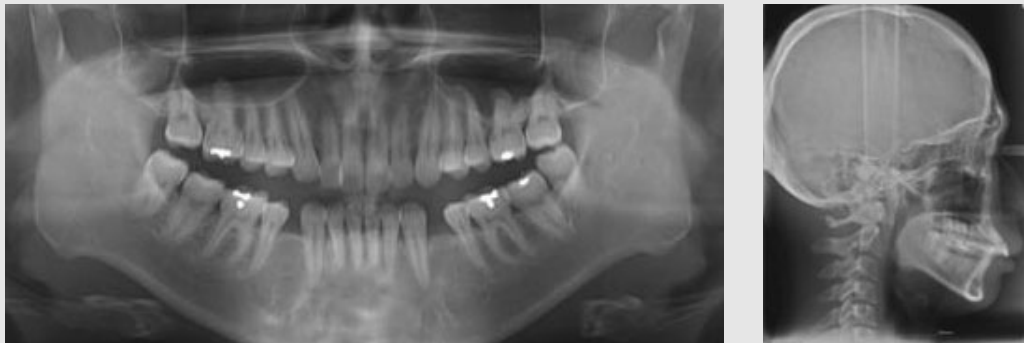

Fig. 1. Radiographic findings before treatment. (A) panoramic radiograph, and (B) lateral cephalometric radiograph.

Table 1. 1993 Revised classification system for HIV infection and expanded surveillance case definition for AIDS among adolescent and adults.

CD4+ T cell Categories	Clinical Categories		
	A	B	C
	Asymptomatic, Acute(primary) HIV or generalized lymphadenopathy	Symptomatic, Not A or C Condition	AIDS-Indicator Conditions
≥500/uI	A1	B1	C1
200~499/uI	A2	B2	C2
<200/uI	A3	B3	C3

*A3, B3, C1, C2, C3를 AIDS로 정의한다.

repositioning)을 계획하였다. 하악은 발치 공간을 이용하여 큰 스피만곡(curve of Spee)을 해소하고자 3mm의 하방이동(inferior repositioning)을 계획하였다. 남은 발치 공간은 술후교정으로 폐쇄하기로 하였다. 전진 이부성형술(advanced genio plasty)은 전방골분절술 후 선택적으로 진행하기로 하였다.

4. 치료 경과 및 결과

우선 OO 대학병원 감염내과에 의뢰하여 혈액검사, 세포면역 및 조직적합성항원(HLA)검사를 실시하였으며 환자는 현재 안정된 상태이기 때문에 약교정 수술의 금기증은 아니라는 회신을 받았다. 2009년 4월 양측 상악 제1소구치 발치 후 통상의 방법대로 상악과 하악 치열에 브라켓을 부착하였다. 치료 시작 5개월 후 레벨링(leveling)이 완성되었고 레벨링 동안 상악 전치의 순측경사도 수정되어 3mm 후방이동의 효과를 보였다. 레벨링 완성 후 0.019" × 0.025" 스테인리스강 와이어(stainless steel wire)를 삽입하고 약교정 수술을 하기 위한 준비를 시작하였다.

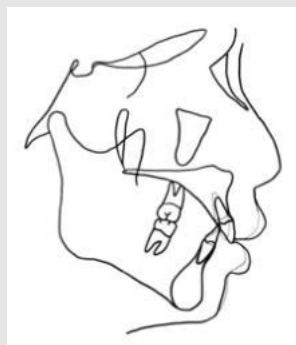
치료 시작 6개월 후인 2009년 10월 약교정 수술을 시행하였다. 상악전방골은 후방이동, 상방이동 및 상악 치축 개선을 위한 시계방향 회전(clockwise rotation)을 시행하여 결과적으로는 2mm 후방이동,

1.5mm 상방이동 되었고, 하악전방골은 후방이동, 하방이동 및 반시계방향 회전(counter-clockwise rotation)을 시행하여 결과적으로 1.5mm 후방이동이 되었다(Fig. 2). 입원 기간 동안 수술 부위는 하루에 두 번씩 소독을 시행하였고 수술 10일 후 교합이 안정되어 웨이퍼(wafer)를 제거하였다.

남은 발치 공간은 상악 4mm, 하악 3mm이었다. 수술 4주 후 전방골분절술을 시행하고 남은 발치공간 폐쇄(space closure)를 위한 치아이동을 시작하였다. 2010년 9월 발치공간 폐쇄가 완료되었고 2010년 11월 교정장치를 제거하였다(Fig. 3, Table 2).

Ⅲ. 고찰

상기 증례는 세 가지 치료 방법을 고려할 수 있다. 첫 번째 방법은 약교정 수술을 동반하지 않는 교정치료이다. 상악 제1소구치, 하악 제2소구치 발치를 시행하고 발치공간을 이용하여 총생과 큰 수평피개, 수직피개 및 돌출을 수정한다. 이 경우 고정원 조절을 위해 상악과 하악에 미니 임플란트를 이용하는 것이 유용하다. 두 번째 방법으로 양악수술을 고려할 수 있다. 상기 증례의 환자는 상악이 돌출되고 하악이 후퇴된 골격성 II



Black : pre-op.
Gray : post-op.(Light)

Fig. 2. Superimposition of pre- and postoperative cephalometric tracings.

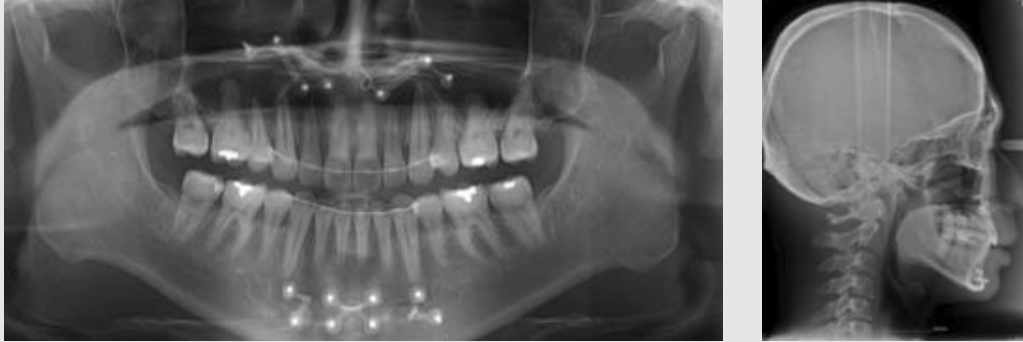

Fig. 3. Radiographic findings after treatment. (A) panoramic radiograph, and (B) lateral cephalometric radiograph.

Table 2. Pretreatment and posttreatment cephalometric analysis.

Measurement	Mean	Pretreatment	Posttreatment
SNA(°)	82.4	84.5	82.9
SNB(°)	80.4	77.7	78.8
ANB difference(°)	2.0	6.8	4.1
Facial convexity(°)	2.3	13.2	9.4
U1 to FH(°)	116.0	121.9	103.2
U1 to SN(°)	109.0	116.8	96.6
IMPA(°)	96.5	88.6	92.9
Overjet(mm)	3.2	12.9	4.5
Overbite(mm)	2.3	9.9	4.7

급 부정교합이었다. 상악 전치는 순측경사, 하악 전치는 설측경사 되어있고 총생이 심하지 않으며 큰 수평 피개를 가지고 있었다. 따라서 비발치로 교정치료를 진행한 후 상악을 후방위치시키고 상·하악 전치부 치축 각도의 개선을 위해 시계방향 회전을 시행한다. 이 경우 후방에 위치하게 되는 이부를 수정하기 위한 전진이부성형술이 필요할 수 있다. 세 번째 방법은 상·하악 양측 제1소구치 발치 후 전방골분절술과 선택적인 전진 이부성형술을 시행하는 것이다. 상기 증례의 환자는 세 번째 계획을 선택하였는데, 1년 6개월 이내에 치료가 완료되기를 원하였고, 최소한의 수술을 원

하였기 때문이다. 상기 증례의 경우 총생이 심하지 않았기 때문에 술전교정을 하지 않고 선수술로 전방골분절술을 시행할 수도 있었다. 그러나 상악 전치의 순측경사를 수정하기 위해 전방골의 시계방향 회전과 그에 따른 전치부 정출을 수정하기 위해 상방이동을 동시에 할 경우 상악전치와 제2소구치의 수직적 위치의 차이가 너무 클 것으로 생각되었다. 따라서 술전교정을 통해 최대한 상악 전치의 순측경사를 수정하기로 하였다. 또한 상기 증례에서는 이부성형술을 선택적으로 고려하였는데, 상·하악 전방골분절술 시 reverse genioplasty의 효과를 기대할 수 있기 때문이다.

HIV에 감염된 환자의 수술 계획을 수립할 때는 몇 가지 고려할 사항들이 있다. 우선 HIV감염 환자는 골의 치유가 늦다는 것이다. HIV에 감염 시 골절과 관계된 사이토카인(cytokine), 특히 종양괴사인자 알파(tumor necrosis factor- α) 수준에서 장애가 발생하고, 골의 혈관 공급이 손상되어 골의 치유가 늦어진다⁵⁾. 또한 HIV에 감염된 환자들은 수술부위 감염 가능성이 높다. 가장 위험한 것은 심혈관계 수술이지만, 관혈적 골절 정복술에서도 높은 비율의 수술부위 감염이 보고되고 있다⁶⁾. 45세 이상의 나이와 C형 간염 바이러스(HCV) 동시 감염 시 수술부위 감염 발생이 유의하게 증가하였으며, 퇴원 후에 발견된 수술부위 감염의 비율이 일반 인구에서 통상적으로 보고되는 것보다 더 높게 나타났다. 이것은 HIV 감염환자의 퇴원 후 감시가 매우 중요함을 나타낸다⁷⁾. 악교정 수술 역시 관혈적 골절 정복술에 해당하기 때문에 수술부위 감염 여부를 주의 깊게 살펴 보아야 한다. 상기 환자는 퇴원 후 한달 동안 일주일에 한번씩 내원하여 수술부위를 체크하였다.

HIV에 감염된 환자들을 진료할 때 가장 중요한 것은 의료진의 감염 방어와 기구 및 장비의 철저한 소독이다. HIV는 혈액매개 감염원이다. 이런 혈액매개 감염원의 전달은 표준예방조치(standard precautions)를 통해 막을 수 있다. 표준예방조치란 모든 환자들이 혈액매개 감염질환에 감염되어 있다는 가정하에 처치를 하는 것을 말한다. 표준예방조치는 혈액, 땀을 제외한 체액, 치밀한 점막, 치밀하지 않은 피부 조직과 접촉시 적용된다^{6, 8)}. 치과 진료실에서 감염원에 노출되는 경우는 바늘에 찔린 경우, 치석의 일부가 눈에 들어간 경우, 핸드피스나 환자의 재채기, 기침 등을 통한 공기전염 등이 있다. 혈액은 가장 중요한 감염 전달원이다. 치은 출혈 때문에 혈액이 대개 타액에서 발견되므로 모든 타액은 강한 감염 전달원으로 간주하고 주의해서 다루어야 한다⁷⁾.

치과 진료실에서의 감염관리는 개인방어와 환경관

리로 나눌 수 있다. 개인방어로는 손씻기, 장갑, 마스크, 보안경 및 보호용 의복의 착용 등이 있다^{6, 9)}. 손씻기는 간단하면서도 가장 중요한 감염 조절 방법이다⁹⁾. 손에 눈에 띄는 오염원이 있으면 4% 클로르헥시딘(chlorhexidine) 같은 항미생물 비누를 이용하여야 하고 오염원이 보이지 않는다면 알코올제제 손마찰제(alcohol-based hand rub)로 대체할 수 있다. 알코올제제 손마찰제는 매우 효율적이며 덜 자극적이다⁶⁾. 장갑은 의료진이나 환자를 보호하기 위해 꼭 필요하다. 장갑을 오래 착용하면 땀으로 인해 글러브 주스(glove juice)라는 액체가 생기게 되는데, 여기에는 피부 세균총에서 생긴 세균들이 남아있게 되므로 감염원이 될 수 있다. 글러브 주스가 기구에 닿지 않도록 주의해야 하며 장갑을 벗을 때는 천천히 벗고 장비에서 멀리 떨어진 곳에서 벗어야 한다⁶⁾. 또한 악교정 수술은 구강 내에서 행해지는 다른 술식에 비해 날카로운 기구를 많이 사용하게 되어 장갑이 찢어지는 경우가 많다. 장갑이 찢어질 경우 교차 감염이 발생할 확률이 높다. 장갑을 이중으로 착용(double gloving)하면 겉에 착용한 장갑이 찢어지더라도 안에 착용한 장갑까지 찢어지는 경우는 별로 없어 교차감염을 막을 수 있다^{10, 11)}. 잘 맞는 마스크와 측면까지 덮히는 보안경은 혈액이 튀는 술식을 행할 때는 반드시 착용해야 한다⁹⁾. 마스크는 매 환자마다 교체해야 하고 젖거나 오염되면 즉시 교체한다⁹⁾. 타액의 분사, 혈액 또는 잠재적인 감염물질 등으로 의복이나 피부가 오염될 가능성이 있으면 보호용 의복을 착용한다⁹⁾.

주변 환경관리는 시설관리 구역(housekeeping surface), 임상 접촉 구역(clinical contact surface)으로 나누어 관리한다. 시설관리 구역은 바닥, 벽, 싱크대 등을 말하며 일반적인 기준에 따라 세제 등으로 관리하면 된다. 임상 접촉 구역은 치료 중 장갑 낀 손으로 자주 만지거나 혈액이나 기타 감염원에 의해 오염될 수 있는 부위, 기구, 손, 장갑, 장비 등이 자주 닿게 되는 표면을 말한다. 즉, 유니트체어, 손잡이,

스위치, 핸드피스를 포함하는 브라켓 테이블, 엑스레이 장비, 진료실 컴퓨터 등이 이에 해당되며 진료 중 오염되기 쉬우므로 되도록이면 표면을 닦는 덮개를 사용하는 것이 좋다⁸⁾. 표면 덮개를 사용하기 어려운 장비를 사용할 때는 일회용 비닐장갑을 장갑 위에 착용한 후 사용한다⁹⁾. 소독할 표면은 수성소독-세제(예, 합성페놀, 아이오도포, 4급 알코올)를 사용하여 세척한 후 세척된 표면을 소독제를 이용하여 소독한다. 소독제로는 5.25% 차아염소산 나트륨(sodium hypochlorite)을 1:10의 비율로 물로 희석한 것, 아이오도포(iodophors), 제4급 암모니아 화합물에 알코올을 첨가한 콰트-알코올(Quat-Alcohols)등이 효과적이다⁹⁾.

HIV는 열에 약하기 때문에 56~60℃ 온도에서 30분이면 불활성화되고 화학적으로도 불안정하여 0.5% 차아염소산액(hypochlorous acid), 70% 알코올,

0.5% 리졸(lysol), 0.3% 과산화수소 등과 같이 흔히 사용되는 화학소독제의 존재 하에서 10분 정도 처리하면 완전히 감염력을 상실하게 된다. 따라서 병원에서 널리 쓰이는 멸균과 소독방법으로 HIV에 오염된 의료기구를 멸균 또는 소독할 수 있다^{8, 9)}. 기구를 위험도 수준과 특성에 따라 분류하고 적절한 소독 방법을 선택한다. 멸균의 방법으로는 가압증기 멸균법, 불포화 화학증기 멸균법, 건열 멸균법이 있다.

HIV 감염 환자는 치료하기 꺼려지는 경우가 많은데 감염력으로 보면 오히려 B형 간염 바이러스(HBV)나 결핵보다 낮다⁹⁾. 따라서 위에서 언급한 표준예방조치에 준해서 기구 소독 및 술식을 행하면 감염의 위험은 낮다 하겠다. 다만 관혈적 술식의 치료 계획을 세울 때 최대한 보존적인 방법으로 하는 것이 좋겠고 비감염인에 비해 합병증이 발생할 확률이 높으니 지속적인 관찰이 필요하겠다.

참 고 문 헌

1. 질병관리본부. 2011 HIV/AIDS 신고 현황 연보. 2012:11-14
2. Madiba TE, Muckart DJ, Thomson SR. Human immunodeficiency disease: how should it affect surgical decision making? *World J Surg* 2009;33:899-909
3. 김준명, 송영구. HIV/AIDS의 진단 및 임상양상. *대한의사협회지* 2007;50(4):303-315
4. 1993 Revised classification system for HIV infection and expanded surveillance case definition for AIDS among adolescent and adults. *MMWR Recomm Rep* 1992;41:1-19
5. Richardson J, Hill AM, Johnston CJ, McGregor A, Norrish AR, Eastwood D, Lavy CB. Fracture healing in HIV-positive populations. *J Bone Joint Surg Br* 2008;90(8):988-994
6. Thomas MV, Jarboe G, Frazer RQ. Infection control in the dental office. *Dent Clin North Am* 2008;52:609-628
7. Drapeau CM, Pan A, Bellacosa C, Cassola G, Crisalli MP, DeGennaro M, DiCesare S, Dodi F, Gattuso G, Irato L, Maggi P, Pantaleoni M, Piselli P, Soavi L, Rastrelli E, Tacconelli E, Petrosillo N. Surgical site infections in HIV-infected patients: results from an Italian prospective multicenter observational study. *Infection* 2009;37(5):455-460
8. Rutala WA, Weber DJ. Healthcare Infection Control Practices Advisory Committee. Guideline for disinfection and sterilization in healthcare facilities, 2008. CDC
9. 강은주, 강현숙, 곽정숙, 김선미, 김승희, 문상은, 박영민, 송경희, 송재주, 송현철, 신선행, 윤미숙, 정은경, 정화영. *좋은치과네트워크감염관리연구모임. 치과감염관리학. 제2판. 대한나래출판사. p87-140,2009*
10. Kuroyanagi N, Nagao T, Sakuma H, Miyachi H, Ochiai S, Kimura Y, Fukano H, Shimozato K. Risk of surgical glove perforation in oral and maxillofacial surgery. *Int J Oral Maxillofac Surg* 2012;41(8):1014-1019
11. Guo YP, Wong PM, Li Y, Or PP. Is double-gloving really protective? A comparison between the glove perforation rate among perioperative nurses with single and double gloves during surgery. *Am J Surg* 2012;204(2):210-215