

투고일 : 2014. 1. 17

심사일 : 2014. 1. 17

게재확정일 : 2014. 1. 27

# 치료 중 혹은 치료 후에 발생하는 치아의 파절

연세대학교 치과대학 보존과학교실 교수  
노 병 덕

## ABSTRACT

### Tooth fracture during or after dental treatment

Department of Conservative Dentistry, Yonsei University College of Dentistry  
Byoung-Duck Roh, DDS, MSD, PhD

During dental treatment, if a tooth were fractured suddenly by unnoticed tooth crack or vertical root fracture, it would be very embarrassing and frustrating experiences to dentists. But if it were once diagnosed as one of these teeth fracture, dentist should know about the etiology, course of fracture development, treatment modality to avoid argument with patient. In here cases and diagnostic skills, etiology and treatment methods of tooth fracture originated by internal stress and masticatory force were discussed to help dentists

Key words : tooth fracture, crack, vertical root fracture,

#### Corresponding Author

Byoung-Duck Roh, DDS, MSD, PhD

Department of conservative dentistry, Yonsei University College of Dentistry,  
50 Yonsei-ro, Sudaemun-gu, Seoul, Korea

Tel: 82-2-2228-3146; FAX: 82-2-313-7575, E-mail: operatys16@yuhs.ac

보존학 분야에서 치아의 파절은 임상에서 흔히 접하는 문제이지만 동시에 환자와 많은 분쟁의 소지를 가지고 있는 분야이다. 치아의 파절은 야외 스포츠, 낙상, 충돌, 싸움 등에 의한 외상이 가장 많은 부분을 차지하지만 치과 임상에서 특별한 외상이 없이도 갑작스럽게 나타나기도 한다.

즉 환자의 나이가 중년 이상이거나, 환자가 잘못된 습관들이 있는 경우에는 정상적인 치료 도중에도 치아

는 파절될 수 있으며 또한 파절이 깊어 발치를 해야만 하는 당혹한 순간을 경험하는 것이 드문 일은 아니다. 이는 외상과 달리 만성적으로 가해지는 내부 응력에 의한 파절에서 기인한 문제들로 외상에 의한 파절보다 치과 임상에서 치과 의사와 환자 사이에 분쟁으로 이어지는 경우가 빈번하다.

치아의 파절은 원인에 관계없이 결국은 모두 과도한 힘에 의하여 발생한다. 따라서 그 과도한 힘이 어디에

서 기인했는지 그리고 그것이 누구의 책임인지를 정확하게 구분하는 것은 외상과 같이 원인이 분명한 경우를 제외하면 대단히 어려운 문제이다. 그만큼 많은 요인들이 치아 파절에 관계되기 때문이다. 특히 환자가 이미 소인을 가지고 있었으나 치과 의사가 이를 인지하지 못하고 치료에 임했던 경우에 치료 도중 정상적인 저작 활동에 의해서도 치아의 파절이 발생할 수 있다. 그런 경우에 환자는 이를 치과 치료 때문이라고 생각하게 되며 환자가 쉽사리 그 상황을 납득하지 못한다. 그러나 치과 의사로서도 자신은 최선의 치료를 하였음에도 발생한 문제임으로 책임을 인정할 수 없어 결국은 환자와의 분쟁으로 이어지기 쉽다. 이는 치료 후 단기간 내에 문제가 다시 발생하는 경우에도 마찬가지이다.

이렇게 내부 응력에 의하여 발생하는 치아의 파절은 치과 의사들로서도 예측하기가 쉽지 않으며 무엇보다도 파절의 원인에 대한 판단이 기존의 소인인지 치료에 의한 것인지 모호한 측면이 있지만 일단 치료를 시작한 이상 설명과 주의의 의무를 소홀히 한 치과 의사로서는 책임을 면하기가 어렵다.

따라서 치료 시작 전 환자에게 충분히 그 가능성에 대하여 설명할 수 있어야만 환자와의 분쟁의 소지를 줄일 수 있다. 이를 위해서는 이렇게 내부 응력에 의하여 발생하는 치아 파절의 원인과 증상, 치료에 대하여 잘 주지하고 있어야 하겠다.

이를 위해 여기에서는 주로 내부 응력에 의해 발생하는 치아의 파절 원인과 증상 치료법과 대응책에 대하여 주로 다루고자 한다.

## A. 치아 파절의 분류

치아 파절이라는 용어는 통상적으로 많이 사용되고 있지만 그 힘의 원인에 따라 강한 외력에 의한 외상성 파절과 혹은 내부 응력에 의한 파절로 나누어 생각할 수 있으며 부위에 따라서도 치관부의 파절과 치근

의 파절로 나누기도 한다. 그 중에서 가장 널리 사용되는 분류 중 하나는 파절의 정도와 범위에 따라 파절을 분류하는 것으로 치관부에서 시작되는 파절로는 1) 치아의 균열(crazing) 2) 크랙(crack) 3) 교두파절(cuspal fracture), 4) 치아 분할(split)의 4 가지로 분류하며 치근의 파절도 그 원인과 양상에 따라 1) 치근 파절 2) 수직 치근 파절로 나누어 분류하는 것이 가장 많이 사용된다.

### A-1. 치관부의 파절

1-1. 표면균열(crazing)은 불빛의 방향에 따라 어느 방향에서만 관찰되는 수준에서 균열된 틈에 색소가 침착되어 항상 뚜렷하게 보이는 수준까지 다양하지만 주로 법랑질에 국한된 미세한 파절로 치아의 생활력에는 거의 영향을 주지 않으며 따라서 환자에게서 치수와 관련된 증상은 발견할 수 없는 경우가 대부분이다. 표면균열의 경우에는 심미적인 이유 이외에는 별다른 처치는 필요치 않으나 균열의 진행 여부에 관해서는 주기적으로 관찰할 필요는 있다.

1-2. 심부균열(crack)은 치아의 파절이 상아질 혹은 치수까지 도달한 것으로 파절의 파급 정도와 간극의 크기에 따라 아주 경미한 증상부터 급성 치수염까지의 증상을 모두 동반할 수 있다. 이러한 심부균열은 과도하게 큰 수복물이나 인레이가 수복되어 있는 경우에 흔히 나타나지만 수복물이 전혀 없는 건강한 치아에서도 종종 관찰되어 치과 의사를 당혹스럽게 한다. 심부균열은 파절편이 분리되지 않았기 때문에 외형상 건강한 치아와 구분이 어려워 진단에 어려움이 많으며 아울러 다양한 증상으로 인하여 치과 의사들로서는 진단부터 아주 까다로운 파절의 하나이다.

1-3. 교두 파절(cuspal fracture)은 말 그대로 교두가 파절되어 떨어져 나간 경우이다. 이는 파절이 수직으로 나타나기도 하지만 주로 사선(oblique) 방향으로 진행되어 치은연상에서 끝나거나 치은연하로 파절선이 연장된다 하더라도 깊이가 깊지 않아 비교적

쉽게 수복할 수 있다. 치은연하로 연장된 경우에도 치관연장술, 혹은 의도적 재식술, 교정적 정출술 등을 통해 파절된 변연을 노출시켜 수복할 수 있으므로 주의깊게 판단해야 한다.

1-4. 치아 분할(split)은 파절편들이 완전히 분리된 경우이며 대개는 거의 비슷한 크기로 파절되어 동요도가 비슷한 경우를 말한다. 파절편이 분리되어 있기는 하지만 아주 근접하게 붙어 있어 탐침(explore)와 같은 가늘고 날카로운 기구로 찢어 분리해 보아야 하는 경우도 있지만 대개는 서로 떨어져 있어 쉽게 분별할 수 있다. 그러나 파절은 대개 수직으로 발생하기 때문에 발치해야 하는 경우가 대부분이다.

## A-2. 치근의 파절

파절에서 외부의 힘에 의한 외상성 파절과 내부 응력에 의하여 주로 수직으로 발생하는 파절은 그 양상이 매우 다르다. 외상성 치근 파절은 그림 1에서 보는 바와 같이 주로 수평이나 사선으로 진행되는 반면<sup>1)</sup> 수직 치근 파절은 말 그대로 치근의 중심부를 따라 수직 방향으로 일어나는 파절을 말한다.

치근을 따라 수직으로 발생하기 때문에 초기 단계에서는 근관 치료가 된 경우라면 파절선이 충전재에 가려지기 쉬우며 아닌 경우에도 근관의 방사선 투과성과

구분이 어렵기에 역시 진단부터 어려움이 많은 파절이다. 대개는 파절편이 서로 벌어진 경우에만 방사선 사진에서 진단이 가능해지지만 치근침에서부터 시작되어 치은연까지 연장된 경우가 많아 대개는 발치를 해야만 한다.

흔히 수직 치근 파절(vertical root fracture)이라고 명명되는 치근의 파절은 주로 내부 응력에 의해 치근이 파절되는 경우로 내부 응력에 의하여 치근관 내측에서 파절이 시작되어 외측으로 파급되며 대부분 치근침에서 시작되어 치근을 따라 치경부 방향으로 진행되는 특성을 보인다.

## B. 치아 파절의 진단과 치료

이상의 파절에서 초기의 심부균열과 수직치근 파절은 임상가들에게 당혹스러움을 안겨준다. 무엇보다도 환자의 다양한 증상에도 불구하고 임상 검사에서 발견할 수 있는 이상소견이 없기 때문이다. 그럴 경우 진단과 치료에 치과 의사는 매우 부담을 느낄 수 밖에 없다. 더욱이 그 치료의 성과도 예측과는 전혀 다르게 중증 이하의 미약한 통증으로 계속 존재하는 경우가 많기 때문일 것이다.




그림 1. 33개 외상을 받은 치아에서 발생한 파절선의 도해

### 1 심부균열

먼저 임상 증례를 하나 소개하고자 한다. 당시 환자는 50대 대학 교수였고 씹을 때 이가 아프다는 주소로 약 2년에 걸쳐 3회 치과를 방문하였으나 아무리 검사해도 교합면에 정상적으로 수복되어 있는 아말감 수복물 이외에는 아무것도 발견할 수 없었다(사진 1). 그래도 몇 차례씩 내원하는 환자로 인하여 답답한 마음에 오래된 아말감까지 제거하고 자세히 살펴보았지만 아무것도 발견할 수 없어 다시 아말감으로 충전을 하였다고 하였다.

그리고 잇고 있었는데 1년이 지난 뒤 작심을 한 듯 상기되고 굳은 얼굴로 나타난 환자와 마주 대했을 때 당시 30대였던 나로서는 어떻게 설명을 해야 할지 막막하기만 하였다. 환자는 교환 교수로 해외에 나가 있어 그 동안 치과에 오지 못하였다며 해외 연수 중 이가 아파 병원에 방문했는데 검사 결과 이가 깨졌는데 그 외국 의사는 이전 의사의 실수가 명백하다며 발치 후보철 수복을 권했다는 것이었다. 환자는 비용도 비용이려니와 우리 병원의 잘못을 따지기 위해 그 이로 거의 1년을 버티다가 귀국하자마자 치과에 왔다는 것이다. 방사선 사진을 촬영해 보니 치아가 아주 깨끗하게 둘로 분할(split)되어 있었고 주위에는 심한 염증 소견을 보이고 있었다(사진 2). 참고로 내부 응력에 의한 치아의 파절은 주로 소와열구(pit and fissure)

를 따라 근원심 방향으로 진행되는 경향이 있어 협설 방향으로 이렇게 둘로 완전히 분할된 경우는 임상에서 보기도 어려운 증례였다.

나에 대한 환자의 분노가 느껴지며 동시에 환자의 고생에 대한 미안함과 외국 치과의사에 대한 원망과 어떻게 이 환자를 납득시켜야 할 것인지 수많은 생각들이 머리 속에서 맴돌았지만 쉽게 입이 떨어지지 않았다. 다행히 환자는 내 설명에 납득을 했고 발치를 하기로 결정하고 병원을 떠났지만 나에게서는 심부균열에 대하여 매우 강한 인상을 오랫동안 남긴 증례였다.

만약 환자가 납득하지 못하고 법적 분쟁으로 이어졌다면 어떠했을까 종종 생각해 보곤 한다. 나는 선량한 관리자로서의 주의와 의무를 다 했다고는 생각하지만 그래도 전적으로 의사를 신뢰하고 몇 차례나 내원하여 권고에 응했던 환자를 생각하면 여전히 마음이 아프다. 그럴리는 없다고 생각하지만 그래도 그 정상적이라고 할 수 밖에 없었던 아말감 충전이 결코 흔하지 않은 협설 방향으로의 분할의 원인이 될 가능성이 있었을지 종종 돌이켜 생각해 보곤 하면서 심부균열의 진단에 대한 어려움을 느끼곤 한다.

#### 1-1 진단

위의 증례에서 보았듯이 심부균열의 초기 상태에서는 진단과 치료가 매우 어렵다. 방사선 사진으로는 초기 심부균열을 진단하는 것은 불가능하며 확대경이나

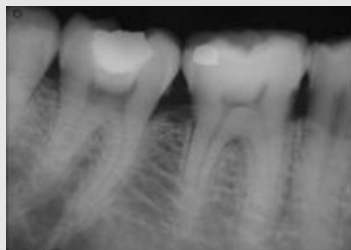

사진 1. 초기 검진 때의 방사선 사진. 아말감과 그 하방의 기저재(base material)까지 제거하고 살펴보았으나 균열 등의 이상이 발견되지 않았다.

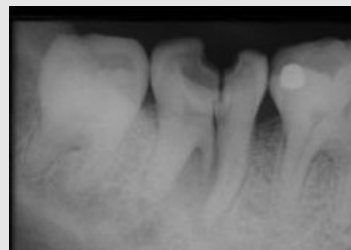

사진 2. 약 2년 뒤의 사진으로 협설측으로 치아가 분할된 것을 볼 수 있다.

현미경 등을 이용하여 확대 관찰하여도 깊이라는 관점에서 표면균열과 거의 동일하게 관찰되기 때문에 구분하기 어렵다. 강한 광선을 직접 치아에 조사하면서 광선이 끊어지는 선을 관찰하거나(사진 3) 메칠렌 블루와 같은 염색 시약을 이용하여 균열선을 염색하여 관찰한다(사진 4). 그러나 이 검사법들도 균열선을 항상 관찰할 수 있게 해주지는 못한다.

그러므로 진단에서 가장 중요한 사항은 환자의 과거력이 될 수밖에 없다. 치아 균열이 벌어지는 방향으로 저작압이 가해지는 경우에만 짧지만 아주 강력한 통증, 예를 들어 전기가 흐르듯 짜릿한 통증을 보이는 것은 심부균열의 가장 중요한 증상 중의 하나이다. 그 외의 방향에서는 정상적인 저작이 가능하며 아무런 증상도 없어 진료실에서 통증의 재현도 매우 제한적이다. 그러므로 치과 의사는 환자가 설명하는 증상을 세심하게 청취해야 하지만 그렇다고 환자의 증상만으로 진단하는 것에는 여전히 오류가 있을 수밖에 없다. 의심은 되지만 확증이 되지 않을 때 치료하지 않는다면 의사로서 방기하는 행위가 될 것이고, 반대로 교두를 덮는 커다란 수복물로 수복하는 것은 확증이 없는 상태에서 자칫 과잉 진료라는 비난을 면하기 어려운 딜레마에 빠질 수밖에 없다.

원인으로 생각되는 것은 주로 큰 수복물, 특히 교두간 거리의 1/2이상을 차지하지만 인레이 형태로 수복

된 치아나 근원심으로 변연용선 부위까지 침범한 수복물이 가장 많이 거론된다. 물론 심부균열은 수복물이 없는 치아에서도 관찰되기 때문에 교합압이 너무 강하거나 이를 악무는 습관, 식습관들도 원인으로 지목되고 있지만 이 모든 원인들이 복합적으로 작용하여 균열이 발생된다고 하여야 할 것이다. 따라서 모든 요소들을 고려해야 하는 부담이 있을 수 밖에 없다. 또한 치아는 과민증 혹은 초기 치수염 상태이기 때문에 치수 생활력 검사에서는 민감한 반응을 보여 치경부에서의 과민증과 구분해야만 하며, 수복물이 있는 경우에는 수복물을 제거하기 전까지는 균열선을 확인하기 어려운 점도 진단의 장애 요소이다.

더욱이 수복물이 없는 건강한 치아에서 발생한 심부균열은 초기에는 의심하기조차 어려운데 이는 균열이 주로 치아의 소와열구(pit and fissure)를 따라 수직적으로 진행되는 경향을 보이기 때문에 정상적인 열구와 균열선의 차이를 판단해 내기가 쉽지 않기 때문이다. 더욱이 이런 심부균열은 방치하는 경우 위에 소개한 증례에서 보듯이 치아의 분할로 이어지기가 쉬워 그 예후는 매우 불량하다고 할 수 있다. 그 원인으로 생각되어 지는 것으로는 소와열구 심부에서의 법랑질 결손, 상아질의 강도가 상대적으로 낮은 경우, 치아에 가해지는 교합력과 마모 등으로 인하여 상대악 치아와의 접촉 관계에서 교두 경사가 급해져 교합압이 크게

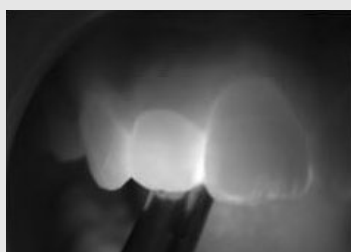

사진 3. 우측 견치에서 관찰되는 하얀 선은 표면균열로 판단된다. 심부 균열도 이와 유사한 양상이지만 조금 더 어두운 색으로 관찰된다. 그러나 수복물이 있는 경우 수복물이 방해가 되는 경우가 많다.



사진 4. 정상적으로 보이는 인레이가 수복되어 있지만 환자는 저작 시에, 특히 씹었다가 뱉 때 통증을 호소하여 수복물을 제거하고 관찰하기로 하였다. 우측은 수복물을 제거하고 메칠렌 블루 염색 시약으로 염색한 사진으로 내부에 심부균열이 있는 것을 볼 수 있다. 인레이 외동 변연에서는 균열선이 잘 관찰되지 않는다. 법랑질보다는 상아질에서 염색에 의한 균열이 훨씬 잘 관찰되기 때문이다.

증가된 경우, 이를 악무는 습관이나 단단한 음식을 좋아하는 환자의 기호 등 여러 가지가 고려되고 있다. 이런 요인들은 모두 치아에 정상보다 많은 저작압을 유발하는 것으로 이 모든 요인들이 복합적으로 작용하는 것으로 생각해야만 한다<sup>2)</sup>.

한 연구 결과에 따르면 동양인에서 심부균열의 발생은 서양인과 다르게 나타났다. 서양인이 50대 이상 하악 구치부에서 가장 호발하는 반면 동양인은 40세~50세 상악 구치부에서 가장 호발하며, 수복물이 없거나 1급의 수복물만 있는 치아에서 주로 발생한 것으로 보고되었다. 또한 균열의 방향은 근원심 방향이 현저히 많았으며, 저작시험(bite test)에 증상이 재현되는 환자의 비율이 훨씬 높음을 보고하였는데 이것이 진단에 조금이나마 도움이 될 것으로 판단된다. 또한 상악 구치에서의 균열의 발생률이 하악보다 2배 가까이 높았으며 교합면의 마모도 많이 관찰되지 않아 마모와의 관련성도 크지 않은 것으로 보고되어 음식물에 의한 영향력이 더 많을 수 있음을 추정하게 한다<sup>3)</sup>. 이례적으로 금 인레이로 충전된 치아에서 아말감보다 높은 균열의 빈도를 보였는데 이는 금 인레이 와동이 더 크거나 금 인레이의 강도가 아말감보다 커서 금 인레이보다는 치아가 파절되거나 혹은 그 금 인레이가 처음 수복물은 아닐 가능성이 더 높기 때문으로 추정되고 있다. 이미 교두들이 약화된 치아에 와동을 넓히고 금 인레이를 수복했다면 파절 빈도가 높은 것은 당연하다.

### 1-2 치료

균열 치아의 예후를 결정하는 것은 어렵다. 이는 심부균열의 진행 깊이를 알 수 있는 방법이 아직은 없기 때문이다. 환자의 증상이 종종 이상이라면 대개는 균열선이 치수까지 연장되어 있다고 추정하고 치료하는 것이 유리하다.

다소의 증상이 있더라도 치아의 생활력이 정상 범주에 있다고 판단되면 균열선을 최대한 덮어줄 수 있는 수복 치료를 시행해야 한다<sup>4)</sup>. 앞에서 기술한 바와 같이 균열선은 주로 소와열구를 따라서 진행되기 때문에

근원심 방향으로 발생하는 경우가 더 빈번하여 온레이 혹은 전장관으로 수복할 때에도 이를 고려하여 근원심은 치은 연하로 연장하는 것이 좋다. 그러나 이 경우에도 치료를 마치자마자 심한 통증을 호소하기도 하는데 이는 균열로 인해 벌어져 있었던 간극이 수복 치료에 의해 막히게 되면 이미 존재하던 치수의 염증이 치수 내부에서 압력을 상승시킴으로 인하여 발생하는 통증으로 급성 치수염과 동일한 상황이므로 즉시 근관 치료를 시행해야 한다. 환자에게 미리 그 가능성에 대해 언급하지 않았다면 극심한 증상으로 고통을 받고 있는 환자를 납득시키는 것은 매우 어려운 일이다.

아울러 전장관에 의한 수복은 치경부에 가장 많은 응력을 줄 수 있는 치료임도 잊지 말아야 한다. 전장관에 의한 수복은 정상치아에서 치경부에 가해지는 응력의 4배 가까운 힘이 치경부에 집중되도록 하기 때문이다<sup>5)</sup>. 따라서 전장관으로 수복할 때에도 치경부 변연을 너무 얇게 하지 말아야 하며 특히 다른 부위에 의한 지지 형태를 부여할 수 있도록 해야 한다. 온레이의 경우에는 치아를 완전히 감쌀 수 있도록 변연을 혀설면까지 연장하여 주어야 한다. 또한 근관 치료를 마친 후에도 여전히 저작할 때마다 미약하거나 혹은 그 이상 중증의 통증을 호소하기도 하는데 그 정도가 심한 경우에는 발치도 필요할 수 있음도 고려해야만 한다. 이런 경우는 파절이 이미 치근부위까지 연장되어 치주 조직에도 영향을 미친 결과일 것으로 추정만 하고 있을 뿐이며 이를 확인할 수 있는 방법은 아직 없다.

또한 근관 치료를 시행하는 경우 치수강 개방 및 근관 확대가 균열을 심화시킬 수 있는 요소이기 때문에 조심스럽게 시행해야 하는데 균열이 파절이나 분할, 혹은 수직 치근 파절까지 이어질 수 있기 때문에 미리 교합면을 삭제하고 시행하는 것이 좋다. 역시 근관 치료 시작 시 환자에게 먼저 설명하지 않은 경우 발치까지 고려해야 하는 상황이 되면 환자의 이해를 구하기는 더욱 더 어려워진다.

이렇게 치료한 경우에도 치아의 균열은 그대로 존재하기 때문에 그 예후는 불량하며 파절선이 다시 붙지

않기 때문에 파절된 치아의 기대 수명도 짧을 수 밖에 없다. 균열이 점차 진행되어 치근으로 진행된다면 균열 선을 따라 치주 조직에도 염증이 발생하여 그 부위에 서만 치주 탐침이 깊게 들어가는 양상을 보이며 방사선 사진상 치근을 따라 치근침까지 확대되는 병소를 보여 후반부에 기술할 수직 치근 파절과 동일한 양상을 보이게 된다. 이 역시 치료 시작 전에 치근의 파절까지도 이어질 수 있음을 환자에게 설명하지 못했을 경우 환자와의 분쟁으로 이어질 수도 있기 때문에 치료 후 예상되는 상황과 무엇보다도 환자의 저작 습관들에 대해 잘 지도해 주어야 한다.

결과적으로 심부균열이 있는 치아를 치료할 경우에는 항상 발생 가능한 모든 요소들을 먼저 고려해야만 한다. 균열의 진행을 우리가 제대로 예측할 수 없기 때문에 치료 시작 전부터 환자에게 발생할 수 있는 후유증에 대하여 자세히 설명하지 않으면 치료 도중 혹은 치료 후 발생하는 문제들로 인하여 환자들과 분쟁으로 이어지기 쉽기 때문에 균열치아의 치료는 여전히 치과 의사들에게 까다로운 분야이다.

## 2 교두 파절

하나 혹은 두 개 이상의 교두가 예상치 못하게 파절되는 경우는 치과 임상에서 흔히 관찰된다. 이는 그 교두의 기저부에 내부 응력이 축적되어 특별한 힘이 가해지지 않아도 발생할 수 있는 소위 피로 파절(fatigue)의 일종으로 판단된다. 이것의 가장 주요한 원인으로는 과거 수복물의 존재나 과도한 저작압 등이 지목되고 있다. 특히 오래된 아말감이나 복합 레진과 같은 수복물 주변으로 미세 누출이 오래 있었던 경우에는 수복물이 미세하게 흔들리며(micromovement) 가장 약한 교두의 하부에 오랫동안 많은 힘이 가해진 결과로 발생하는 경우가 많다. 더구나 치과 의사가 기존 수복물을 제거하고 제대로 평가하지 못하고 동일한 형태의 수복물로 수복해준 경우에는 교두가 쉽게 파절되면서 수복물이 탈락되기도 한다. 여기에 새로운 수복물에 의해 저작압이 새롭게 가해지면 상황은 악화되어 단기간 내에 해당 교두의 파절이 발생하기도 한다(사진 6, 7).

이런 경우 교두 피개에 의해 교두의 파절을 방지할

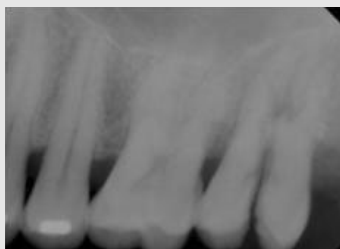

사진 5. 방치된 균열이 치근 이개부까지 연장된 것이 관찰된다.

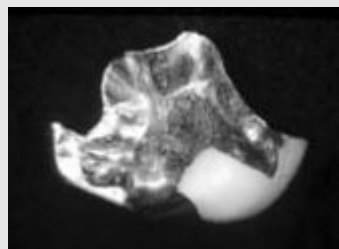


사진 6. 약화된 교두가 파절되어 결국은 금 인레이와 같이 탈락되었다.

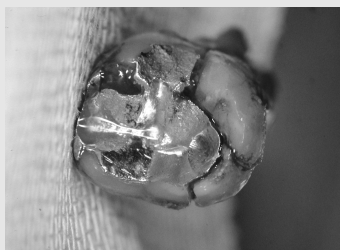

사진 7. 이 사진에서는 큰 수복물 주변의 치질이 파절되었다. 보이는 큰 파절선은 발치로 인하여 더 크게 벌어진 것이다.

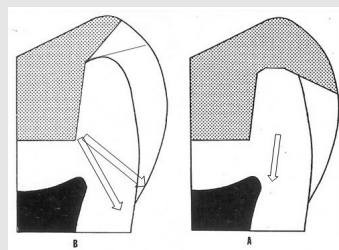


그림 2. 교두를 덮을 때에는 저작압이 화살표와 같이 교두의 하부에서 응력을 발생시키지 않도록 교두를 충분히 덮어 보호해 주어야 한다.

임상가를 위한 특집 3

수도 있지만 그 경우에도 교두의 하방에 힘이 미치지 않도록 교두 삭제의 방향을 교합력과 수직이 되도록 교두를 충분히 덮어 주어야만 한다(그림 2).

한가지 유리한 점은 수복물이 있는 경우에는 파절의 방향이 수복물의 경계부위에서 시작되어 가장 약한 교두의 하방을 향하여 주로 사선 방향으로 진행되기 때문에 파절이 치은연하라 할지라도 깊이는 깊지 않아 오히려 치료가 더 쉽고 예후도 양호한 경우가 더 많은 점이다.

3 수직 치근 파절

교합압에 의한 내부 응력으로 발생하는 치근의 파절은 치근의 내부 근관의 벽에서부터 시작되어 외부로 진행되는 파절로 역시 치근에서 응력이 누적되어 발생하는 파절을 지칭한다. 임상적으로는 심부균열이 치근까지 진행된 경우 혹은 심한 치주 질환과 임상 증상이 유사하여 구분하기는 어렵지만 방사선 사진 상 치근침에서부터 시작되는 파절로 치관부, 혹은 치주 질

환에서 기인한 병소와 다르다고 할 수 있다(사진 8).

수직 치근 파절의 가장 특징적인 소견은 치근을 따라 길게 형성된 병소이다(사진 9의 화살표). 또한 임상적으로는 사진8과 9에서 보는 바와 같이 주로 협설 방향으로 나타나는 특징을 지니며 이는 치근관계의 특성과 연관된 것으로 보고되었다<sup>6)</sup>. 그러나 이런 병소가 발생하는 것은 파절선이 치은에까지 도달한 후일 것으로 추정되며 이런 병소가 발견된 후에는 대부분 발치에 해당된다. 그러나 그 이전 단계는 설혹 수직 치근 파절이 있다 할지라도 발견하기는 어려울 것으로 사료된다.

수직 치근 파절 역시 정상 치아와 근관 치료가 된 치아에서 발견되지만 근관 치료된 치아에서 더 많이 발견된다. Lertchirakarn 등에 의한 실험에서 밝혀진 바에 의하면 근관치료 도중 혹은 근관 치료 후에 근관 내부의 상아질에 미세한 표면균열(craze line)이 만들어질 수 있는데 이 곳에 응력이 집중되면서 국소 응력이 높아져 파절로 이어진다는 것이다<sup>6~9)</sup>. 따라서 기구 조작에 의한 응력 발생을 최소화하는 방향으로 근

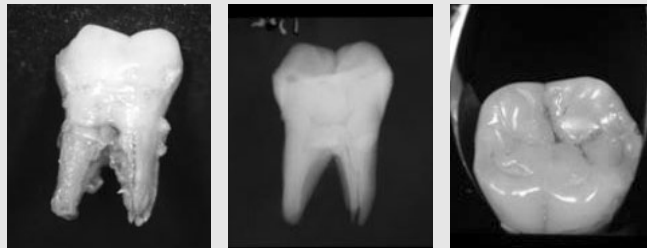


사진 8. 수직 치근 파절이 치근단에서 시작하여 치은연까지 연장된 것임을 보여주는 사진으로 교합면에서는 아무런 이상도 발견할 수 없었다.

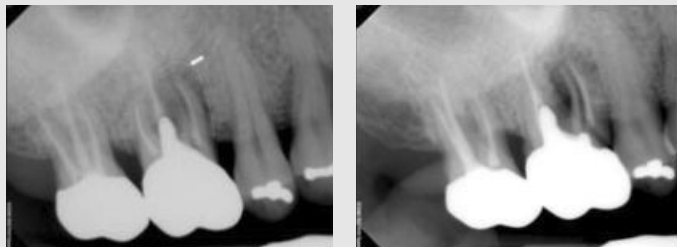

사진 9. 치근단 주변으로 J 자 모양으로 형성된 병소가 보이며 원심이동촬영에 의해 수직 치근 파절이 더욱 분명하게 확인되었다.

관치료가 이루어져야만 한다. 즉 근관은 항상 젖어 있도록 하며 기구 조작은 세심(gentle)해야 한다. 아울러 내부 응력이 집중될 수 있는 ledge, gouge, zip 등이 형성되지 않도록 조심해야 함도 물론이다<sup>10, 11)</sup>. 근관 상아질을 많이 제거하는 술식은 피해야 하지만 근관 성형 후의 근관이 모양이 둥글다면 응력의 집중을 피할 수 있다고 연구되었다.

여기에도 교합압은 중요하게 작용하는데 포스트를 식립하거나, 과도하게 넓게 형성된 근관, 불량한 충전 상태를 보이는 근관, 또는 내부에 표면균열이나 결손 부위 등 응력이 집중될 만한 요소가 있거나 만들어진 경우 교합압이 그런 요소들을 악화시켜 결국 수직 치근 파절에 이르게 한다.

### C. 치과 진료실에서의 치아 파절의 발생과 예방

대체로 건강한 치아들이고 위에서 언급했던 소인들이 없다면 치과 치료 중 아주 심하게 치질을 약화시키지만 앓는다면 치아가 뜻하지 않게 파절되는 경우는 그다지 많지 않을 것이다. 치과 치료 중 정상 교합압에 의해 파절되는 치아들은 대개 이전에 과도하게 큰 수복물이나 불량한 수복물과 같은 소인이 있었거나 너무 과도한 삭제로 인하여 상아질에 의한 지지가 파괴된 경우일 것이다. 그 외에 자연 치아에서 발생하는 것은

위에서 언급된 내용들을 참고하여 세밀하게 진단하여 찾아내는 것 이외에는 방법이 없다. 이 분야가 어려운 것은 파절이 정상의 범주를 벗어나 발생하는 질환이며 임상 연구도 시행할 수 없기 때문에 단지 파절된 치아를 가지고 그 원인을 추정할 뿐이다(사진 10).

위에서 언급한 사항들을 제외한다면 아마도 치과 의사들이 가장 많이 마주치는 경우가 근관치료 도중 치아가 파절되는 것일 것이다. 그림 3에서 보듯이 치수강은 아래로 갈수록 좁아지는 방향으로 설계되어야 임시 가봉재가 제대로 유지될 수 있다. 아래로 갈수록 넓어지는 경우에는 저작에 의해 면봉이 압축되면서 임시 가봉재가 아래로 밀려들어가고 그 공간에 음식물이 압축되어 쌓이면서 치아를 파절시키려는 쐐기 효과(wedge effect)가 발생하여 치아가 파절되기 쉽다. 이런 경우는 거의 치아가 분할되듯 둘로 갈라지는 경우로 발치로 이어지는 경우가 많다<sup>12)</sup>.

그러나 위로 과도하게 넓어지는 것 또한 상아질의 지지를 파괴하기 때문에 과도해서는 좋지 않다.

만약 교두를 지지해 주는 상아질의 양이 충분하지 못하다면, 수복 치료 중에도 해당 교두가 쉽게 파절될 수도 있다. 더구나 오랫동안 수복물이 있었던 경우라면 해당 교두의 기저에는 내부 응력에 의한 미세 균열들이 존재할 수 있으며 버(bur) 등을 이용한 기구 조작에 의해 쉽게 해당 교두가 파절될 수 있음도 알아야 한다. 이런 경우 해당 교두를 완전하게 덮어주어야 하므로 치료 전에 먼저 교두 삭제를 시행하는 것이 훨씬

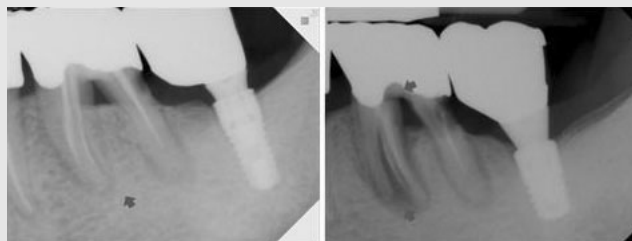


사진 10. 치근단에서 시작된 것으로 보이는 파절선이 약 1년 반 후에 수직 치근 파절로 발전되었다. 치경부에도 응력이 집중되어 전장관과의 경계부위에서 수평으로 파절이 진행되고 있어(화살표) 근심 치근이 곧 둘로 분리될 것이라는 것을 알 수 있다.

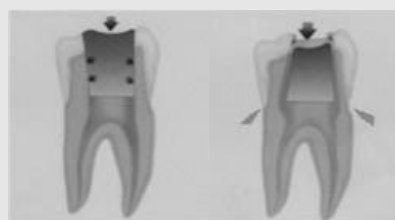


그림 3. 치수강의 개방은 위로 넓어져야 임시 가봉재가 잘 유지될 수 있으며 교두 파절 등을 피할 수 있다. 그러나 위로 과도하게 넓어지는 것 또한 상아질의 지지를 파괴하기 때문에 과도해서는 좋지 않다.

안전한 방법이며 특히 두번 째 치료를 하는 치과 의사는 교두 하방에 미세 균열이 이미 있을 가능성을 염두에 두고 치료 시 더욱 유의하여야 한다.

이상에서 살펴본 바와 같이 치아의 내부 응력에 의한 파절에는 교합압이 어떤 형태로든지 파절의 주요 요소 중 하나로 기여한다. 따라서 교합압을 어떻게 분산시키는지와 파절의 예방과 치료에 중요하다. 치과 대학 때부터 항상 들어왔던 유지와 지지(retention

and resistance)는 그래서 중요하며 교두를 보호하는 술식의 중요성은 아무리 강조해도 지나치지 않을 것이다. 그런 원칙에 충실한 것이 치과 치료 중 혹은 치료 후에 발생할 수 있는 치아의 파절을 방지하는 최선의 방법이다. 그러나 주의하였음에도 불구하고 파절이 발생하였다면 위에서 설명된 내용들로 환자를 납득시키는 방법 이외에는 분쟁을 피해갈 수 있는 방법은 없다.

### 참 고 문 헌

1. Andreasen JO AF, Andreasen L. Andreasen의 치아 외상 아틀라스. 제4판 ed; 2008. p. 35-243.
2. Yang SF, Rivera EM, Walton RE. Vertical root fracture in nonendodontically treated teeth. J Endod 1995;21(6):337-9.
3. Roh BD, Lee YE. Analysis of 154 cases of teeth with cracks. Dent Traumatol 2006;22(3):118-23.
4. Opdam NJ, Roeters JJ, Loomans BA, Bronkhorst EM. Seven-year clinical evaluation of painful cracked teeth restored with a direct composite restoration. J Endod 2008;34(7):808-11.
5. Suzuki C, Miura H, Okada D, Komada W. Investigation of stress distribution in roots restored with different crown materials and luting agents. Dent Mater J 2008;27(2):229-36.
6. Lertchirakarn V, Palamara JE, Messer HH. Patterns of vertical root fracture: factors affecting stress distribution in the root canal. J Endod 2003;29(8):523-8.
7. Haueisen H, Gartner K, Kaiser L, Trohorsch D, Heidemann D. Vertical root fracture: prevalence, etiology, and diagnosis. Quintessence Int 2013;44(7):467-74.
8. Lertchirakarn V, Palamara JE, Messer HH. Finite element analysis and strain-gauge studies of vertical root fracture. J Endod 2003;29(8):529-34.
9. Lertchirakarn V, Timyam A, Messer HH. Effects of root canal sealers on vertical root fracture resistance of endodontically treated teeth. J Endod 2002;28(3):217-9.
10. Blum JY, Machtou P, Micallef JP. Location of contact areas on rotary Profile instruments in relationship to the forces developed during mechanical preparation on extracted teeth. Int Endod J 1999;32(2):108-14.
11. Blum JY, Cohen A, Machtou P, Micallef JP. Analysis of forces developed during mechanical preparation of extracted teeth using Profile NiTi rotary instruments. Int Endod J 1999;32(1):24-31.
12. 7명 이승외. 도해로 보는 근관치료 아틀라스. 제3 개정판 ed: (주) 신흥인터내셔널; 2007.